Ministerul Sănătății al Republicii Moldova
Universitatea de Stat de Medicină și Farmacie „Nicolae Testemițanu”
Centrul Universitar de Simulare în Instruirea Medicală

Schweizerische Eidgenossenschaft
Confédération suisse
Confederazione Svizzera
Confederaziun svizra

Swiss Agency for Development and Cooperation SDC
Agenția Elvețiană pentru Dezvoltare și Cooperare

Abilități practice și proceduri de bază în obstetrică. Analgezia și particularitățile de suport vital bazal la pacientele obstetricale.

Elaborare metodică pentru instruirea prin simulare

Chișinău · 2015

CZU: [618.2+618.3/.5-089.5](076)

C 24

Autori:

Corina Cardaniuc, doctor în medicină, conferenţiar universitar la Catedra Obstetrică şi Ginecologie a USMF „Nicolae Testemiţanu”,

Ion Chesov, asistent universitar la Catedra Anestezie şi Reanimatologie Nr. 1 „Valeriu Ghereg” a USMF „Nicolae Testemiţanu”.

Elaborat sub redacţia:

Ion Ababii, doctor habilitat în medicină, profesor universitar, academician al AŞM,

Olga Cernețchi, doctor habilitat în medicină, profesor universitar, șefa catedrei Obstetrică și Ginecologie FEMCMF a USMF „Nicolae Testemiţanu”.

Materialul a fost discutat și aprobat de Consiliul Metodic Central al USMF „Nicolae Testemiţanu” din 20 noiembrie, 2014, proces verbal nr. 2.

Această elaborare metodică este destinată instruirii studenţilor și medicilor rezidenţi prin metode de simulare și a fost elaborată și publicată cu suportul Agenţiei Elveţiene pentru Dezvoltare și Cooperare în cadrul proiectului „Suport acordat departamentului Sănătatea Mamei și Copilului din cadrul Centrului Universitar de Simulare în Instruirea Medicală al USMF „Nicolae Testemiţanu” din Republica Moldova”.

CUPRINS:

Abrevieri și notații convenționale 4
Anamneza obstetricală 5
Explorarea clinică obstetricală 10
Măsurarea înălțimii fundului uterin (ÎFU).....10
Efectuarea pelvimetriei externe 13
Efectuarea pelvimetriei interne 17
Manevrele Leopold 20
Auscultația bătăilor cordului fetal 24
Examenul vaginal în timpul sarcinii 26
Inspecția organelor genitale externe și a perineului 26
Examenul vaginului și colului cu speculul sau valvele vaginale ……..……..28
Efectuarea tușeului vaginal în sarcină 31
Asistența acordată la naștere în prezentație craniană (expulzia fătului) 35
Managementul activ al perioadei a III-a a nașterii 39
Decolarea manual a placentei …….. 45
Compresiunea bimanuală a uterului ……49
Epiziotomia. Epiziorafia……51
Suturarea lacerațiilor cervicale ……57
Blocul pudendal …….. 59
Asistarea distociei de umăr ……..62
Aplicarea forcepsului obstetrical …… 67
Aplicarea ventuzei obstetricale ……74
Asistarea nașterii în prezentație pelvină (fesieră) ……77
Versiunea cefalică externă 81
Cerclajul de col uterin- tehnica McDonalds 84
Operația cezariană în segmentul inferior uterin în prezentație cefalică a fătului 86
Ventilația artificială prin mască cu balonul AMBU 93
Compresiile toracice (cardiace externe) 95
Blocul epidural în travaliu..... 98
Blocul spinal în travaliu 101
Bibliografie 104

ABREVIERI ȘI NOTAȚII CONVENȚIONALE

HTA - hipertensiune arterială
s.a. - săptămâni amenoree
ÎFU - înălțimea fundului uterin
cm - centimetri
CTG - cardiotocograma
OISA - occipito-iliacă stângă anterioară
OISP - occipito-iliacă stângă posterioară
OIDA - occipito-iliacă dreaptă anterioară
OIDP - occipito-iliacă dreaptă posterioară
SISA - sacro-iliacă stângă anterioară
SISP - sacro-iliacă stângă posterioară
SIDA - sacro-iliacă stângă posterioară
SIDP - sacro-iliacă dreaptă posterioară
UI - unități internaționale
Nr - număr
mg - miligram
kg - kilogram
ml - mililitru
gr - gram

ANAMNEZA OBSTETRICALĂ

Scop: Orientarea diagnosticului și alegerea conduitei terapeutice potrivite. O anamneză corectă, care respectă toate etapele tehnice, în asociere cu examenul obiectiv general, este esențială pentru evitarea suspiciunilor ulterioare de malpraxis.

Reguli şi tehnica care trebuie respectate de medic în timpul colectării anamnezei obstetricale:

1. Timpul oferit : aproximativ 10 minute.
2. Se preferă tehnica întrebărilor dirijate.
3. Este important să se folosească întrebări deschise pentru a evidenția motivul prezentării/internării pacientului.
4. Se folosesc întrebări scurte și clare pentru pacient, fără utilizarea termenilor medicali.
5. Se oferă pacientului timp pentru a răspunde, fără a-l întrerupe sau a direcționa conversația.
6. Se ascultă răspunsurile cu atenție, elementele importante sunt notate în mod ordonat.
7. Se respectă regulile deontologiei medicale și ale comunicării medic-pacient, se folosește un ton respectuos, la persoana a doua plural.
8. Medicul se adaptează nivelului social și cultural al pacientului.
9. Se menține contactul vizual continuu cu pacientul.
10. Medicul trebuie să-și controleze gesturile/limbajul non-verbal.
11. Medicul trebuie să-și controleze timbrul vocii.
12. Se respectă o succesiune logică și cronologică a interogatoriului.

ETAPELE ANAMNEZEI OBSTETRICALE

1. **Prezentați-vă și obțineți acordul pacientei pentru colectarea anamnezei :**

*Bună ziua. Sunt Dl / Dna ***, medic specialist / medic resident, etc. Îmi permiteți să vă adresez câteva întrebări referitoare la starea Dvstră?*

2. **Date personale :**
   - Nume, prenume,
   - Vârsta,
   - Locul naşterii şi domiciliul,
   - Starea civilă,
   - Ocupația/profesia.
3. **Motivele prezentării/ internării:**

Fiziologice:

- Contracții uterine : - ora şi data apariţiri.
  - intensitatea.
  - durata.
  - intervalul dintre contracții.
- Scurgerea lichidului amniotic: - data și ora.
  - aspectul.
  - cantitatea.

Patologice:

- Sângerare – momentul debutului sângerării,

– cantitatea de sânge pierdut,
– asocierea cu contracțiile uterine,
– prezența/absența mișcărilor fetale.

- Durere – localizare (localizată/difuză),
  – debut (brusc/progresiv),
  – caracterul (crampe/arsură/lancinată, etc.),
  – iradiere,
  – factori de ameliorare a durerii,
  – evoluție,
  – factori de exacerbare a durerii,
  – severitatea (pe o scară de la 1 la 10).

Întrebări-tip : *Ce problemă v-a determinat să veniți la spital/clinică? Ați fost trimis de către medic sau ați venit de sinestătător la spital ?*

4. Simptome associate / dereglări sistemice:

Există alte simptome care au legătură cu simptomul principal ? – eliminări vaginale (culoare, consistență, cantitate, miros, sângerare vaginală, febră, dereglări urinare (disurie, nicturie, incontinență etc).

5. Istoricul sarcinii actuale

Întrebări de ordin general:

- Data ultimei menstruații;
- data probabilă a nașterii și termenul sarcinii (regula Naegele)

Primul trimestru:

- Simptome și semne de sarcină: greață, vomă, sângerare vaginală, simptome urinare.
- A fost sarcina planificată?
- Când și cum a fost confirmată sarcina ?
- Data luării la evidență.
- Ce teste și examinări au fost efectuate (ex : examen ecografic. Teste sanguine) ?
- A fost sau nu inițiată administrarea de acid folic ?
- Alte afecțiuni medicale și administrare de medicamente.

Trimestrul II:

- Orice probleme pe parcursul trimetsrului II de sarcină :
  - sângerare vaginală
  - eliminări vaginale
  - probleme urinare, etc.
- Când a fost ultima vizită la medic ?
- A fost efectuat examen ecografic pentru evaluarea morfologiei fetale?
- Date despre creșterea fătului, localizarea placentei.
- Au fost efectuate testele sanguine și care sunt rezultatele?
- Glicozurie, albuminurie ?
- Valorile TA ?

Trimestrul III:

- Orice probleme pe parcursul trimestrului III de sarcină :
  - sângerare vaginală,

- eliminări vaginale,
- probleme urinare, etc.

- Valorile TA;
- Nivelul glicemiei;
- Rezultatele testelor;
- Internări pe parcursul sarcinii;
- Planul despre modalitatea naşterii.

6. Antecedente personale fiziologice

- Menarha;
- Caracteristica ciclurilor menstruale: regularitate, interval, durata;
- Severitatea menstruaţiilor: durata, abundenţa, etc.;
- Prezenţa dismenoreei;
- Data ultimei menstruaţii (prima zi).

7. Antecedente obstetricale

- Numărul de sarcini;
- Numărul de naşteri;
- Detalii despre fiecare sarcină:
  - data naşterilor anterioare,
  - termenul sarcinilor anterioare,
  - sarcină monofetală, gemelară, etc.,
  - naştere indusă / spontană,
  - modalitatea naşterii,
  - greutatea nou-născuţilor,
  - sexul nou-născuţilor,
  - complicaţii pe parcursul sarcinii, travaliu, lăuzie.
- Numărul avorturilor spontane / la cerere, termenul sarcinii, complicaţii;
- Numărul sarciilor oprite în evoluţie, termenul sarcinii;
- Numărul sarcinilor ectopice, complicaţii;
- Imunoprofilaxie anti-D în sarcinile anterioare la pacientele Rh negative;
- Probleme şi tratamente legate de infertilitate;
- Contracepţie: tipul, durata utilizării.

8. Antecedente ginecologice

- Caracteristica ciclurilor menstruale: regularitate, interval, durata (dacă n-a fost concretizat anterior);
- Dismenoree, dispareunie;
- Ultimul test Babeş-Papanicolaou: data, rezultatul;
- Intervenţii chirurgicale ginecologice: chiuretaj uterin, excizia colului uterin, operaţii cezariene anterioare, etc. ;
- Probleme şi tratamente legate de infertilitate;
- Contracepţie : tipul, durata utilizării;
- Istoric sexual: numărul partenerilor sexuali, maladii sexual transmisibile.

9. Antecedente personale patologice (APP)

- HTA;
- Diabet;

- Epilepsie;
- Hipo / hipertiroidism;
- Accidente tromboembolice;
- Astm bronșic;
- Boli cornice invalidante: patologie cardiacă, pulmonară, renală ;
- Boli autoimune cu afectare vasculară;
- Insuficiență cardiacă;
- Miopie > 8 dioptrii cu progresie pe parcursul sarcinii ;
- Luxație congenitală de șold ;
- Bazin distocic : osteomalacie, rahitism ;
- Traumatisme la nivelul coloanei vertebrale, membrelor inferioare, pelvisului ;
- Intervenții chirurgicale, în special pe sfera pelvină – data, complicații ;
- Operații plastice pe perineu;
- Procese tumorale;
- Vaccinări/imunizări;
- Administrare de medicamente ;
- Alergii.

10. Antecedente heredo-colaterale (AHC)

Maladii ereditare și boli cu agregare familială :

- boli congenitale (malformații),
- boli ereditare cu transmitere genică sau cromozomială,
- gemelaritate,
- diabet, HTA, patologie cardiac, cancer genital, etc.

11. Condiții de viață și muncă / Istoric social

- Ocupația / profesia,
- Starea civilă,
- Locul de origine și de viață,
- Starea locuinței,
- Stilul de viață,
- Condițiile activității profesionale,
- Suprasolicitare fizică sau psihică,
- Stres,
- Fumat ,
- Uz/abuz de alcool,
- Uz de droguri,
- Călătorii în zone cu risc.

12. Sumarul anamnezei

Prezentarea anamnezei obstetricale – caz clinic obstetrical.

	FIȘA DE EVALUARE: ANAMNEZA OBSTETRICALĂ	**Efectuat corect 1 p**	**Neefectuat/ incorect 0 p**
1.	S-a prezentat pacientei/familiei folosind numele, prenumele și titlul.		

2.	A obținut acordul pacientei pentru a colecta anamneza.		
3.	A oferit pacientei confort fizic și emoțional.		
4.	A folosit tehnica întrebărilor dirijate.		
5.	A pus întrebări deschise scurte și clare, fără termeni medicali.		
6.	A oferit pacientei timp pentru a răspunde, fără a o întrerupe.		
7.	A ascultat răspunsurile cu atenție.		
8.	A respectat regulile deontologiei medicale și ale comunicării medic-pacient, cu ton respectuos, la persoana a doua plural.		
9.	A menținut contactul vizual continuu cu pacienta, a folosit comunicarea non-verbală.		
10.	A analizat și a luat în considerație factorii contextuali (familie, cultură, gen, religie, statut socioeconomic).		
11.	A clarificat și a sumarizat informația cu abilități de chestionare.		
12.	A respectat o succesiune logică și cronologică a interogatoriului.		
13.	A precizat datele personale ale pacientei.		
14.	A evidențiat motivul prezentării/internării pacientei.		
15.	A evidențiat simptomul principal și simptomele asociate.		
16.	A elucidat deplin istoricul sarcinii actuale.		
17.	A evidențiat data ultimei menstruații.		
18.	A calculat data probabilă a nașterii și termenul sarcinii (regula Naegele).		
19.	A concretizat antecedentele personale fiziologice ale pacientei.		
20.	A concretizat antecedentele obstetricale ale pacientei.		
21.	A concretizat antecedentele ginecologice ale pacientei.		
22.	A concretizat antecedentele personale patologice ale pacientei.		
23.	A concretizat antecedente heredo-colaterale ale pacientei.		
24.	A concretizat istoricul social al pacientei.		
25.	A concretizat planul despre modalitatea nașterii.		
26.	A verificat înțelegera informației și dorința de a primi mai multă informație.		
27.	A explicat procedurile și examinările, ținând cont de valorile pacientei .		
28.	A aplicat principiile acordului informat.		
29.	A notat și a expus elementele anamnezei într-un mod ordonat.		
30.	A respectat timpul oferit pentru colectarea anamnezei (10 minute).		

Scor total, puncte	
Scor total, %	
Nota	
Data	

Student/rezident _____ Grupa _____

Profesor 1 _____ Semnătura _____

Profesor 2 _____ Semnătura_____

EXPLORAREA CLINICĂ OBSTETRICALĂ. MĂSURAREA ÎNĂLȚIMII FUNDULUI UTERIN (ÎFU)

Scop: Măsurarea înălțimii fundului uterin în centimetri reprezintă un instrument orientativ de apreciere a creșterii fetale și a vârstei gestaționale.

Material necesar:

1. Apă, săpun, prosop curat,
2. O sursă de lumină,
3. Canapea de consultaţie, cu paravan sau draperii,
4. Panglică metrică neelastică.

Echipament: manechin de fidelitate joasă (task trainer) pentru simularea nașterii și plaparea Leopold, manechin simulator computerizat S575 NOELLE®,

Se măsoară: Înălțimea fundului uterin reprezintă distanța dintre fundul uterin și marginea superioară a simfizei pubiene. Se recomandă măsurarea și înregistrarea înălțimii fundului uterin la fiecare vizită antenatală, începând cu 25-26 s.a., pentru monitorizarea creșterii fetale.

Reguli şi tehnica care trebuie respectate de medic în timpul examenului:

1. Asiguraţi un spaţiu privat pentru a păstra confidenţialitatea pacientei.
2. Cereţi permisiunea pacientei pentru a efectua măsurarea şi explicaţi în ce constă procedura.
3. Recomandați gravidei golirea vezicii urinare.Vezica urinară plină favorizează obținerea unor valori mai mari ale ÎFU.
4. Spălaţi-vă mâinile cu apă şi săpun şi ştergeţi-vă cu un prosop curat.
5. Plasați gravida în poziție semi-culcată pe o suprafață fermă, cu membrele inferioare extinse.
6. Încălziţi-vă mâinile, frecîndu-le una de alta. (Mâinile reci pot stimula contracţiile uterine).
7. Plasați marginea medială/ulnară a mâinii stângi pe abdomenul gravidei, la nivelul apendicelui xifoid al sternului, paralel cu simfiza pubiană, pentru palparea fundului uterin.
8. Măsurați distanța în cm dintre vârful fundului uterin (fără corectarea poziției uterului spre linia mediană) și marginea superioară a simfizei pubiene, de-a lungul axului longitudinal al uterului (fig. 1).
9. Oferiţi toate explicaţiile cerute de pacientă pe parcursul examinării.
10. Rugaţi pacienta să se ridice de pe canapea şi să se îmbrace. Mulțumiți pacientei.
11. Spălaţi-vă mâinile cu apă şi săpun şi ştergeţi-vă cu un prosop curat. Dacă aţi folosit mănuşi de unică utilizare, aruncaţi-le în cutia pentru materiale sanitare folosite.

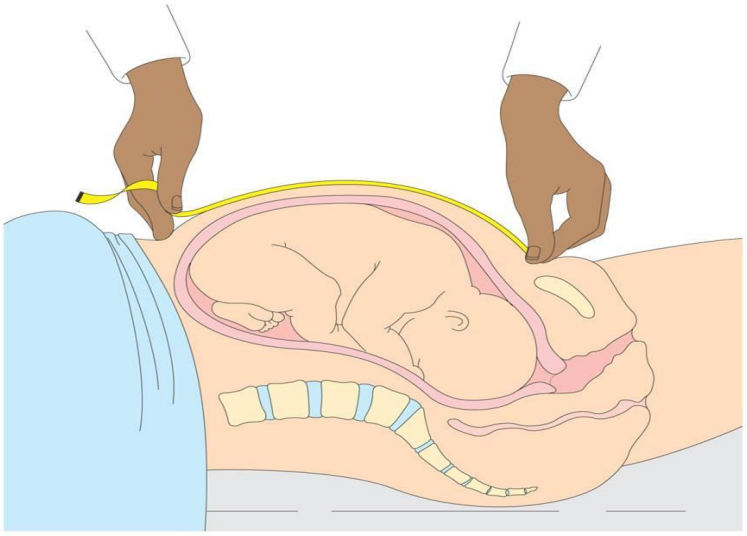

Figura 1. Tehnica măsurării înălțimii fundului uterin.
www.google.md/search?q=fundal+height+measurement

Interpretare : o dezvoltare normală a fătului presupune următoarea legătură dintre înălțimea fundului uterin și vârsta gestaţională în trimestrul II de sarcină:

- Săptămâna 16 = 10-12 cm
- Săptămâna 20 = 15-16 cm
- Săptămâna 24 = 18 -20 cm
- Săptămâna 28 = 22 -24 cm
- La 36 s.a. fundul uterin este la nivelul apendicelui xifoid al sternului (figura 2).

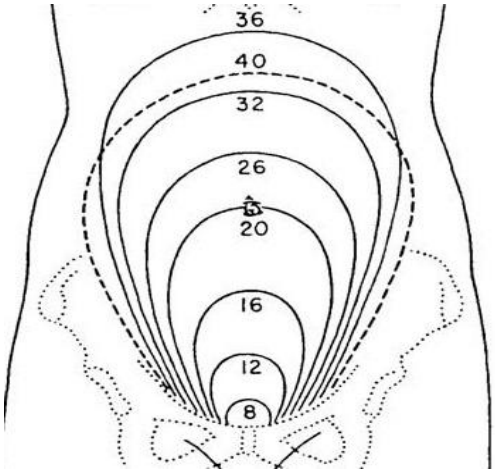

Figura 2. Relația dintre înălțimea fundului uterin și termenul sarcinii
https://www.google.md/search?q=fundal+height+measurement

După 20 s.a., înălțimea fundului uterin trebuie să corespundă termenului sarcinii exprimat în săptămâni ± 2 cm, iar după 36 s.a. ± 3 cm. O deviere a înălțimii fundului uterin +/- 3 cm și mai mult comparativ cu vârsta gestațională, după termenul de 20 s.a., reprezintă o indicație pentru investigații adiționale: examen ecografic, determinarea indicelui lichidului amniotic, Eco Doppler, înregistrarea traseului CTG. Rezultatele măsurărilor sunt reprezentate pe grafice speciale de creștere și adaptate la talia maternă, greutatea la începutul sarcinii, paritate, începând cu termenul sarcinii de 26-28 s.a. Măsurarea înălțimii fundo-simfizare nu este informativă în caz de polihidramnios, obezitate, miom uterin multiplu sau de dimensiuni mari (>6 cm).

	FIȘA DE EVALUARE : **MĂSURAREA ÎNĂLȚIMII FUNDULUI UTERIN**	**Efectuat corect 1 p**	**Neefectuat/ efectuat incorect 0 p**
1.	A asigurat un spaţiu privat pentru a păstra confidenţialitatea pacientei.		
2.	A cerut permisiunea pacientei pentru a efectua examenul şi a explicat în ce constă procedura.		
3.	A spălat mâinile cu apă şi săpun şi le-a șters cu un prosop curat SAU a folosit mănuși de unică folosință.		
4.	A recomandat gravidei golirea vezicii urinare.		
5.	A plasat corect gravida în poziție semi-culcată pe o suprafață fermă, cu membrele inferioare extinse.		
6.	A încălzit mâinile.		
7.	A plasat marginea medială/ulnară a mâinii stângi pe abdomenul gravidei, la nivelul apendicelui xifoid al sternului, paralel cu simfiza pubiană, pentru palparea fundului uterin.		
8.	A măsurat distanța dintre vârful fundului uterin (fără corectarea poziției uterului spre linia mediană) și marginea superioară a simfizei pubiene, de-a lungul axului longitudinal al uterului.		
9.	A folosit bandă metrică neelastică.		
10.	A oferit pacientei toate explicaţiile cerute pe parcursul examinării.		
11.	A mulțumit pacientei.		
12.	A aruncat mănușile în cutia pentru materiale sanitare folosite.		
13.	A spălat mâinile cu apă şi săpun şi le-a șters cu un prosop curat.		

Scor total, puncte	
Scor total, %	
Nota	
Data	

Student/rezident _____ **Grupa** _____
Profesor 1 _____ **Semnătura** _____
Profesor 2 _____ **Semnătura**_____

EFECTUAREA PELVIMETRIEI EXTERNE

Pelvimetria externă măsoară distanțele dintre unele puncte fixe de pe suprafața externă a bazinului osos. Se efectuează cu ajutorul pelvimetrului.

Scop: evaluarea stării bazinului osos şi depistarea unor distocii de bazin (formă, simetrie, mărime).

Material necesar:

1. Apă, săpun, prosop curat,
2. Mănuși de unică folosință,
3. O sursă de lumină,
4. Canapea de consultaţie, cu paravan sau draperii,
5. Pelvimetrul Martin/Baudelocque, panglică metrică.

Echipament: manechin de fidelitate joasă (task trainer) pentru simularea naşterii şi plaparea Leopold, manechin simulator computerizat S575 NOELLE®

Se măsoară:

- diametrul bi-spinos,
- diametrul bi-crest,
- diametrul bi-trohanterian,
- diametrul biischiatic (diametrul transvers al strâmtorii inferioare),
- diametrul antero-posterior extern (conjugate externă),
- rombul Michaelis.

Reguli şi tehnica care trebuie respectate de medic în timpul examenului:

1. Asiguraţi un spaţiu privat şi condiţi ca examenul să nu fie întrerupt, pentru a păstra confidenţialitatea pacientei.
2. Cereţi permisiunea pacientei pentru a efectua examenul şi explicaţi în ce constă procedura.
3. Spălaţi-vă mâinile cu apă şi săpun şi ştergeţi-vă cu un prosop curat SAU folosiți mănuşi de unică folosință.
4. Poziţionaţi pacienta în decubit dorsal, culcată pe spate, cu genunchii flexaţi pentru a relaxa. muşchii abdominali. Postaţi o pernă mică sub capul pacientei pentru confortul acesteia.
5. Încălziţi-vă mâinile, frecîndu-le una de alta. (Mâinile reci pot stimula contracţiile uterine).
6. Folosiţi palmele şi nu degetele pentru palpare.
7. Oferiţi toate explicaţiile cerute de pacientă pe parcursul examinării.
8. Pentru diametrul bi-spinos identificaţi prin palpare poziţia spinelor iliace antero-superioare şi măsuraţi cu pelvimetrul distanţa dintre ele (figura 3). **Interpretare:** N = 24-25 cm.
9. Pentru diametrul bi-crest identificaţi prin palpare punctele cele mai îndepărtate ale crestelor iliace şi măsuraţi distanţa dintre ele (figura 3). **Înterpretare:** N = 28-29 cm.
10. Pentru diametrul bi-trohanterian identificaţi poziţia celor 2 trohantere mari şi măsuraţi distanţa dintre punctele cele mai proieminente de pe ele (figura 3). **Interpretare**: N = 32 cm.

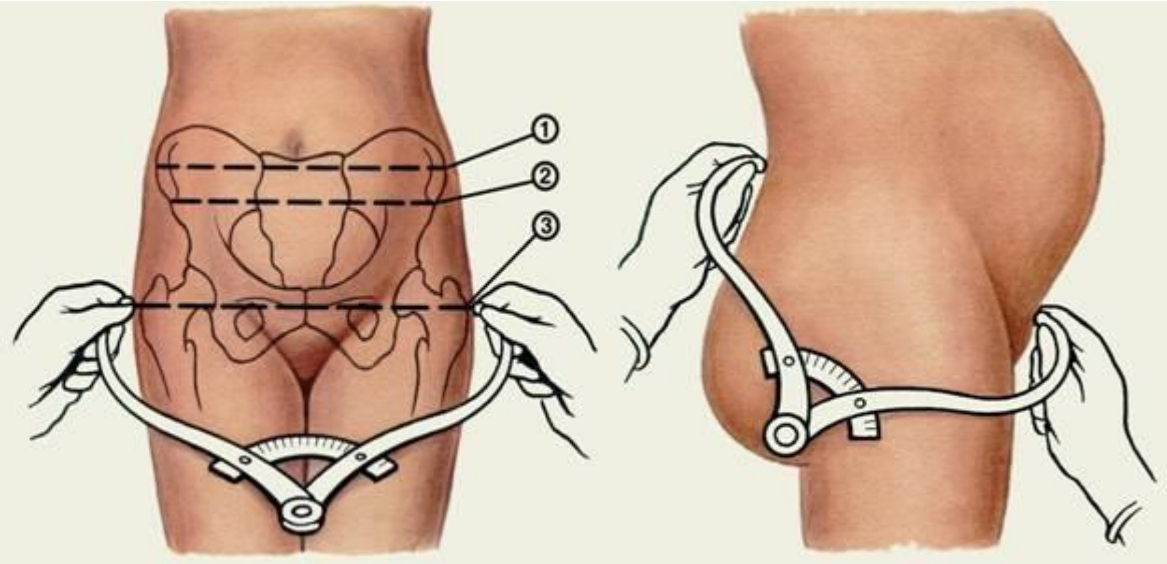

Figura 3. Pelvimetria externă (1-diametrul bi-crest ; 2- diametrul bi-spinos ; 3-diametrul bi-trohanterian). Măsurarea conjugatei externe. *http://intranet.tdmu.edu.ua*

11. Pentru diametrul biischiatic identificaţi prin palpare poziţia tuberozităţilor ischiatice şi măsuraţi cu pelvimetrul cu brate drepte sau cu centimetrul distanţa între fetele interne ale acestora. La lungimea măsurată se vor adăuga 2 cm, care reprezintă grosimea țesuturilor moi (metoda Tarnier). **Interpretare:** N=11 cm.
12. Pentru măsurarea diametrului antero-posterior extern Baudelocque sau conjugata externă, poziţionaţi pacienta în decubit lateral drept, cu genunchiul drept flexat, iar membrul inferior stâng în extensie, fixaţi pelvimetrul anterior - la nivelul punctului cel mai proeminent al feţei anterioare a simfizei pubiene şi posterior – la nivelul apofizei spinoase a vertebrei a 5-a lombare şi măsuraţi distanţa dintre ele (figura 3). **Interpretare**: N = 20 cm. Dimensiunile diametrului Baudelocque sau conjugata externă permit calcularea diametrului antero-posterior al strâmtorii superioare a bazinului mic (din valoarea obținută se scad 9 cm).
13. Rombul Michaelis (figura 4) este delimitat de: apofiza spinoasă a vertebrei L5 – superior; punctul superior al plicii interfesiere – inferior; cele 2 gropiţe determinate de spinele iliace postero-superioare – lateral. Poziţionaţi pacienta în ortostatism şi măsuraţi cu pelvimetrul cu brate drepte sau cu centimetrul: **Interpretare:** Diametrul transversal = 10 cm; Diametrul vertical = 11 cm. Intersectarea acestora imparte rombul în 2 triunghiuri verticale inegale (cel superior cu înălţimea de 4 cm, cel inferior de 7 cm şi 2 triunghiuri laterale cu înălţimea de aproximativ de 4-5 cm.). O înălțime a triunghiului superior mai mică de 4 cm sugerează un bazin fie turtit transversal, fie strâmtat. Diamterul vertical al rombului <11 cm sugerează un bazin rahitic, iar diametrul transversal <10 cm indică un bazin îngustat. Aspectul asimetric al Rombului Michaelis indică bazinele asimetrice.

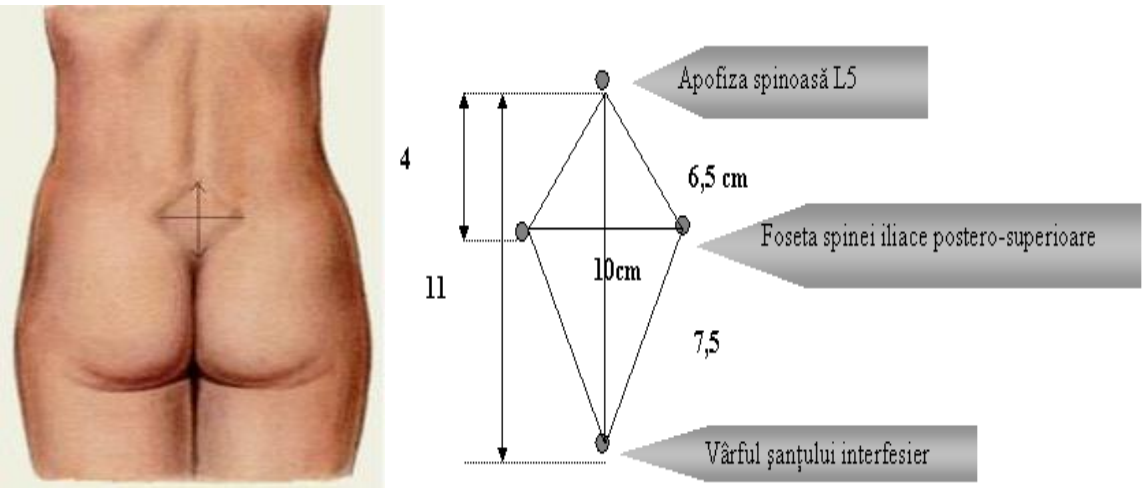

Figura 4. Rombul Michaelis. *http://intranet.tdmu.edu.ua*

14. Rugaţi pacienta să se ridice de pe canapea şi să se îmbrace. Mulțumiți pacientei.
15. Spălaţi-vă mâinile cu apă şi săpun şi ştergeţi-vă cu un prosop curat.
16. Dacă aţi folosit mănuşi de unică utilizare, aruncaţi-le în cutia pentru materiale sanitare folosite.

	FIȘA DE EVALUARE: EFECTUAREA PELVIMETRIEI EXTERNE	Efectuat corect 1p	Neefectuat/ incorect 0 p
1.	A asigurat condiţi pentru a păstra confidenţialitatea pacientei.		
2.	A ceruti permisiunea pacientei pentru a efectua examenul şi a explicat în ce constă procedura.		
3.	A spălat mâinile cu apă şi săpun şi șters cu un prosop curat SAU a folosit mănuși de unică folosință.		
4.	A poziţionat pacienta în decubit dorsal, culcată pe spate, cu genunchii flexaţi pentru a relaxa muşchii abdominali .		
5.	A încălzit mâinile. (Mâinile reci pot stimula contracţiile uterine)		
6.	A folosit palmele şi nu degetele pentru palpare.		
7.	A identificat prin palpare poziţia spinelor iliace antero-superioare.		
8.	A măsurat cu pelvimetrul și a interpretat diametrul bi-spinos.		
9.	A identificat prin palpare punctele îndepărtate ale crestelor iliace.		
10.	A măsurat cu pelvimetrul și a interpretat diametrul bi-crest.		
11.	A identificat prin palpare poziţia celor 2 trohantere mari și punctele cele mai proieminente de pe ele.		
12.	A măsurat cu pelvimetrul și a interpretat diametrul bitrohanteric.		
13.	A identificat prin palpare poziția tuberozităților ischiatice.		
14.	A măsurat cu pelvimetrul cu brate drepte sau cu centimetrul și a interpretat corect diametrul biischiatic.		
15.	A poziționat corect pacienta pentru măsurarea diametrului antero-posterior extern Baudelocque sau conjugata externă: în decubit lateral drept, cu genunchiul drept flexat, iar membrul inferior stâng în extensie.		
16.	A fixat corect pelvimetrul pentru măsurarea conjugatei externe: anterior - la nivelul punctului cel mai proeminent al feţei anterioare a simfizei pubiene şi posterior – la nivelul apofizei spinoase a vertebrei a 5-a lombare.		
17.	A interpretat corect conjugata externă.		
18.	A delimitat corect Rombul Michaelis.		
19.	A măsurat corect cu pelvimetrul cu brațe drepte sau cu centimetrul diametrul Rombului Michaelis.		
20.	A interpretat corect dimensiunile și intersectarea diametrelor Rombului Michaelis.		
21.	A oferit pacientei toate explicaţiile cerute pe parcursul examinării.		
22.	A mulțumit pacientei.		
23.	A aruncat mănușile în cutia pentru materiale sanitare folosite.		
24.	A spălat mâinile cu apă şi săpun şi șters cu un prosop curat .		

Scor total, puncte	
Scor total, %	
Nota	
Data	

Student/rezident _____ **Grupa** _____

Profesor 1 _____ **Semnătura** _____

Profesor 2 _____ **Semnătura**_____

EFECTUAREA PELVIMETRIEI INTERNE

Pelvimetria internă măsoară distanțele dintre anumite puncte de pe suprafața internă a bazinului osos. Se efectuează cu prin tușeu vaginal la gravida în poziție ginecologică. Oferă informații despre: promontoriu, diametrele antero-posterioare ale bazinului, diametrul promonto-subpubian (conjugata diagonală), diametrele transverse, curbura arcului anterior, precum şi dispoziția sacrului.

Scop: evaluarea stării bazinului osos şi depistarea unor anomalii de bazin (formă, simetrie, mărime).

Material necesar:

1. Apă, săpun, prosop curat,
2. O sursă de lumină,
3. Canapea de consultaţie, cu paravan sau draperii,
4. Mănuşi sterile de unică folosință,
5. Pelvimetrul Baudelocque, panglică metrică.

Echipament: manechin de fidelitate joasă (task trainer) pentru simularea nașterii și plaparea Leopold, manechin simulator computerizat S575 NOELLE®.

Se măsoară:

- diametrul promonto-subpubian (conjugata diagonală),
- gradului de deschidere a unghiului subpubian (arcul subpubian),
- aprecierea excavației pelvine.

Reguli şi tehnica care trebuie respectate de medic în timpul examenului:

1. Asiguraţi un spaţiu privat şi condiţi ca examenul să nu fie întrerupt, pentru a păstra confidenţialitatea pacientei.
2. Cereţi permisiunea pacientei pentru a efectua examenul şi explicaţi în ce constă procedura. Obțineți acordul pacientei.
3. Spălaţi-vă mâinile cu apă şi săpun şi ştergeţi-vă cu un prosop curat.
4. Folosiți mănuşi sterile de unică folosință.
5. Poziţionaţi pacienta în poziție ginecologică.
6. Oferiţi toate explicaţiile cerute de pacientă pe parcursul examinării.
7. Pentru măsurarea diametrului promonto-subpubian (conjugata diagonală), prin tușeu vaginal, orientați cele două degete spre strâmtoarea superioară, încercând să atingeți promontoriul. Evitați confuzia cu fața anteriaoră a sacrului. Promontoriul nu este abordabil în bazinele normale sau aplatisate. Când este accesibil, acesta se palpează pe linia mediană sub forma unei proieminențe transversale de formă variabilă.
8. Reperați până la ce nivel a pătruns indexul în vagin. După extragerea degetelor, măsurați distanța de la acest nivel până la vârful mediusului, determinând lungimea diametrului promonto-subpubian (conjugata diagonală). **Interpretare:** într-un bazin normal, conjugata diagonală este de 12,5-13 cm.
9. Măsurarea diametrului promonto-subpubian (conjugata diagonală) permite determinarea diametrului promonto-retropubian sau diametrul util a lui Pinard. Aceasta se face prin scăderea din diametrul promonto-subpubian a 1,5-2 cm corespunzători grosimii simfizei pubiene (figura 5).

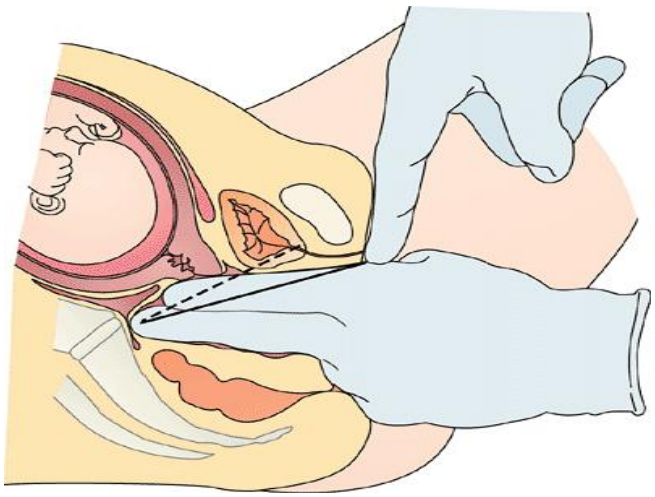

Figura 5. Măsurarea diametrului promonto-subpubian (conjugata diagonală)
http://nurse.ayuda-por-favor.com.ar

10. Pentru evaluarea curburii verticale a sacrului, orientați degetele dinspre superior spre inferior pe fața anterioară a sacrului. În condiții normale, acesta descrie o curba cu concavitatea orientată anterior.
11. Pentru determinarea gradului de deschidere a **unghiului subpubian,** care determină tipul arcului pubian, se apareciază unghiul format dintre ramurile inferioare ale celor două oase pubiene (figura 6). **Interpretare:** unghiul subpubian este un unghi divergent posterior care măsoară în mod normal 80-90°. Un unghi mai mic sugerează o posibilitate de distocie și impune evaluarea amănunțită a bazinului.
12. Rugaţi pacienta să se ridice de pe fotoliul ginecologic şi să se îmbrace. Mulțumiți pacientei.
13. Spălaţi-vă mâinile cu apă şi săpun şi ştergeţi-vă cu un prosop curat. Dacă aţi folosit mănuşi de unică utilizare, aruncaţi-le în cutia pentru materiale sanitare folosite.

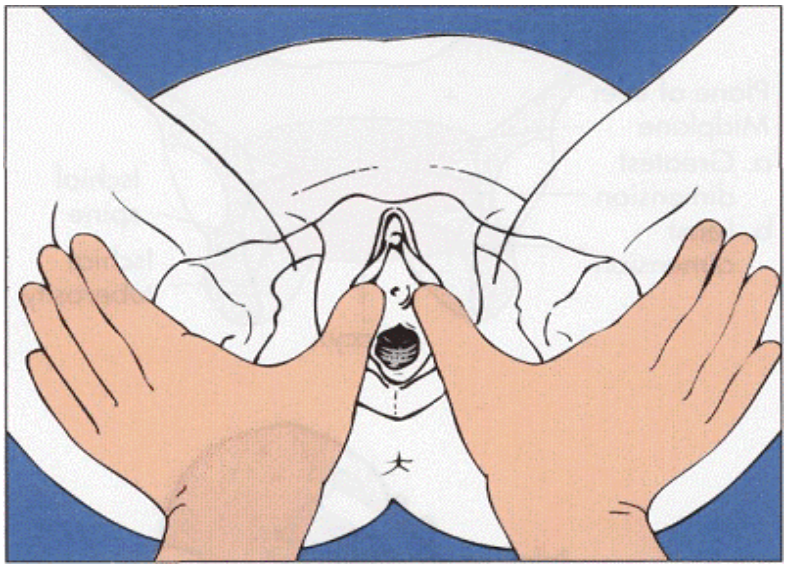

Figura 6. Măsurarea arcului subpubian. (Barkauskas, V., Baumann, L, & Darling-Fisher, C. [2002], *Health and physical assessment* [3rd ed.]. St. Louis: Mosby.)

	FIȘA DE EVALUARE : EFECTUAREA PELVIMETRIEI INTERNE	Efectuat corect 1p	Neefectuat/ incorect 0 p
1.	A asigurat un spaţiu privat şi condiţi pentru a păstra confidenţialitatea pacientei.		
2.	A ceruti permisiunea pacientei pentru a efectua examenul şi a explicat în ce constă procedura. A obținut acordul pacientei.		
3.	A spălat mâinile cu apă şi săpun şi șters cu un prosop curat.		
4.	A folosit mănuși sterile de unică folosință.		
5.	A poziţionat pacienta în poziție ginecologică.		
6.	A măsurat corect diametrului promonto-subpubian (conjugata diagonală), prin tușeu vaginal.		
7.	A determinat și a interpretat corect lungimea diametrului promonto-subpubian (conjugata diagonală).		
8.	A calculat corect diametrul promonto-retropubian sau diametrul util a lui Pinard.		
9.	A evaluat curbura verticală a sacrului.		
10.	A determinat și a interpretat corect gradul de deschidere a unghiului subpubian.		
11.	A oferit pacientei toate explicaţiile cerute pe parcursul examinării.		
12.	A mulțumit pacientei.		
13.	A aruncat mănușile în cutia pentru materiale sanitare folosite.		
14.	A spălat mâinile cu apă şi săpun şi șters cu un prosop curat.		

Scor total, puncte	
Scor total, %	
Nota	
Data	

Student/rezident _____ **Grupa** _____

Profesor 1 _____ **Semnătura** _____

Profesor 2 _____ **Semnătura**_____

MANEVRELE LEOPOLD

Manevrele Leopold reprezintă o tehnică de examinare prin palpare transabdominală a uterului gravid şi a fătului.

Scop: aprecierea prezentaţiei fătului, poziţiei fătului şi gradului de angajare a prezentaţiei (raportul prezentației cu strâmtoarea superioară a bazinului).

Material necesar:

1. Apă, săpun, prosop curat,
2. O sursă de lumină,
3. Canapea de consultaţie, cu paravan sau draperii,
4. Mănuşi de unică folosință.

Echipament: manechin de fidelitate joasă (task trainer) pentru simularea naşterii şi plaparea Leopold, manechin simulator computerizat S575 NOELLE®.

Reguli şi tehnica care trebuie respectate de medic în timpul examenului:

1. Asiguraţi un spaţiu privat şi condiţi ca examenul să nu fie întrerupt, pentru a păstra confidenţialitatea pacientei.
2. Cereţi permisiunea pacientei pentru a efectua examenul şi explicaţi în ce constă procedura. Obțineți acordul pacientei.
3. Spălaţi-vă mâinile cu apă şi săpun şi ştergeţi-vă cu un prosop curat.
4. Folosiți mănuși sterile de unică folosință.
5. Instruiți pacienta să golească vezica urinară.
6. Poziţionaţi pacienta în decubit dorsal, culcată pe spate, cu genunchii flexaţi pentru a relaxa muşchii abdominali.
7. Oferiţi toate explicaţiile cerute de pacientă pe parcursul examinării.
8. Încălziţi-vă mâinile, frecîndu-le una de alta. (Mâinile reci pot stimula contracţiile uterine).
9. Folosiți palmele și nu degetele pentru palpare.
10. **Manevra I.** Palparea bimanuală a fundului uterin. ***Scop:*** determinarea prezentaţiei. ***Tehnică:*** Aşezat la marginea patului în dreapta gravidei, cu faţa spre pacientă, apreciați conturul uterin şi palpați cu ambele mâini fundul uterin pentru identificarea polului fetal situat la acest nivel. ***Interpretare:*** Pelvisul este mare, neregulat; craniul este dur,rotund, uşor mobilizabil şi balotabil (fig.7).
11. **Manevra II.** Palparea bimanuală a flancurilor. ***Scop:*** determinarea poziţiei. ***Tehnică:*** Aşezat la marginea patului cu faţa spre pacientă, cu mâinile plasate de o parte şi de alta a abdomenului matern, apreciați poziţia spatelui fetal şi a părţilor mici fetale. Folosiți o mână pentru stabilizarea uterului pe o parte a abdomenului, în timp ce cealaltă mână mişcați-o uşor de la fundul uterului spre segmentul inferior, exercitând o presiune uşoară, dar profundă. ***Interpretare:*** Spatele fetal este perceput ca o structură dură, rezistentă, unind cei doi poli fetali. De partea opusă se palpează părţile mici fetale - neregulate şi mobile (fig. 7).

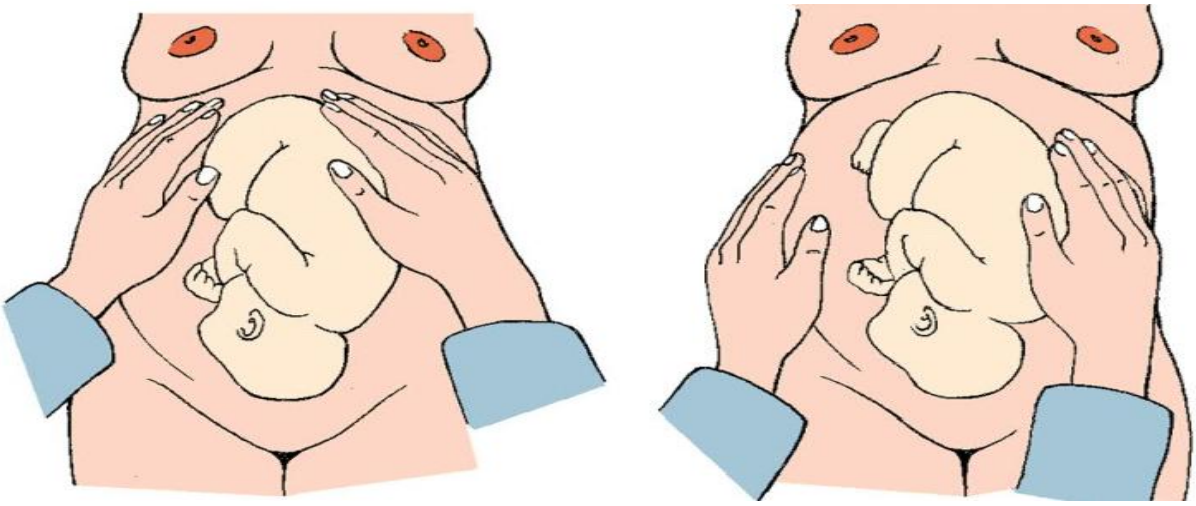

Figura 7. Manevrele Leopold I şi II.
http://s974.photobucket.com/user/malish_wl/media/Fotosearch_COG12025.jpg.html

12. **Manevra III.** Palparea unimanuală a segmentului inferior (fig. 8). ***Scop:*** determinarea părţii prezentate la strâmtoarea superioară şi gradului angajării acesteia. ***Tehnică:*** Așezat la marginea patului cu faţa spre pacientă, cu o mână "prindeți" între police şi restul degetelor abdomenul inferior deasupra simfizei pubiene, exercitați o presiune uşoară şi mişcări blânde dintr-o parte în alta şi identificați prezentaţia, apreciind mobilitatea și gradul său de angajare. ***Interpretare:*** Partea prezentată angajată este imobilă. Partea prezentată neangajată este mobilă. Capul fătului este angajat atunci când diamterul transversal maximal (biparietal) a traversat strămtoarea superioară a pelvisului matern, sau când numai 2/5 ale capului fetal sunt palpate deasura simfizei pubiene. Dacă segmentul inferior este gol, este suspectată prezentația transversală.
13. **Manevra IV.** Palparea bimanuală a segmentului inferior (fig. 8). ***Scop:*** completează manevra III, stabilind raportul prezentației cu strâmtoarea superioară - gradul de angajare și gradul de flexie a capului fetal în cazul prezentaţiei craniene. ***Tehnică:*** Așezat la marginea patului cu faţa spre pelvisul (picioarele) pacientei şi marginile cubitale (palmele) ambelor mâini de o parte şi de alta a abdomenului inferior și uterului, cu vârfurile degetelor orientate către strâmtoarea superioară, identificați polul fetal de la acest nivel, pentru a simți dacă prezentația este situată deasupra simfizei pubiene sau este coborâtă în pelvis. ***Interpretare:*** Uşurinţa cu care prezentația este simţită indică gradul de angajare. În cazul prezentaţiei craniene, manevra permite aprecierea flexiei capului fetal. În cazul în care capul fătului este bine flexat, occiputul este palpat pe partea opusă spatelui fetal. Dacă capul fetal este deflectat, occiputul este este resimțit de aceeași parte cu spatele fătului.

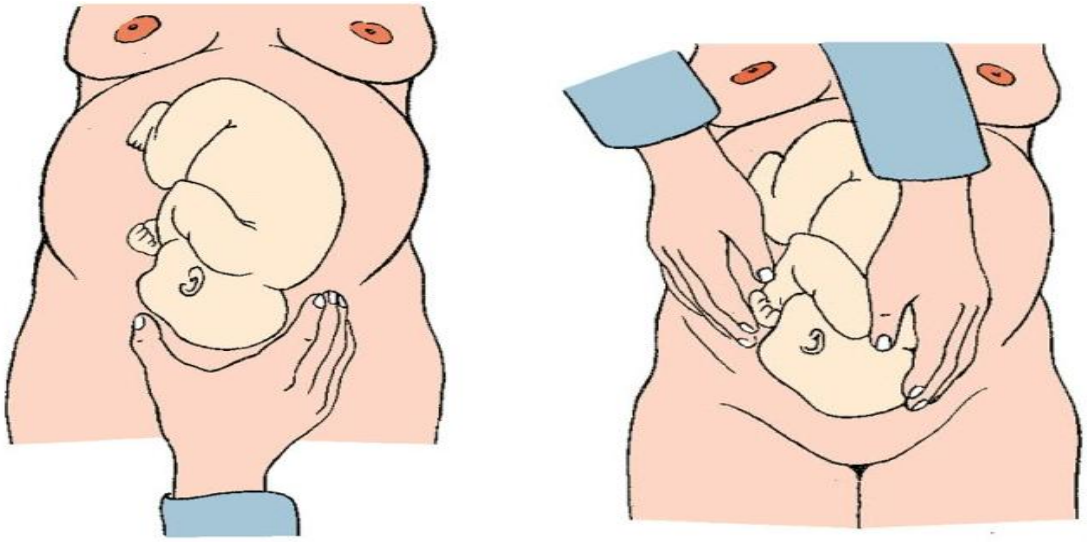

Figura 8. Manevrele Leopold III şi IV.
http://s974.photobucket.com/user/malish_wl/media/Fotosearch_COG12025.jpg.html

14. Rugaţi pacienta să se ridice de pe canapea şi să se îmbrace. Mulțumiți pacientei.
15. Spălaţi-vă mâinile cu apă şi săpun şi ştergeţi-vă cu un prosop curat. Dacă aţi folosit mănuşi de unică utilizare, aruncaţi-le în cutia pentru materiale sanitare folosite.
16. La sfârşitul examinării, notați orientarea, poziția și prezentația fătului.

	FIȘA DE EVALUARE: EFECTUAREA MANEVRELOR LEOPOLD	Efectuat corect 1p	Neefectuat/ incorect 0 p
1.	A asigurat un spaţiu privat şi condiţi pentru a păstra confidenţialitatea pacientei.		
2.	A ceruti permisiunea pacientei pentru a efectua examenul şi a explicat în ce constă procedura. A obținut acordul pacientei.		
3.	A instruit pacienta să golească vezica urinară.		
4.	A spălat mâinile cu apă şi săpun şi șters cu un prosop curat.		
5.	A folosit mănuși de unică folosință.		
6.	A poziţionat pacienta în în decubit dorsal, culcată pe spate, cu genunchii flexaţi pentru a relaxa muşchii abdominali.		
7.	A încălzit mâinile (Mâinile reci pot stimula contracţiile uterine).		
8.	A folosit palmele și nu degetele pentru palpare.		
9.	A efectuat corect manevra I Leopold.		
10.	A efectuat corect manevra II Leopold.		
11.	A efectuat corect manevra III Leopold.		
12.	A efectuat corect manevra IV Leopold.		
13.	A determinat corect poziția fătului.		
14.	A determinat corect prezentația fătului.		
15.	A determinat corect așezarea/orientarea fătului.		
16.	A determinat corect gradul de angajare a părții prezentate.		
17.	A oferit pacientei toate explicaţiile cerute pe parcursul examinării.		
18.	A mulțumit pacientei.		
19.	A aruncat mănușile în cutia pentru materiale sanitare folosite.		
20.	A spălat mâinile cu apă şi săpun şi le-a șters cu un prosop curat.		

Scor total, puncte	
Scor total, %	
Nota	
Data	

Student/rezident _____ **Grupa** _____

Profesor 1 _____ **Semnătura** _____

Profesor 2 _____ **Semnătura**_____

AUSCULTAȚIA BĂTĂILOR CORDULUI FETAL

Scop: metodă clinică de evaluare a stării intrauterine a fătului.

Material necesar:

1. Apă, săpun, prosop curat,
2. O sursă de lumină,
3. Canapea de consultaţie, cu paravan sau draperii,
4. Mănuși de unică folosință,
5. Stetoscop obstetrical Pinard.

Echipament: manechin de fidelitate joasă (task trainer) pentru simularea nașterii și plaparea Leopold, manechin simulator computerizat S575 NOELLE®.

Reguli și tehnica care trebuie respectate de medic în timpul examenului:

1. Asiguraţi un spaţiu privat şi condiţi ca examenul să nu fie întrerupt, pentru a păstra confidenţialitatea pacientei.
2. Cereţi permisiunea pacientei pentru a efectua examenul şi explicaţi în ce constă procedura.
3. Spălaţi-vă mâinile cu apă şi săpun şi ştergeţi-vă cu un prosop curat.
4. Folosiți mănuși de unică folosință.
5. Poziţionaţi pacienta în decubit dorsal, culcată pe spate, cu genunchii flexaţi pentru a relaxa muşchii abdominali.
6. Oferiţi toate explicaţiile cerute de pacientă pe parcursul examinării.
7. Identificați focarul de maximă auscultație conform prezentației.
8. Fixați stetoscopul obstetrical pe abdomenul gravidei.
9. Luați mâna de pe pâlnie, pentru a nu influența ascultarea BCF.
10. Simultan, palpați pulsul radial matern, pentru a diferenția bătăile cordului fetal de suflurile uterine sau aortice (care sunt sincrone cu pulsul gravidei).
11. Determinați intensitatea, ritmul și regularitatea BCF.
12. Rugaţi pacienta să se ridice de pe canapea şi să se îmbrace. Mulțumiți pacientei.
13. Spălaţi-vă mâinile cu apă şi săpun şi ştergeţi-vă cu un prosop curat. Dacă aţi folosit mănuşi de unică utilizare, aruncaţi-le în cutia pentru materiale sanitare folosite.

Interpretare. Rata cardiacă fetală normală variază între 110 și 160 bătăi pe minut. Zona de auscultaţie maximă a BCF depinde de prezentaţie şi de gradul de angajare (fig. 9). În prezentația craniană, în funcție de poziția fătului, BCF se auscultă subombilical, pe linia imaginară care unește spina iliacă corespunzătoare (stângă sau dreaptă) cu ombilicul. În prezentația pelviană, BCF se auscultă supraombilical, la stânga sau la dreapta liniei mediane. În prezentaţia transversă BCF se auscultă paraombilical, la stânga sau la dreapta, în dependență de poziție.

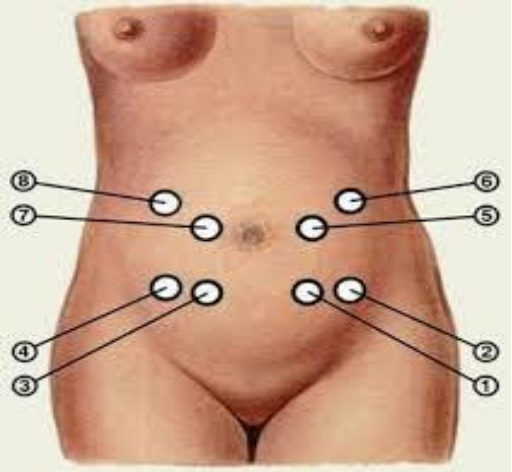

Figura 9. Auscultația bătăilor cordului fetal. Focare de auscultație: 1-OISA; 2-OISP; 3-OIDA; 4-OIDP; 5-SISA; 6-SISP; 7-SIDA; 8-SIDP. http:// medskills.eu ; http://intranet.tdmu.edu.ua

	FIȘA DE EVALUARE: **AUSCULTAȚIA BĂTĂILOR CORDULUI FETAL**	**Efectuat corect 1p**	**Neefectuat/ incorect 0 p**
1.	A asigurat un spaţiu privat şi condiţi pentru a păstra confidenţialitatea pacientei.		
2.	A ceruti permisiunea pacientei pentru a efectua examenul şi a explicat în ce constă procedura. A obținut acordul pacientei.		
3.	A spălat mâinile cu apă şi săpun şi șters cu un prosop curat.		
4.	A folosit mănuși de unică folosință.		
5.	A poziţionat pacienta în în decubit dorsal, culcată pe spate, cu genunchii flexaţi.		
6.	A încălzit mâinile (Mâinile reci pot stimula contracţiile uterine).		
7.	A identificat focarul de maximă auscultație conform prezentației.		
8.	A fixat corect stetoscopul obstetrical pe abdomenul gravidei.		
9.	A luat mâna de pe pâlnie, pentru a nu influența ascultarea BCF.		
10.	A palpat simultan pulsul radial matern.		
11.	A interpretat corect intensitatea, ritmul și regularitatea BCF.		
12.	A oferit pacientei explicaţiile cerute pe parcursul examinării.		
13.	A mulțumit pacientei.		
14.	A aruncat mănușile în cutia pentru materiale sanitare folosite.		
15.	A spălat mâinile cu apă şi săpun şi le-a șters cu un prosop curat.		

Scor total, puncte	
Scor total, %	
Nota	
Data	

Student/rezident _____ **Grupa** _____

Profesor 1 _____ **Semnătura** _____

Profesor 2 _____ **Semnătura**_____

EXAMENUL VAGINAL ÎN TIMPUL SARCINII.

INSPECȚIA ORGANELOR GENITALE EXTERNE ȘI A PERINEULUI.

Scopul examenului vaginal în sarcina precoce:

- diagnosticul sarcinii în primul trimestru,
- determinarea vârstei gestaționale,
- examinarea colului uterin,
- detectarea anomaliilor tractului genital.

Scopul examenului vaginal în sarcina avansată:

- confirmarea diagnosticului de naștere prematură sau ruptură de membrane amniotice,
- determinarea modificărilor și dilatării colului uterin,
- identificarea părții prezentate.

Material necesar:

1. Apă, săpun, prosop curat,
2. O sursă de lumină,
3. Fotoliu ginecologic, cu paravan sau draperii,
4. Mănuși sterile de unică folosință.

Echipament: manechin de fidelitate joasă (task trainer) pentru simularea nașterii și manechin de fidelitate joasă (task trainer) pentru examen ginecologic, manechin simulator computerizat S575 NOELLE®.

Reguli şi tehnica care trebuie respectate de medic în timpul examenului:

1. Asiguraţi condiţi ca examenul să nu fie întrerupt, pentru a păstra confidenţialitatea pacientei.
2. Prezentați-vă, cereţi permisiunea pacientei pentru a efectua examenul şi explicaţi în ce constă procedura. Obțineți acordul pacientei.
3. Spălaţi-vă mâinile cu apă şi săpun şi ştergeţi-vă cu un prosop curat.
4. Folosiți mănuşi sterile de unică folosință.
5. Cereți pacientei golirea vezicii urinare.
6. Poziţionaţi pacienta în decubit dorsal sau poziție ginecologică/de litotomie.
7. Examinați regiunea pubiană.
8. Notați tipul și gradul de pilozitate pubiană.
9. Examinați labiile mari.
10. Separați cu blândețe labiile mari.
11. Examinați labiile mici, clitorisul, orificiul uretral și cel vaginal.
12. Examinați glandele Bartholin.
13. Examinați perineul.
14. Apreciați pigmentarea regiunii vulvare, culoarea mucoasei.
15. Apreciați existența unor anomalii de dezvoltare.
16. Apreciați existența secrețiilor anormale, ulcerații, tumori.
17. Apreciați existența leziuni condilomatoase sau herpetice.
18. Apreciați existența cicatricilor postepizio/perineorafii.
19. Apreciați înălțmea perineului, distanța ano-vulvară.
20. Apreciați existența semnelor probabile ale sarcinii:
    - hiperpigmentarea mucoaselor,
    - colorația violacee,
    - turgescența labiilor.

21. Oferiţi toate explicaţiile cerute de pacientă pe parcursul examinării.
22. Rugaţi pacienta să se ridice şi să se îmbrace. Mulțumiți pacientei.
23. Aruncați mănușile în cutia pentru materiale sanitare folosite.
24. Spălaţi-vă mâinile cu apă şi săpun şi ştergeţi-vă cu un prosop curat.

	FIȘA DE EVALUARE: EXAMENUL VAGINAL ÎN TIMPUL SARCINII. INSPECȚIA ORGANELOR GENITALE EXTERNE ȘI A PERINEULUI	**Efectuat corect 1p**	**Neefectuat/ incorect 0 p**
1.	A asigurat un spaţiu privat şi condiţi pentru a păstra confidenţialitatea pacientei.		
2.	S-a prezentat, a cerut permisiunea pacientei pentru a efectua examenul şi a explicat în ce constă procedura. A obținut acordul pacientei.		
3.	A spălat mâinile cu apă şi săpun şi șters cu un prosop curat.		
4.	A folosit mănuși de unică folosință.		
5.	A cerut pacientei golirea vezicii urinare.		
6.	A poziționat pacienta în poziție ginecologică.		
7.	A examinat regiunea pubiană. A notat tipul și gradul de pilozitate.		
8.	A examinat labiile mari.		
9.	A examinat labiile mici.		
10.	A examinat clitorisul.		
11.	A examinat meatul uretrei.		
12.	A examinat introitul vaginal.		
13.	A examinat glandele Bartholin.		
14.	A examinat perineul.		
15.	A examinat regiunea ano-vulvară.		
16.	A apreciat existența semnelor probabile ale sarcinii: - hiperpigmentarea mucoaselor, - colorația violacee, - turgescența labiilor.		
17.	A oferit pacientei toate explicaţiile cerute pe parcursul examinării.		
18.	A rugat pacienta să se ridice şi să se îmbrace. A mulțumit pacientei.		
19.	A aruncat mănușile în cutia pentru materiale sanitare folosite.		
20.	A spălat mâinile cu apă şi săpun şi le-a șters cu un prosop curat.		

Scor total, puncte	
Scor total, %	
Nota	
Data	

Student/rezident _____ **Grupa** _____
Profesor 1 _____ **Semnătura** _____
Profesor 2 _____ **Semnătura**_____

EXAMENUL VAGINULUI ȘI COLULUI CU SPECULUL SAU VALVELE VAGINALE

Examenul cu specul sau valve vaginale este întotdeauna efectuat la prima vizită antenatală. La vizitele ulterioare acesată examinare este efectuată numai la indicații stricte: investigarea secreţiilor vaginale sau ruptura prematură a membranelor amniotice.

Scopul examenului vaginal în sarcina precoce:
- diagnosticul sarcinii în primul trimestru,
- determinarea vârstei gestaționale,
- examinarea colului uterin,
- detectarea anomaliilor tractului genital.

Scopul examenului vaginal în sarcina avansată:
- confirmarea diagnosticului de naștere prematură sau ruptură de membrane amniotice,
- determinarea modificărilor și dilatării colului uterin,
- identificarea părții prezentate.

Material necesar:
1. Apă, săpun, prosop curat,
2. O sursă de lumină,
3. Fotoliu ginecologic, cu paravan sau draperii,
4. Mănuși sterile de unică folosință,
5. Specul vaginal Cusco,
6. Valve vaginale Kristeller sau Sims (fig. 10).

Echipament: manechin de fidelitate joasă (task trainer) pentru simularea naşterii şi manechin de fidelitate joasă (task trainer) pentru examen ginecologic, manechin simulator computerizat S575 NOELLE®

Figura 10. A. Valva vaginală Kristeller sau Sims B. Speculul vaginal Cusco.
https://www.google.md/search?q=Valva+Kristeller&espv

Reguli şi tehnica care trebuie respectate de medic în timpul examenului cu specul sau valve vaginale:
1. Asiguraţi un spaţiu privat şi condiţi ca examenul să nu fie întrerupt, pentru a păstra confidenţialitatea pacientei.
2. Prezentați-vă, cereţi permisiunea pacientei pentru a efectua examenul şi explicaţi în ce constă procedura. Obțineți acordul pacientei.

3. Spălaţi-vă mâinile cu apă şi săpun şi ştergeţi-vă cu un prosop curat.
4. Folosiţi mănuşi sterile de unică folosinţă.
5. Cereţi pacientei golirea vezicii urinare.
6. Poziţionaţi pacienta în decubit dorsal sau poziţie ginecologică/de litotomie.
7. ***Tehnica examenului cu valvele vaginale Kristeller sau Simps***:
   - cu ajutorul a 2 valve se îndepărtează labiile, evidențiindu-se orificiul vaginal,
   - cu o mână se orientează valva posterioară cu marginile în plan vertical și se introduce la 1-2 cm în vagin, apoi se rotește cu 90 grade în sensul acelor de ceasornic până ajunge în plan orizontal și se împinge ușor, de-a lungul peretelui posterior al vaginului, oblic în jos, până în fundul de sac posterior,
   - cu cealaltă mână se introduce valva anterioară în poziție orizontală și orientată cu partea concavă în jos, cu mâna în pronație completă și se introduce până în fundul de sac anterior
   - se exercită o presiune ușoară la nivelul celor 2 valve, cea posterioară deprimând cu blândețe perineul, iar cea anterioară orientând colul în axul vaginului, pentru a vizualiza colul uterin.
8. ***Tehnica examenului cu speculul Cusco:***
   - Cu o mână se ține speculul vaginal în poziție oblică (45°), în timp ce cu cealaltă mână se depărtează labiile și se introduce cu atenție speculul închis în vagin, evitând uretra și clitorisul;
   - Se rotește speculul și se deschid cele 2 lame pentru a vizualiza colul uterin (fig.11);
   - Speculul se închide parțial și se extrage ușor din vagin, în poziție oblică.
9. Identificați și examinați colul uterin.
10. Examinați pereții vaginali în timpul retragerii speculului / valvelor vaginale.
11. Notați existența semnelor sarcinii:
    - Colorația violacee a vaginului,
    - Pereții vaginali turgescenți,
    - Colul uterin violaceu.
12. Extrageţi speculul sau valvele cu grijă din vagin și aplicați-le în soluție dezinfectantă.
13. Oferiţi toate explicaţiile cerute de pacientă pe parcursul examinării.
14. Rugaţi pacienta să se ridice şi să se îmbrace. Mulțumiți pacientei.
25. Aruncați mănușile în cutia pentru materiale sanitare folosite.
26. Spălaţi-vă mâinile cu apă şi săpun şi ştergeţi-vă cu un prosop curat.

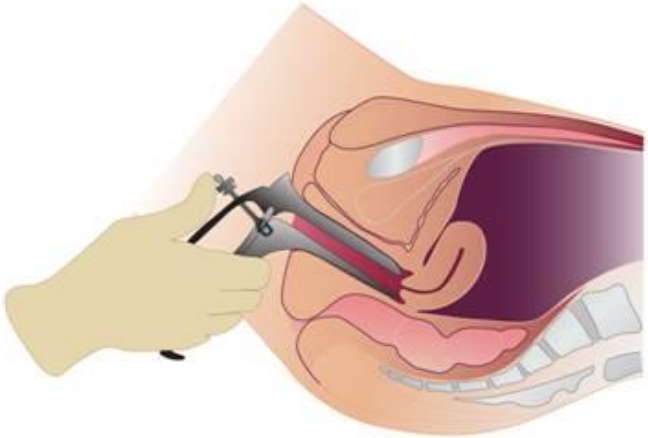

Figura 11. Examenul colului uterin cu speculul vaginal Cusco.

	FIȘA DE EVALUARE: EXAMENUL VAGINAL ÎN TIMPUL SARCINII. EXAMENULVAGINULUI ȘI COLULUI CU SPECULUL SAU VALVELE VAGINALE	Efectuat corect 1p	Neefectuat/ incorect 0 p
1.	A asigurat un spaţiu privat şi condiţi pentru a păstra confidenţialitatea pacientei.		
2.	S-a prezentat, a cerut permisiunea pacientei pentru a efectua examenul și a explicat procedura. A obținut acordul pacientei.		
3.	A spălat mâinile cu apă şi săpun şi șters cu un prosop curat.		
4.	A folosit mănuși de unică folosință.		
5.	A cerut pacientei golirea vezicii urinare.		
6.	A poziționat pacienta în poziție ginecologică.		
	SPECULUL CUSCO		
7.	A menținut speculul Cusco în poziție oblică, în unghi de 45 °.		
8.	A introdus corect speculul vaginal închis în vagin.		
9.	A rotit corect specululdupă inserția acestuia în vagin.		
10.	A deschis atent speculul și a identificat colul uterin.		
11.	A securizat speculul în poziție deschisă cu ajutorul lacătului.		
12.	A examinat colul uterin.		
13.	A examinat pereții vaginului în timpul retragerii speculului.		
14.	A extras corect speculul vaginal (în poziție închisă).		
	VALVELE SIMPS		
15.	A îndepărtat labiile cu ajutorul valvelor și a evidențiat orificiul vulvar.		
16.	A inserat corect valva posterioară.		
17.	A inserat corect valva anterioară.		
18.	A exercitat presiune pe ambele valve și a vizualizat colul uterin.		
19.	A examinat pereții vaginului în timpul retragerii valvelor.		
20.	A extras corect valvele vaginale vaginale.		
16.	A apreciat existența semnelor probabile ale sarcinii: - hiperpigmentarea mucoaselor, - colorația violacee.		
17.	A oferit pacientei toate explicaţiile cerute pe parcursul examinării.		
18.	A rugat pacienta să se ridice şi să se îmbrace. A mulțumit pacientei.		
19.	A aruncat mănușile în cutia pentru materiale sanitare folosite.		
20.	A spălat mâinile cu apă şi săpun şi le-a șters cu un prosop curat.		

Scor total, puncte	
Scor total, %	
Nota	
Data	

Student/rezident _____ **Grupa** _____

Profesor 1 _____ **Semnătura** _____

Profesor 2 _____ **Semnătura**_____

EFECTUAREA TUȘEULUI VAGINAL ÎN SARCINĂ

Scopul examenului vaginal în sarcina precoce:
- diagnosticul sarcinii în primul trimestru,
- determinarea vârstei gestaționale,
- examinarea colului uterin,
- detectarea anomaliilor tractului genital.

Scopul examenului vaginal în sarcina avansată:
- confirmarea diagnosticului de naștere prematură sau ruptură de membrane amniotice,
- determinarea modificărilor și dilatării colului uterin,
- identificarea părții prezentate.

Material necesar:
1. Apă, săpun, prosop curat,
2. O sursă de lumină,
3. Fotoliu ginecologic, cu paravan sau draperii,
4. Mănuși sterile de unică folosință.

Echipament: manechin de fidelitate joasă (task trainer) pentru simularea nașterii și manechin de fidelitate joasă (task trainer) pentru examen ginecologic, manechin simulator computerizat S575 NOELLE®.

Reguli şi tehnica care trebuie respectate de medic în timpul examenului:
1. Asiguraţi un spaţiu privat şi condiţi ca examenul să nu fie întrerupt, pentru a păstra confidenţialitatea pacientei.
2. Prezentați-vă, cereţi permisiunea pacientei pentru a efectua examenul şi explicaţi în ce constă procedura. Obțineți acordul pacientei.
3. Spălaţi-vă mâinile cu apă şi săpun şi ştergeţi-vă cu un prosop curat.
4. Folosiți mănuși sterile de unică folosință.
5. Cereți pacientei golirea vezicii urinare.
6. Poziţionaţi pacienta în decubit dorsal sau poziție ginecologică/de litotomie.
7. Îndepărtați cu blândețe labiile, se plasează mediusul mâinii examinatoare la nivelul comisurii posterioare a vulvei și se apasă ușor pentru a evidenția orificiul vaginal.
8. Introduceți mediusul în vagin și apoi indexul, urmând peretele posterior al vaginului în jos și înapoi, până la fundul de sac posterior până se atinge colul uterin.
9. Palpați colul uterin și orificiul canalululi cervical.
10. Rotiți degetele în plan orizontal la un unghi de 90° și plasați-le sub colul uterin pentru a susține uterul.
11. Aplicați cealaltă mână pe abdomen, deasupra simfizei pubiene și apasați ușor pentru a identifica fundul uterului.
12. Delimitați corpul uterin între cele 2 mâini (fig.12).
13. Apreciați:
    - poziția uterului,
    - dimensiunile, forma și consistența,
    - contractilitatea,
    - mobilitatea,
    - sensibilitatea.

14. Plasați degetele în fundurile de sac laterale, cuprinzând între ele colul uterin. Mobilizați colul cu blândețe înspre părțile laterale și verificați sensibilitatea uterului la mobilizare.
15. Orientați degetele către fundurile de sac laterale și, folosind ambele mâini, palpați zonele anexiale și fornixurile vaginale.
15. Oferiţi toate explicaţiile cerute de pacientă pe parcursul examinării.
16. Extrageți atent degetele din vagin.
17. Rugaţi pacienta să se ridice şi să se îmbrace. Mulțumiți pacientei.
16. Aruncați mănușile în cutia pentru materiale sanitare folosite.
17. Spălaţi-vă mâinile cu apă şi săpun şi ştergeţi-vă cu un prosop curat.

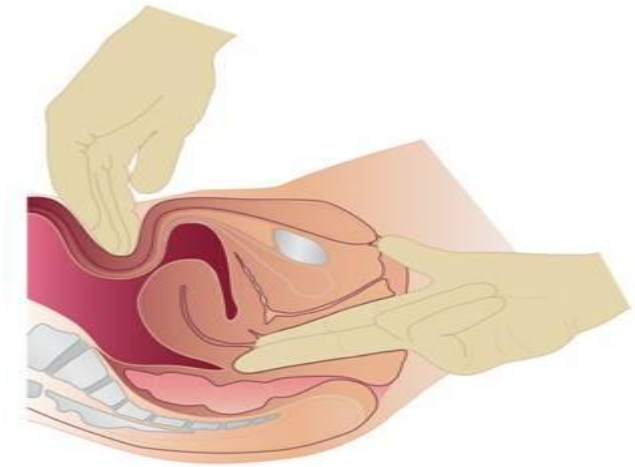

Figura 12. Efectuarea tușeului vaginal. http://www.glowm.com

Interpretare:

În sarcina precoce tușeul vaginal evidențiază semne caracteristice uterului gravid:

Semnul Tarnier: în sarcină colul uterin este înmuiat; în afara sarcinii acesta are consistenţă asemănătoare cartilajului nazal.

Semnul Holzapfel: consistenţa uterului în sarcină este moale, păstoasă ceea ce permite "prinderea" sa uşoară între degetele examinatorului.

Semnul Bonnaire: consistenţa scăzută a uterului în sarcină permite compararea palpării uterului cu "înfundarea degetelor într-o bucată de unt".

Semnul Noble-Budin: uterul gravid este mărit de volum, iar forma sa în primul trimestru de sarcină este globuloasă, astfel încât umple fundurile de sac vaginale şi poate fi palpat prin acestea.

Semnul Hegar: înmuierea istmului permite la tuşeul bimanual apropierea degetelor vaginale, plasate înapoia colului, de cele abdominale.

Semnul McDonald: ramolirea istmului permite flectarea uşoară a corpului uterin pe col.

Semnul Piscacek: în cazul în care nidarea oului are loc în apropierea unui corn uterin, apare o asimetrie a corpului uterin.

În sarcina avansată, tuşeul vaginal oferă elemente de diagnostic al prezentației, poziției, varietății de poziție și gradului de angajare (semnul Farabeuf), precum și a scurtării / ștergerii colului uterin și a statutului membranelor amniotice. Toți aceși parametri sunt incluși în scorul Bishop (tabelul 1). Valoarea maximă a scorului Bishop este 13.

Ștergerea colului se exprimă procentual: 0% (col lung 25-35 mm), 40-50% (col scurtat la jumătate din lungime), 60-80% (col scurt), și 80-90% (col șters complet). Nivelul prezentaţiei în interiorul bazinului matern (în literatura anglo-saxonă: "station") se exprimă în raport cu distanța față de planul spinelor sciatice, care se pot palpa în timpul tușeului vaginal ca proieminențe osoase. Planul spinelor sciatice este considerat poziția 0 – dacă prezentația este deasupra acestui plan se notează cu minus, iar dacă este dedesubt se notează cu plus.

Tabelul 1. Scorul Bishop

Parametru	0	1	2	3
Poziția colului	posterioară	intermediară	anterioară	-
Consistența colului	fermă	medie	moale (col copt)	-
Ștergerea colului	0-40%	40-60%	60-80%	>80%
Dilatația colului	1 cm	1-2 cm	3-4 cm	>5 cm
Poziția craniului fetal	-3 (prezentație mobilă)	-2 (prezentație aplicată)	-1 (prezentație fixată)	+1 (prezentație angajată)

Interpretarea scorului Bishop. Un scor Bishop mare (9-13) este un scor favorabil pentru declanșarea spontană a travaliului și naștere vaginală, pe când un scor mic (sub 5) este asociat cu o posibilitate crescută ca inducerea travaliului să eșueze și impune terminarea sarcinii pe cale înaltă (operație cezariană). Durata travaliului este invers proporțională cu scorul Bishop: cu cât scorul este mai mare cu atât travaliul va fi mai scurt și invers.

	FIȘA DE EVALUARE: EFECTUAREA TUȘEULUI VAGINAL ÎN SARCINĂ	Efectuat corect 1p	Neefectuat/ incorect 0 p
1.	A asigurat condiţi pentru a păstra confidenţialitatea pacientei.		
2.	S-a prezentat, a cerut permisiunea pacientei pentru a efectua examenul şi a explicat în ce constă procedura. A obținut acordul pacientei.		
3.	A spălat mâinile cu apă şi săpun şi le-a șters cu un prosop curat.		
4.	A folosit mănuși de unică folosință.		
5.	A cerut pacientei golirea vezicii urinare.		
6.	A poziționat pacienta în poziție ginecologică.		
7.	A introdus corect degetele în vagin.		
8.	A palpat colul uterin și orificiul canalului cervical.		
9.	A poziționat corect cealaltă mână pe abdomen.		
	SARCINA PRECOCE		
10.	A delimitat și a palpat corpul uterului.		
11.	A apreciat - poziția uterului, - dimensiunile uterului, - forma și consistența uterului, - contractilitatea uterului, - mobilitatea uterului, - sensibilitatea uterului.		
12.	A palpat anexele pe dreapta.		
13.	A palpat anexele pe stânga.		
14.	A palpat fornixurile vaginale.		
15.	A diferențiat semnele caracteristice uterului gravid.		
	SARCINA AVANSATĂ		
16.	A apreciat prezentația, poziția, varietatea poziției fătului.		
17.	A apreciat gradul de angajare a părții prezentate.		
18.	A apreciat consistența, gradul de scurtare și dilatare a colului uterin.		
19.	A apreciat starea membranelor amniotice.		
20.	A apreciat și a interpretat corect scorul Bishop.		
21.	A oferit pacientei toate explicaţiile pe parcursul examinării.		
22.	A rugat pacienta să se ridice şi să se îmbrace. A mulțumit.		
23.	A aruncat mănușile în cutia pentru materiale sanitare folosite.		
24.	A spălat mâinile cu apă şi săpun şi le-a șters cu un prosop curat.		

Scor total, puncte	
Scor total, %	
Nota	
Data	

Student/rezident _____ **Grupa** _____

Profesor 1 _____ **Semnătura** _____

Profesor 2 _____ **Semnătura**_____

ASISTENȚA ACORDATĂ LA NAȘTERE ÎN PREZENTAȚIE CRANIANĂ (EXPULZIA FĂTULUI)

Scop: ajutarea degajării prezentației din canalul moale, prin asistența acordată la naștere .

Material necesar:

1. Apă, săpun, prosop curat,
2. Fotoliu obstetrical,
3. Mănuși sterile de unică folosință,
4. Instrument porttampon **(**forceps fenestrat sau forceps uterin Bozeman),
5. Câmpuri sterile,
6. Tampoane de bumbac/vată sterile,
7. Vas cu soluție antiseptică,
8. Set pentru clamparea cordonului ombilical (2 cleme, foarfece Mayo).

Echipament: manechin de fidelitate joasă (task trainer) pentru simularea nașterii, manechin simulator computerizat S575 NOELLE®.

Reguli şi tehnica care trebuie respectate de medic în timpul examenului:

1. Prezentați-vă, cereţi permisiunea pacientei pentru a efectua manevrele de asistență la naștere şi explicaţi în ce constau aceste manevre.
2. Poziţionaţi pacienta în poziție ginecologică/de litotomie dorsală pe fotoliul obstetrical.
3. Verificați disponibilitatea măștii cu oxigen, abordul venos, golirea vezicii urinare.
4. Spălaţi-vă mâinile cu apă şi săpun şi ştergeţi-vă cu un prosop curat.
5. Dezinfectați regiunea vulvo-perineală.
6. Aplicați câmpurile sterile.
7. Pregătiți personalul pentru asistarea nașterii: îmbrăcați halat, mănuşi sterile de unică folosință.
8. Monitorizați starea perineului, elasticitatea și rezistența acestuia, apreciați oportunitatea epiziotomiei.
9. În momentul în care orificiul vulvar este destins de către capul fătului (la o deschidere vulvovaginală de 5 cm), inițiați manevra Ritgen.
10. Cuprindeți cu o mână (stângă) între index şi celelalte degete craniul fetal și exercitați cu podul palmei o presiune moderată pe occiput în jos, pentru a menține flexia extremității cefalixce și a modula deflectarea.
11. Cu cealaltă mână (dreaptă), prin intermediul câmpului steril, exercitați o presiune blândă asupra perineului posterior, protejându-l. Favorizați alunecarea tegumentelor perineale pe fața fetală (manevra Rirgen inversată – fig. 13).

Figura 13. Asistarea naşterii în prezentaţie craniană. https://www.intranet.tdmu.edu.ua

12. Imediat după naşterea craniului fetal, verificaţi dacă există circulară pericervicală de cordon ombilical (fig.14). Dacă există şi este laxă, rulaţi-o peste capul fătului. Dacă este fixă (strânsă), pensaţi şi secţionaţi cordonul între pense.

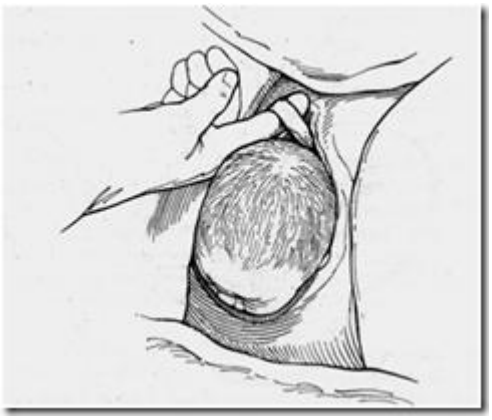

Figura 14. Verificarea prezenţei circularei pericervicale.
https://www.google.md/search?q=head+delivery+photos&biw

13. Aplicaţi feţele palmare ale ambelor mâini pe regiunile parietale ale craniului fetal, exercitaţi o tracţiune blândă şi constantă în jos asupra craniului (fig.15). Astfel se aduce umărul anterior sub simfiză. Degajaţi umărul anterior. Tracţiunea se exercită numai în direcţia axului longitudinal al coloanei vertebrale a fătului şi nu oblic, pentru a evita leziunile plexului brahial (fig. 16).

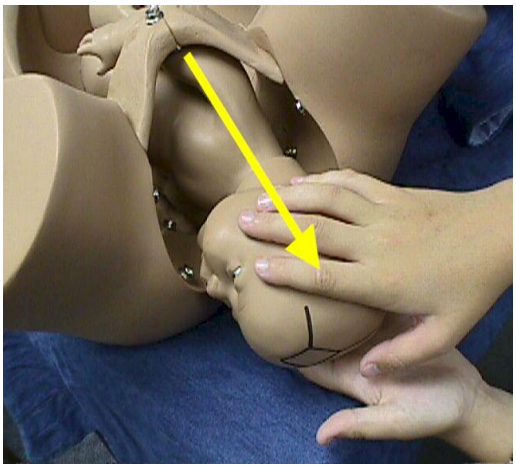

Figura 15. Tracțiunea axială corectă.

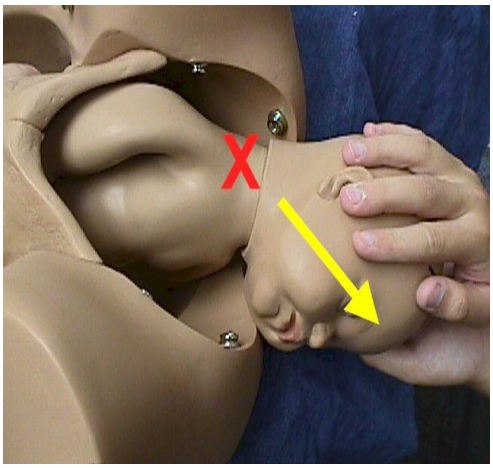

Figura 16. Tracțiune incorectă.

14. Degajați umărul posterior prin tracțiunea blândă în sus a craniului fetal.
15. Degajarea restului corpului fetal se face foarte ușor, prin tracțiune moderată.
16. Pensați și secționați între pense cordonul ombilical la 4-5 cm de abdomenul fetal.
17. Transmiteți nou-născutul echipei de neonatologi.
18. Oferiţi toate explicaţiile cerute de pacientă.
19. Aruncați mănușile în cutia pentru materiale sanitare folosite.
20. Spălaţi-vă mâinile cu apă şi săpun şi ştergeţi-vă cu un prosop curat.

	FIȘA DE EVALUARE: **ASISTENȚA ACORDATĂ LA NAȘTERE ÎN PREZENTAȚIE CRANIANĂ(EXPULZIA FĂTULUI)**	**Efectuat corect 1p**	**Neefectuat/ incorect 0 p**
1.	S-a prezentat, a cerut permisiunea pacientei pentru a efectua manevrele de asistență la naștere și explicat în ce constau aceste manevre.		
2.	A poziționat pacienta în poziție corectă ginecologică/ de litotomie dorsală pe fotoliul obstetrical.		
3.	A verificat disponibilitatea măștii cu oxigen, abordul venos, golirea vezicii urinare.		
4.	A spălat mâinile cu apă și săpun și le-a șters cu un prosop curat.		
5.	A dezinfectat regiunea vulvo-perineală.		
6.	A aplicat câmpurile sterile.		
7.	A îmbrăcat halat și mănuși sterile de unică folosință.		
8.	A monitorizat starea perineului, elasticitatea și rezistența acestuia, a apreciat oportunitatea epiziotomiei.		
9.	A inițiat manevra Ritgen în momentul corespunzător al expulziei (la o deschidere vulvovaginală de cel puțin 5 cm).		
10.	A aplicat corect prima mână pe craniul fetal pentru a menține flexia extremității cefalice și a modula deflectarea.		
11.	A aplicat corect cealaltă mână, prin intermediul câmpului steril, pe perineul posterior, protejându-l.		
12.	A favorizat alunecarea tegumentelor perineale pe fața fetală.		
13.	Imediat după nașterea craniului fetal, a verificat dacă există circulară pericervicală de cordon ombilical.		
14.	A aplicat corect fețele palmare ale ambelor mâini pe regiunile parietale ale craniului fetal.		
25.	A exercitat corect tracțiunea axială posterogradă a craniului fetal, pentru a aduce umărul anterior sub simfiză și a degajat umărul anterior.		
26.	A degajat umărul posterior prin tracțiunea blândă în sus a craniului fetal.		
27.	A degajat restului corpului fetal prin tracțiune moderată.		
28.	A pensat și a secționat corect între pense cordonul ombilical.		
29.	A transmis nou-născutul echipei de neonatologi.		
30.	A oferit toate explicațiile cerute de pacientă.		
31.	A aruncat mănușile în cutia pentru materiale sanitare folosite.		
32.	A spălat mâinile cu apă și săpun și le-a șters cu un prosop curat.		

Scor total, puncte	
Scor total, %	
Nota	
Data	

Student/rezident _____ **Grupa** _____

Profesor 1 _____ **Semnătura** _____

Profesor 2 _____ **Semnătura**_____

MANAGEMENTUL ACTIV AL PERIOADEI A III-A A NAȘTERII

Scop: facilitarea delivrenței placentei, prevenirea atoniei uterine și diminuarea riscului hemoragiei postparum. Managementul activ al perioadei a treia a nașterii este inițiat după nașterea copilului și după ce medicul a palpat abdomenul parturientei pentru a exclude prezența altui făt.

Material necesar:

1. Apă, săpun, prosop curat,
2. Fotoliu obstetrical,
3. Mănuși sterile de unică folosință,
4. Forceps fenestrat sau forceps uterin Bozeman,
5. Câmpuri sterile,
6. Vas cu soluție antiseptică,
7. Tampoane de bumbac/vată sterile.

Echipament: manechin de fidelitate joasă (task trainer) pentru simularea nașterii, manechin simulator computerizat S575 NOELLE®.

Reguli şi tehnica care trebuie respectate de medic în timpul examenului:

1. Prezentați-vă, cereţi permisiunea pacientei pentru a efectua manevrele de delivrență a placentei şi explicaţi în ce constau aceste manevre.
2. Spălaţi-vă mâinile cu apă şi săpun şi ştergeţi-vă cu un prosop curat.
3. Folosiți mănuși sterile de unică folosință.
4. Plasați câmpuri sterile sub fesele și pe abdomenul parturientei.
5. Înainte de a inița managementul activ al perioadei a treia a nașterii, palpați abdomenul parturientei și excludeți prezența unui al doilea făt.
6. Administrați 10 UI de soluție oxitocină intramuscular imediat după naștere, de preferință în primul minut.
7. Așteptați 1-3 minute după naștere și clampați cordonul ombilical, în apropierea perineului (fig.17).

Figura 17. Aplicarea forcepsului fenestrat în apropierea perineului. *www.osceskills.com*

8. Secționați cordonul ombilical cu o foarfecă sterilă.
9. Mențineți cordonul ombilical cu mâna dreaptă.
10. Plasați palma mânii stângi pe abdomenul inferior al mamei, imediat deasupra osului pubian, pentru a evalua contracțiile uterine (fig. 18). Nu masați uterul înainte de delivrența placentei!!!

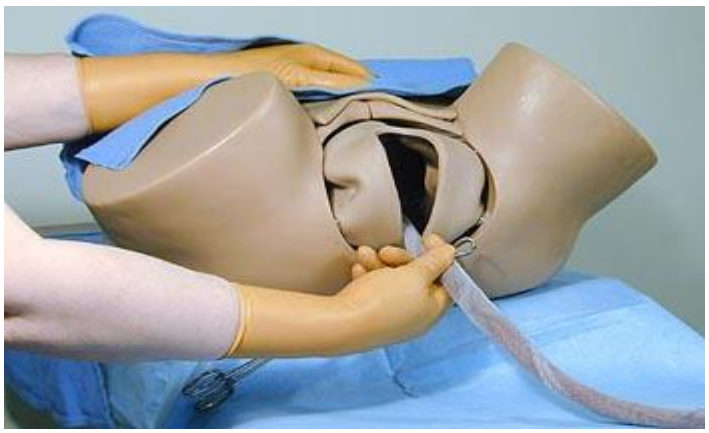

Figura 18. Tracțiunea controlată de cordon ombilical. *www.osceskills.com*

11. Păstrați această poziție, exercitând o tensiune ușoară pe cordon și așteptați o contracție uterină puternică. De obicei durează 2-3 minute.
12. În timpul contracției uterine, exercitați o contratracțiune pe uter, cu mâna pe abdomenul mamei deasupra osului pubian, aplicând o presiune pe uter în direcție superioară, spre capul parturientei (fig.19).

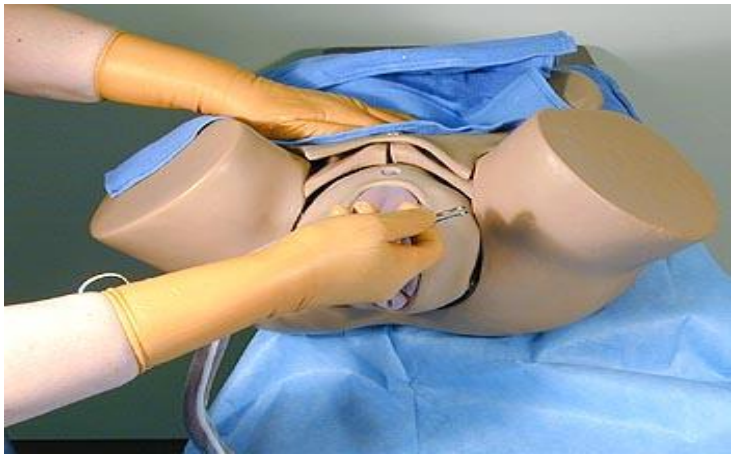

Figura 19. Exercitarea contratracțiunii uterine. *www.osceskills.com*

13. Simultan cu contratracțiunea uterină, exercitați o tracțiune blândă constantă de cordonul ombilical, trăgându-l în jos în direcția axului canalului de naștere (fig. 20, 21).

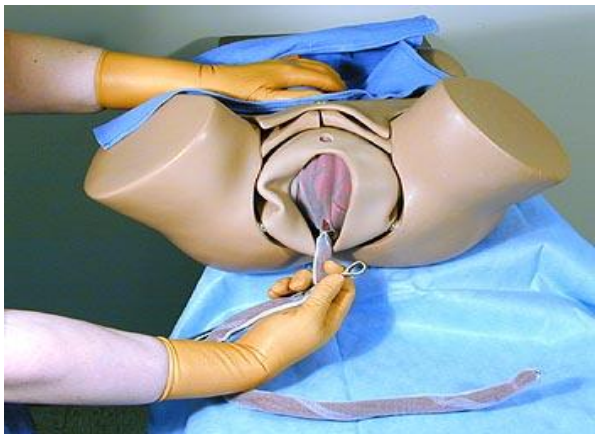

Figura 20, 21. Tracțiunea controlată de cordon ombilical. *www.osceskills.com*

14. Țineți cu grijă cordonul ombilical între contracții.

15. La următoarea contracție uterină, repetați tracțiunea controlată de cordon simultan cu contratracțiunea uterină.
16. Dacă placenta nu coboară timp de 30-40 de secunde de tracțiune controlată de cordon ombilical sau dacă nu apar semne de decolare a placentei, încetați procedura.
17. Pe măsură ce se naște, țineți placenta cu ambele mâini (fig. 22).

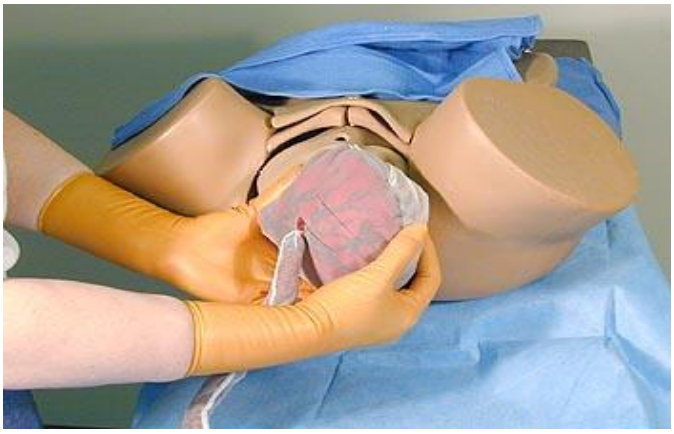

Figura 22. Delivrența placntei. *www.osceskills.com*

18. Dacă membranele nu se nasc spontan, rotiți placenta și membranele ca pe o frânghie, mișcându-le în sus și în jos, pentru a separa membranele de uter, fără a le trage (fig. 23).

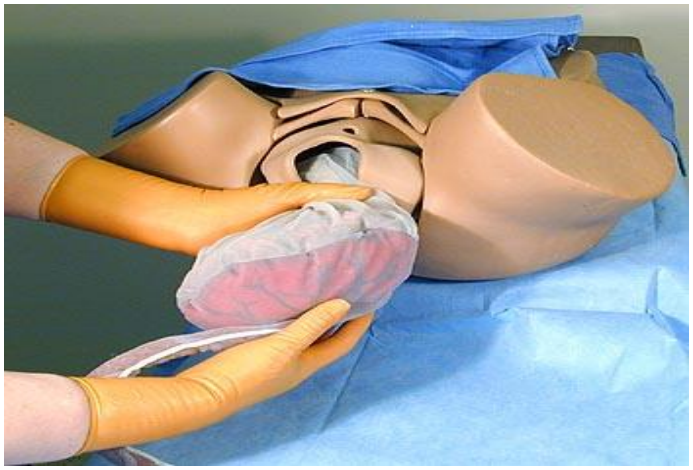

Figura 23. Nașterea membranelor amniotice. www.osceskills.com

19. Trageți încet, pentru a finisa nașterea placentei și a membranelor (fig.24)

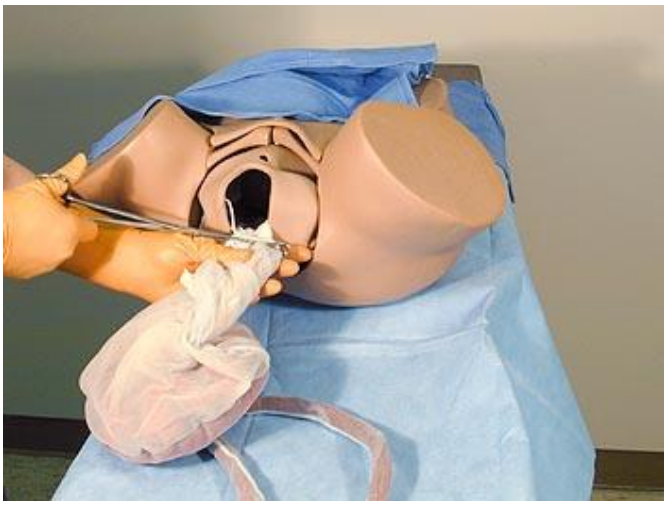

Figura 24. Extragerea membranelor cu ajutorul forcepsului fenestrate. *www.osceskills.com*

20. Dacă membranele se rup, examinați vaginul și colul uterin. Folosiți un forceps fenestrat pentru a înlătura porțiunile de membrane rămase.
21. Imediat după nașterea placentei și a membranelor, masați uterul transabdominal pentru a stimula contracțiile și a elimina cheagurile de sânge. Asigurați-vă ca nu există o sângerare vaginală excesivă (fig.25).

Figura 25. Masajul transabdominal al uterului. www.osceskills.com

22. Verificați integritatea placentei.
23. Țineți placenta cu suprafața maternă orientată în sus și asigurați-vă că toate cotiledoanele sunt prezente și se potrivesc unul altuia (fig. 26).

Figura 26. Verificarea integrității placentei. www.osceskills.com

24. Țineți cordonul ombilical cu o mână și lăsați placenta și membranele să atârne în jos.
25. Plasați cealaltă mână în interiorul membranelor, desfaceți degetele și verificați integritatea membranelor.
26. Verificați inserția normală a cordonului ombilical la placentă (fig. 27).

Figura 27. Verificarea inserției cordonului ombilical. *www.osceskills.com*

27. Separați cu grijă labiile, examinați vaginul și perineul pentru a exclude prezența lacerațiilor.
28. Prelucrați vulva și perineul.
29. Apreciați volumul hemoragiei.
30. Aruncați mănușile în cutia pentru materiale sanitare folosite.
31. Spălaţi-vă mâinile cu apă şi săpun şi ştergeţi-vă cu un prosop curat.
32. Plasați instrumentele în soluție de cloramină 0,5% pentru decontaminare.
33. Documentați datele conform protocolului.

	FIȘA DE EVALUARE: MANAGEMENTUL ACTIV AL PERIOADEI A III-A A NAȘTERII	Efectuat corect 1p	Neefectuat/ incorect 0 p
1.	S-a prezentat, a cerut permisiunea pacientei pentru manevrele de delivrență a placentei şi a explicat în ce constau aceste manevre.		
2.	A spălat mâinile cu apă şi săpun şi le-a șters cu un prosop curat.		
3.	A folosit mănuși sterile de unică folosință.		
4.	A aplicat câmpurile sterile sub fesele și pe abdomenul parturientei.		
5.	A palpat abdomenul pentru a exclude prezența unui al doilea făt.		
6.	A administrat 10 UI sol. oxitocină i/m imediat după naștere (1 min.)		
7.	A clampat și a secționat cordonul la 1-3 min. după naștere.		
8.	Menținând cordonul ombilical cu mâna dreaptă, a plasat palma mânii stângi pe abdomenul inferior al mamei, imediat deasupra osului pubian, pentru a evalua contracțiile uterine.		
9.	A păstrat această poziție, exercitând o tensiune ușoară pe cordon până la apariția unei contracții uterine		
10.	În timpul contracției uterine, a exercitat o tracțiune blândă constantă de cordonul ombilical, trăgându-l în jos în direcția axului canalului de naștere, simulta cu contratracțiune pe uter, cu mâna pe abdomenul mamei deasupra osului pubian, aplicând o presiune pe uter în direcție superioară, spre capul parturientei		
11.	La următoarea contracție uterină, a repetat tracțiunea controlată de cordon simultan cu contratracțiunea uterină		
12.	A încetat procedura dacă placenta nu coboară timp de 30-40 de secunde de tracțiune controlată de cordon ombilical		
12.	A menținut corect placenta corect cu două mâini		
13.	A rotit placenta și membranele ca pe o frânghie, mișcându-le în sus și în jos, pentru a separa membranele de uter, fără a le trage		
14.	Imediat după nașterea placentei și a membranelor, a masat uterul transabdominal pentru a stimula contracțiile și a elimina cheagurile de sânge.		
15.	A examinat suprafața maternă a placentei, a verificat integritatea cotiledoanelor.		
16.	A verificat integritatea membranelor		
17.	A verificat inserția normală a cordonului ombilical la placentă		
18.	A examinat vaginul și perineul pentru a exclude lacerațiile.		
19.	A apreciat volumul hemoragiei		
20.	A aruncat mănușile în cutia pentru materiale sanitare folosite		
21.	A plasat instrumentele în soluție pentru decontaminare		
22.	A spălat mâinile cu apă şi săpun şi le-a şters cu un prosop curat		
23.	A oferit toate explicaţiile cerute de pacientă.		

Scor total, puncte	
Scor total, %	
Nota	
Data	

Student/rezident _____ **Grupa** _____

Profesor 1 _____ **Semnătura** _____

Profesor 2 _____ **Semnătura**_____

DECOLAREA MANUALĂ A PLACENTEI

Scop: seararea placentei de la peretele uterin și extracția ei după naștere.

Indicații:

- hemoragie activă, peste 500 ml, înainte de delivrența și expulzia placentei,
- lipsa expulziei placentei timp de 30 minute după nașterea fătului.

Material necesar:

1. Apă, săpun, prosop curat,
2. Fotoliu obstetrical,
3. Mănuși sterile de unică folosință,
4. Câmpuri sterile,
5. Vas cu soluție antiseptică,
6. Tampoane de bumbac/vată sterile,
7. Forceps fenestrat Bozemann.

Echipament: manechin de fidelitate joasă (task trainer) pentru simularea nașterii, manechin simulator computerizat S575 NOELLE®.

Reguli şi tehnica care trebuie respectate de medic în timpul examenului:

1. Prezentați-vă, cereţi permisiunea pacientei pentru a efectua manevrele de delivrență a placentei şi explicaţi în ce constau aceste manevre. Obțineți acordul pacientei.
2. Plasați parturienta în poziție ginecologică/ de litotomie.
3. Asigurați evacuarea vezicii urinare: plasați un catater urinar.
4. Asigurați o analgezie adecvată (generală, spinală, epidurală).
5. Administrați o doză profilactică de antibiotic: ampicillină 2g plus metronidazol 500 mg intravenos, sau cefazolin 1g plus metronidazol 500 mg intravenos.
6. Spălați mâinile cu apă şi săpun şi ștergeți-le cu un prosop curat.
7. Prelucrați mâinile cu soluție dezinfectantă.
8. Îmbrăcați halat steril, mănuși sterile de unică folosință.
9. Prelucrați organele genitale cu soluție dezinfectantă.
10. Plasați un câmp steril pe abdomenul parturientei.
11. Formați un con cu mâna dominantă (dreaptă), ținând vârful degetelor și policele împreună.
12. Introduceți mâna dreaptă în vagin, col și cavitatea uterină, urmând direcția cordonului ombilical (fig. 28).
13. Aplicați mâna stângă pe abdomenul parturientei, prindeți uterul prin peretele abdominal. Mâna trebuie să cuprindă fundul uterului, policele trebuie să fie poziționat de asupra simfizei pubiene (fig. 29).
14. Împingeți uterul în jos și continuați să-l mențineți în poziție stabilă cu mâna.
15. Dacă există un inel de contracție la nivelul segmentului inferior uterin, dilatați cu blândețe colul uterin, până când mâna poate ajunge la fundul uterin.

Figura 28. Introducerea mâinii în vagin, pe traiectul cordonului ombilical.
http://www.healthphone.org

16. Mișcați degetele lateral, pentru a identifica marginea placentei. Identificați spațiunl de clivaj dintre placentă și peretele uterin. Nu împingeți prea tare degetele în peretele uterin, pentru a evita ruptura acestuia.
17. Ținând degetele împreună, inserați mâna între placentă și peretele uterin, cu palma orientată spre placentă.
18. Prin mișcări blânde laterale ale degetelor și mânii, pătrundeți după placentă și separați-o de peretele uterin, până când întreaga placentă este decolată.

Figura 29. Menținerea fundului uterin în timpul decolării manuale a placentei.
http://www.healthphone.org

19. Când placenta este decolată complet, trageți-o cu blândețe prin colul uterin, răsucind-o ușor înainte de a ajunge în vagin, pentru a asigura decolarea memebranelor amniotice de peretele uterului. Extrageți placenta din cavitatea uterină .
20. Prindeți membranele răsucite cu degetele sau cu un forceps fenestrat, pentru a le extrage din uter și vagin fără a le rupe.
21. Explorați din nou cavitatea uterină, pentru a identifica și elimina cheagurile sanguine, membranele sau porțiunile de țesut placentar rămase.
22. Începeți pe partea laterală a uterului și efectuați aceleași mișcări de verificare a peretelui interior uterin dintr-o parte în alta și de sus în jos.
23. Abandonați procedura în caz de placenta acreta.
24. Masați uterul transabdominal, pentru a promova contracțiile uterine.
25. Verificați integritatea placentei și a membranelor.

26. Mențineți administrarea intravenoasă a oxitocinei 20 UI în 500 ml NaCl 0,9% sau Ringer Lactat, timp de 4-6 ore după procedură, pentru a menține contracțiile uterine.
27. Indicați administrarea unui antibiotic intravenos.
28. Apreciați volumul hemoragiei.
29. Aruncați mănușile în cutia pentru materiale sanitare folosite.
30. Spălaţi-vă mâinile cu apă şi săpun şi ştergeţi-vă cu un prosop curat.

	FIȘA DE EVALUARE: DECOLAREA MANUALĂ A PLACENTEI	Efectuat corect 1p	Neefectuat/ incorect 0 p
1.	S-a prezentat, a cerut permisiunea pacientei pentru a efectua manevrele de decolare manuală a placentei şi a explicat în ce constau aceste manevre. A obținut acordul pacientei.		
2.	A asigurat evacuarea vezicii urinare: a plasat un catater urinar.		
3.	A asigurat o analgezie adecvată (generală, spinală, epidurală).		
4.	A administrat o doză profilactică de antibiotic: ampicillină 2g plus metronidazol 500 mg intravenos, sau cefazolin 1g plus metronidazole 500 mg intravenos.		
5.	A spălat mâinile cu apă şi săpun şi le-a șters cu un prosop curat.		
6.	A prelucrat mâinile cu soluție dezinfectantă.		
7.	A folosit mănuși sterile de unică folosință, halat steril.		
8.	A aplicat câmp steril pe abdomenul parturientei.		
9.	A format un con cu mâna dominantă (dreaptă), ținând vârful degetelor și policele împreună.		
10.	A introdus mâna dreaptă în vagin, col și cavitatea uterină, urmând direcția cordonului ombilical.		
11.	A aplicat mâna stângă pe abdomenul parturientei, a prins uterul prin peretele abdominal și l-a menținut în poziție stabilă.		
12.	A orientat degetele lateral, a identificat marginea placentei, a identificat spațiunl de clivaj dintre placentă și peretele uterin.		
13.	Ținând degetele împreună, a inserat mâna între placentă și peretele uterin, cu palma orientată spre placentă.		
14.	Prin mișcări blânde laterale ale degetelor și mânii, a decolat placenta de peretele uterin.		
15.	Când placenta a fost decolată complet, a extras placenta din cavitatea uterină.		
16.	A explorat repetat cavitatea uterină, pentru a identifica și elimina cheagurile sanguine, porțiunile de țesut placentar rămase.		
17.	A abandonat procedura în caz de placenta acreta.		
18.	A efectuat masajul transabdominal al uterului, pentru a promova contracțiile uterine.		
19.	A verificat integritatea placentei și a membranelor.		
20.	A indicat i/v a oxitocina pentru a menține contracțiile uterine.		
21.	A indicat administrarea unui antibiotic intravenos.		
18.	A apreciat volumul hemoragiei.		
19.	A aruncat mănușile în cutia pentru materiale sanitare folosite.		
21.	A spălat mâinile cu apă şi săpun şi le-a şters cu un prosop curat.		
22.	A oferit toate explicațiile cerute de pacientă.		

Scor total, puncte	
Scor total, %	
Nota	
Data	

Student/rezident _____ **Grupa** _____

Profesor 1 _____ **Semnătura** _____

Profesor 2 _____ **Semnătura**_____

COMPRESIUNEA BIMANUALĂ A UTERULUI

Scop: controlul și stoparea hemoragiei postpartum.

Indicații: hemoragie activă după delivrența și expulzia placentei.

Material necesar:

1. Apă, săpun, prosop curat,
2. Halat steril, mănuși sterile de unică folosință,
3. Câmpuri sterile,
4. Vas cu soluție antiseptică.

Echipament: manechin de fidelitate joasă (task trainer) pentru simularea nașterii, manechin simulator computerizat S575 NOELLE®.

Reguli şi tehnica care trebuie respectate de medic în timpul examenului:

1. Prezentați-vă şi explicaţi în ce constă această manevră de compresiune bimanuală a uterului.
2. Spălați mâinile cu apă şi săpun şi ștergeți-le cu un prosop curat.
3. Prelucrați mâinile cu soluție dezinfectantă.
4. Îmbrăcați halat steril, mănuși sterile de unică folosință.
5. Cateterizați vezica urinară.
6. Prelucrați vulva și perineul cu soluție dezinfectantă.
7. Plasați un câmp steril pe abdomenul parturientei.
8. Introduceți mâna dominantă în vagin și strângeți mâna în pumn.
9. Plasați pumnul în fornixul vaginal anterior și aplicați pe peretele uterin anterior.
10. Aplicați simultan cealaltă mână pe abdomenul femeii și prindeți uterul prin peretele abdominal.
11. Apăsați mâna abdominală profund în abdomen și aplicați o presiune pe peretele posterior uterin.
12. Apăsați cu mâna vaginală prin fornixul vaginal anterior în sus, împotriva colului şi segmentul inferior uterin, până când simțiți uterul cuprins între două mâini (fig.30).
13. Păstrați această poziție, mențineți compresiunea uterină până când uterul se contractă și hemoragia se stopează.
14. Indicați administrarea intravenoasă a oxitocinei pentru a menține contracțiile uterine.
15. Aruncați mănușile în cutia pentru materiale sanitare folosite.
16. Spălaţi-vă mâinile cu apă şi săpun şi ştergeţi-le cu un prosop curat.

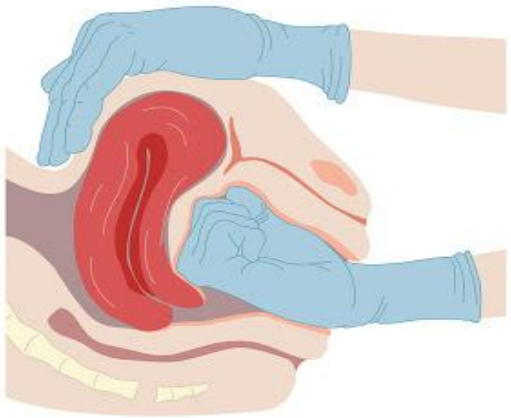

Figura 30. Compresiunea bimanuală a uterului. *https://www.rcm.org.uk*

	FIȘA DE EVALUARE: COMPRESIUNEA BIMANUALĂ A UTERULUI	Efectuat corect 1p	Neefectuat/ incorect 0 p
1.	S-a prezentat, a şi a explicat pacientei în ce constă manevra de compresiune bimanuală a uterului.		
	A spălat mâinile cu apă şi săpun şi le-a şters cu un prosop curat.		
	A prelucrat mâinile cu soluție dezinfectantă.		
	A folosit mănuși sterile de unică folosință, halat steril.		
2.	A asigurat evacuarea vezicii urinare: a plasat un catater urinar.		
3.	A prelucrat vulva și perineul cu soluție dezinfectantă.		
4.	A aplicat câmp steril pe abdomenul pacientei.		
5.	A introdus mâna dominantă în vagin și strâns mâna în pumn.		
6.	A plasat pumnul în fornixul vaginal anterior și aplicați o presiune pe peretele uterin anterior.		
7.	A aplicat simultan cealaltă mână pe abdomenul femeii și a prins uterul prin peretele abdominal.		
8.	A apăsat mâna abdominală profund în abdomen, aplicând o presiune pe peretele posterior uterin.		
9.	A apăsat cu mâna vaginală în sus, prin fornixul vaginal anterior, împotriva colului și segmentul inferior uterin, până când simțit uterul cuprins între cele două mâini.		
10.	A menținut compresiunea uterină până când uterul s-a contractat și hemoragia s-a stopat.		
9.	A indicat administrarea intravenoasă a oxitocinei pentru a menține contracțiile uterin.		
10.	A aruncat mănușile în cutia pentru materiale sanitare folosite.		
11.	A spălat mâinile cu apă şi săpun şi le-a şters cu un prosop curat.		
12.	A oferit toate explicaţiile cerute de pacientă.		

Scor total, puncte	
Scor total, %	
Nota	
Data	

Student/rezident _____ **Grupa** _____

Profesor 1 _____ **Semnătura** _____

Profesor 2 _____ **Semnătura**_____

EPIZIOTOMIA. EPIZIORAFIA.

Scopul epiziotomiei: facilitarea expulziei fătului în cursul naşterii

Scopul epiziorafiei: controlul sângerării, prevenirea infecţiei, facilitarea vindecării

Material necesar:

1. Apă, săpun, prosop curat,
2. Sursă de lumină,
3. Halat steril, mănuşi sterile de unică folosinţă,
4. Câmpuri sterile,
5. Vas cu soluţie antiseptică,
6. Tampoane sterile da vată sau bumbac,
7. Instrument porttampon (pensă fenestrată),
8. Seringă de unică folosinţă de 10 ml,
9. Soluţie Lidocaină 1%, 10,0 ml,
10. Foarfecă pentru epiziotomie Braun-Stadler (fig. 31).

Figura 31. Foarfecă pentru epiziotomie Braun-Stadler. *http://www.medin.eu*

11. Vicril 2-0 cu ac curbat rotund pentru suturarea mucoasei vaginale şi a muşchilor perineului.
12. Vicril 4-0 pentru suturarea pielii perineului şi a mucoasei rectale.
13. Sutură PDS 2-0 (Polydioxanone sulfate) pentru suturarea sfincterului anal extern sau intern.
14. *Opţional* : Catgut cromat Nr. 0 sau 1 şi Nr. 2, fire de mătase, ace curbate 36/40 mm.
15. Portac.
16. Valve vaginale.
17. Pense Koher sau Allis (Nr. 2).

Echipament: manechin de fidelitate joasă (task trainer) pentru simularea naşterii, manechin de fidelitate joasă (task trainer) pentru efectuarea epiziorafiei.

Reguli şi tehnica care trebuie respectate de medic în timpul examenului:

1. Prezentaţi-vă, explicaţi în ce constă procedura de epiziotomie-rafie, cereţi permisiunea pacientei pentru a efectua epiziotomia. Obţineţi acordul pacientei pentru epiziotomie.
2. Întrebaţi despre reacţiile alergice la substabţele antiseptice sau anestezice.
3. Pregătiţi materialele şi instrumentarul necesar.

4. Spălați mâinile cu apă și săpun și ștergeți-le cu un prosop curat.
5. Prelucrați mâinile cu soluție dezinfectantă.
6. Îmbrăcați halat steril, mănuși sterile de unică folosință.
7. Plasați un câmp steril sub fesele pacientei.
8. Prelucrați vulva și perineul cu soluție dezinfectantă.
9. Umpleți seringa cu soluție de Lidocaină 1 %, 10,0 ml.
10. Introduceți două degete în vagin, de-a lungul liniei de incizie presupuse.
11. Introduceți acul sub piele, de-a lungul liniei de incizie presupuse, retrageți ușor pistonul seringii pentru a vă asigura că acul n-a pătruns într-un vas sanguin (fig. 32).
12. Injectați soluția de Lidocaină în mucoasa vaginală, sub piele și în mușchii perineali.

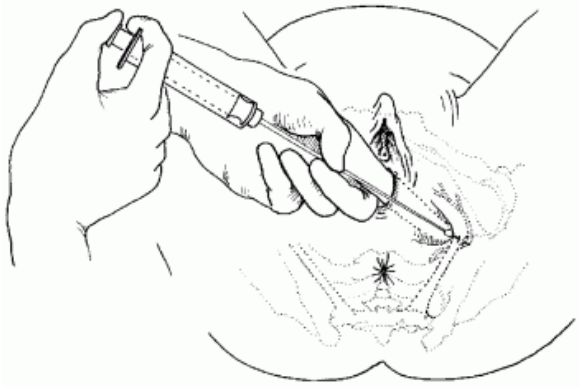

Figura 32. Tehnica analgeziei locale pudendale
http://antipain.blogspot.com

13. Efectuați epiziotomia atunci când perineul este subțiat, la o deschidere vulvo-vaginală de 3-4 cm (o porțiune de 3-4 cm a capului fetal este vizibilă în timpul contracției).
14. Introduceți două degete în vagin, între capul fătului și perineu, cu fața palmară în jos.
15. Introduceți branșa deschisă a foarfecei între perineu și cele două degete.
16. Efectuați o incizie unică, cu o lungime de 3-4 cm, în direcție medio-laterală (sub un unghi de 45° față de linia mediană – fig. 33).
17. Asistați nașterea capului fetal pentru a evita extensia excesivă a inciziei.

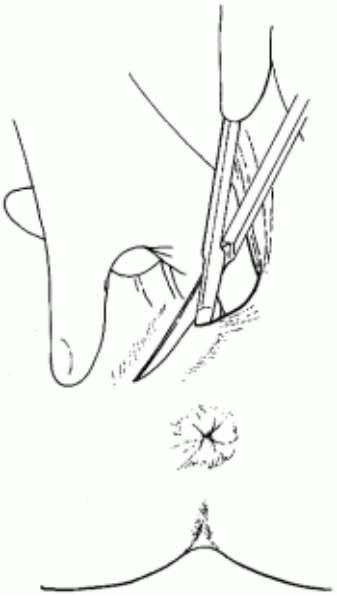

Figura 33. Tehnica epiziotomiei medio-laterale
http://hetv.org/resources/reproductive-health/impac/Procedures/Episiotomy

EPIZIORAFIA

1. Verificați gradul de extensie a rupturii prin examinarea vaginului și perineului.
2. Rugați un asistent să orienteze sursa de lumină spre regiunea perineului.
3. Prelucrați vulva și perineul cu soluție dezinfectantă.
4. Plasați un câmp steril pe regiunea perineului și pe coapsele pacientei.
5. Efectuați anestezia locală: introduceți acul seringii de-a lungul inciziei vaginale și injectați soluția de Lidocaină, retrăgând încet acul. Repetați manevra de cealaltă parte a inciziei vaginale și de ambele părți a inciziei la nivelul perineului. Așteptați două minute pentru a atinge efectul anestezic.
6. Identificați vârful inciziei la nivelul mucoasei vaginale.
7. Cu Vicril 2-0 (sau catgut cromat, inserați acul și fixați sutura la 0,5-1 cm mai sus de vârful inciziei mucoasei vaginale.
8. Restabiliți mucoasa vaginală cu sutură continuă, obliterând toate spațiile moarte, cu o distanță aproximativă de 0,5 cm între fire.
9. Fiecare împunsătură trebuie să includă mucoasa vaginală și fascia recto-vaginală.
10. Continuați sutura continuă până la introitusul vaginal, reunind marginile inciziei. Sutura poate fi legată proximal de inelul himenal; trecută sub inelul himenal prin incizie pe perineu și folosită pentru suturarea ulterioară a pielii perineului.
11. Suturați mușchii perineului într-un strat sau în două straturi (în leziuni profunde) cu același fir de Vicril în sutură continuă, începând cu partea superioară a inciziei în direcție descendentă. Apropiați marginile mușchilor, evitați formarea spațiilor moarte sau pătrunderea acului în mucoasa rectală.
12. Mușchii transverși perineali și bulbocavernoși pot fi suturați cu fire de Vicril 3-0.
13. Mucoasa anală este suturată cu fire separate de Vicril 3-0, cu nodurile orientate în lumen
14. Sfincterul anal extern și intern trebuie să fie suturate cu fire de monofilament încet resorbabil, cum este PDS (polydioxanone) sau Maxon 3-0.
15. Restabiliți pielea perineului prin sutură continuă cu Vicril 3-0 sau catgut cromat 2-0, sau prin suturi izolate (figura 34). Puteți începe de la nivelul introitului vaginal în jos sau de la nivelul inferior al inciziei pielii spre marginea superioară a plăgii.
16. Examinați suturile și verificați hemostaza.
17. Efectuați examenul rectal, pentru a exclude pătrunderea firelor de sutură prin mucoasa rectală.
18. Prelucrați suturile vaginale și perineale cu soluție dezinfectantă.
19. Plasați instrumentele într-un vas cu soluție cloramină 0,5% pentru decontaminare.
20. Aruncați mănușile în cutia pentru materiale sanitare folosite.
21. Spălaţi-vă mâinile cu apă şi săpun şi ştergeţi-le cu un prosop curat.
22. Indicați administrarea unui antibiotic și a unui laxativ pentru diminuarea riscului de dehiscență a suturilor.
23. Oferiți pacientei explicații referitoare la gradul inciziei/traumatismului, igiena și îngrijirea suturilor perineale.

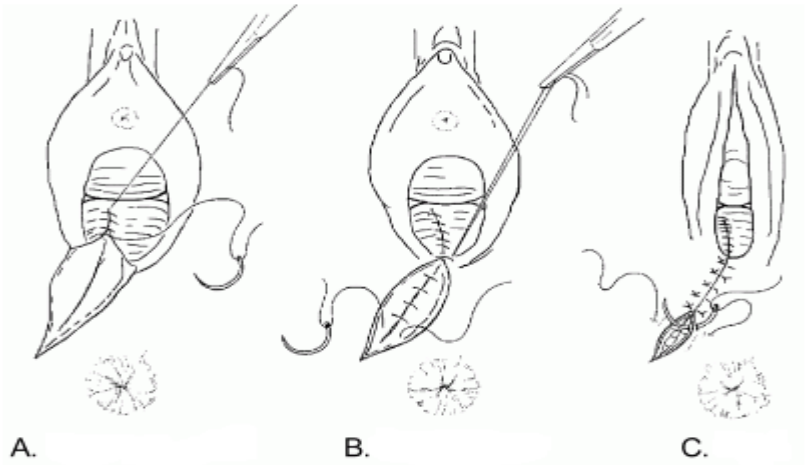

Figura 34. Tehnica epiziorafiei (A – mucoasa vaginală; B – mușchii perineali; C – pielea)
http://hetv.org/resources/reproductive-health/impac/Procedures/Episiotomy

Principii generale și materialul de sutură

- Pentru suturarea lacerațiilor vaginale și perineale se va utiliza material de sutură resorbabil.
- Suturile poliglicolice (Vicril) sunt preferate catgutului cromat, deoarece au o rezistență mai mare la tracțiune, proprietăți non-alergene și sunt asociate cu o probabilitate mai mică de complicații infecțioase.
- Se va folosi un ac curbat rotund cu vârf conic, deoarece acele cu suprafața triunghiulară sunt mai traumatice și cauzează o sângerare mai mare.
- Acele curbate sunt preferate celor drepte.
- Există dovezi puternice despre beneficiile tehnicii de suturare continuă a tuturor. straturilor (vagin, mușchii perineului, piele), comparative cu tehnica suturării prin fire separate a mușchilor perineali și a pielii.

	FIȘA DE EVALUARE: EPIZIOTOMIE. EPIZIORAFIE.	Efectuat corect 1p	Neefectuat/ incorect 0 p
1.	S-a prezentat, a explicat pacientei procedura de epiziotomie-rafie, a cerut permisiunea și a obținut acordul pentru a efectua epiziotomia.		
2.	A întrebat despre reacțiile alergice la antiseptice sau anestezice.		
3.	A pregătit materialele și instrumentarul necesar.		
	EPIZIOTOMIA		
4.	A spălat mâinile cu apă și săpun și le-a șters cu un prosop curat.		
5.	A prelucrat mâinile cu soluție dezinfectantă.		
6.	A îmbrăcat halat steril, mănuși sterile de unică folosință.		
7.	A aplicat câmp steril sub fesele parturientei.		
8.	A prelucrat vulva și perineul cu soluție dezinfectantă.		
9.	A efectuat analgezie locală, de-a lungul liniei de incizie presupuse.		
10.	A retras pistonul seringii pentru a se asigura că acul n-a pătruns într-un vas sanguin.		
11.	A injectat soluția de Lidocaină în mucoasa vaginală, sub piele și în mușchii perineali.		
12.	A efectuat epiziotomia atunci când perineul este subțiat, la o deschidere vulvo-vaginală de 3-4 cm.		
13.	A introdus două degete în vagin, între capul fătului și perineu, cu fața palmară orientată în jos.		
14.	A introdus branșa deschisă a foarfecei între perineu și două degete.		
15.	A efectuat o incizie unică, cu o lungime de 3-4 cm, în direcție medio-laterală (sub un unghi de 45° față de linia mediană).		
	EPIZIORAFIA		
16.	A verificat gradul de extensie a rupturii prin examinarea vaginului și perineului		
17.	A prelucrat vulva și perineul cu soluție dezinfectantă		
18.	A efectuat anestezia locală. A injectat soluția de Lidocaină în ambele părți a inciziei vaginale și ambele părți a inciziei la nivelul perineului		
19.	A identificat vârful inciziei la nivelul mucoasei vaginale și a aplicat prima sutură la 0,5-1 cm mai sus		
20.	A restabilit mucoasa vaginală cu sutură continuă până la introitusul vaginal		
21.	A suturat muschii perineali cu fire separate de Vicril, începând cu partea superioară a inciziei în direcție descendentă		
22.	A restabilit pielea perineului prin sutură continuă sau suturi izolate		

23.	A efectuat examenul rectal, pentru a exclude pătrunderea firelor de sutură prin mucoasa rectală		
24.	A examinat suturile și a verificat. A prelucrat suturile cu soluție dezinfectantă		
25.	A plasat instrumentele într-un vas cu soluție cloramină 0,5% pentru decontaminare		
26.	A aruncat mănușile în cutia pentru materiale sanitare folosite		
27.	A spălat mâinile cu apă și săpun și le-a șters cu un prosop curat		
28.	A oferit toate explicaţiile cerute de pacientă		

Scor total, puncte	
Scor total, %	
Nota	
Data	

Student/rezident _____ **Grupa** _____
Profesor 1 _____ **Semnătura** _____
Profesor 2 _____ **Semnătura**_____

SUTURAREA LACERAȚIILOR CERVICALE

Scopul: controlul sângerării, prevenirea ectropionului, facilitarea vindecării.

Material necesar:

1. Apă, săpun, prosop curat,
2. Sursă de lumină,
3. Halat steril, mănuși sterile de unică folosință,
4. Câmpuri sterile,
5. Vas cu soluție antiseptică,
6. Tampoane sterile da vată sau bumbac,
7. Valve vaginale,
8. Forceps fenestrat, Nr. 2,
9. Portac,
10. Material de sutură: catgut cromat nr. 0 sau Vicril.

Echipament: manechin de fidelitate joasă (task trainer) pentru simularea nașterii, manechin simulator computerizat S575 NOELLE®.

Reguli şi tehnica care trebuie respectate de medic în timpul examenului:

1. Prezentați-vă, explicaţi în ce constă procedura de suturare a lacrațiilor de col uterin, răspundeți la întrebările puse de pacientă. Obțineți acordul pacientei pentru suturare.
2. Pregătiți materialele și instrumentarul necesar.
3. Spălați mâinile cu apă şi săpun şi ștergeți-le cu un prosop curat.
4. Prelucrați mâinile cu soluție dezinfectantă.
5. Îmbrăcați halat steril, mănuși sterile de unică folosință.
6. Plasați un câmp steril sub fesele parturientei.
7. Prelucrați vaginul și colul uterin cu soluție dezinfectantă.
8. Rugați un asistent să orienteze sursa de lumină spre vagin.
9. Introduceți valvele vaginale și vizualizați colul uterin.
10. Examinați în întregime colul uterin cu ajutorul a 2 forcepsuri fenestrate pentru a evidenția rupturile cervicale.
11. Fixați colul uterin cu un forceps fenestrat aplicat de o parte a rupturii.
12. Aplicați al doilea forceps fenestrat pe colul uterin de cealaltă parte a rupturii.
13. Apucați mânerele ambelor instrumente cu o mână, mențineți colul trăgând instrumentele spre Dvstră.
14. Plasați prima sutură la nivelul vârfului rupturii cervicale.
15. Restabiliți integritatea colului uterin prin sutură continuă cu catgut cromat nr 0 sau Vicril: asigurați-vă că acul trece prin toată grosimea colului la fiecare inserare (fig.35).

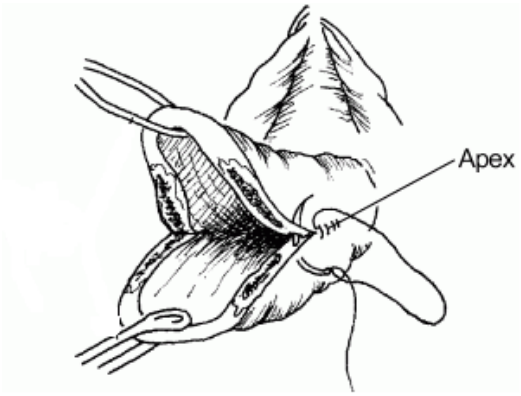

Figura 35. Tehnica suturării lacerațiilor cervicale. *http://intranet.tdmu.edu.ua/*

16. Plasați instrumentele într-un vas cu soluție cloramină 0,5% pentru decontaminare
17. Aruncați mănușile în cutia pentru materiale sanitare folosite
18. Spălaţi-vă mâinile cu apă şi săpun şi ştergeţi-le cu un prosop curat

	FIȘA DE EVALUARE: SUTURAREA LACERAȚIILOR CERVICALE	**Efectuat corect 1p**	**Neefectuat/ incorect 0 p**
1.	S-a prezentat, a explicat pacientei în ce constă procedura de suturare a lacerațiilor cervicale, a obținut acordul pacientei.		
2.	A pregătit materialele și instrumentarul necesar.		
3.	A spălat mâinile cu apă şi săpun şi le-a șters cu un prosop curat.		
	A prelucrat mâinile cu soluție dezinfectantă.		
4.	A îmbrăcat halat steril, mănuşi sterile de unică folosință.		
5.	A plasat un câmp steril sub fesele parturientei.		
6.	A prelucrat vulva și perineul cu soluție dezinfectantă.		
7.	A examinat în întregime colul uterin cu ajutorul a 2 forcepsuri fenestrate pentru a evidenția rupturile cervicale.		
8.	A fixat colul uterin cu un forceps fenestrat aplicat de o parte a rupturii și cu al doilea forceps fenestrat de cealaltă parte.		
9.	A plasat prima sutură la nivelul vârfului rupturii cervicale.		
10.	A restabilit integritatea colului uterin prin sutură continuă cu catgut cromat nr 0 sau Vicril. S-a asigurat că acul trece prin toată grosimea colului la fiecare inserare.		
	A plasat instrumentele într-un vas cu soluție cloramină 0,5% pentru decontaminare.		
11.	A aruncat mănușile în cutia pentru materiale sanitare folosite.		
12.	A spălat mâinile cu apă şi săpun şi le-a şters cu un prosop curat.		
13.	A oferit toate explicațiile cerute de pacientă.		

Scor total, puncte	
Scor total, %	
Nota	
Data	

Student/rezident _____ **Grupa** _____

Profesor 1 _____ **Semnătura** _____

Profesor 2 _____ **Semnătura**_____

BLOCUL PUDENDAL

Scopul: analgezie pentru naștere, epiziotomie, suturarea lacerațiilor de perineu.

Material necesar:

1. Apă, săpun, prosop curat,
2. Sursă de lumină,
3. Mănuși sterile de unică folosință,
4. Câmpuri sterile,
5. Vas cu soluție antiseptică,
6. Tampoane sterile da vată sau bumbac,
7. Ac lung (15 cm), 20-22 gauge,
8. Troacar pentru facilitarea introducerii și ghidarea acului (fig. 36).

Figura 36. Troacar pentru acul de analgezie pudendală. *http://lnx.mednemo.it/*

9. Seringă de unică folosință, de 10 ml,
10. Anestezic local : soluție de Lidocaină 1%,
11. Echipament și medicamente pentru resuscitare în cazul reacțiilor adverse la anestezic.

Echipament: manechin de fidelitate joasă (task trainer) pentru simularea nașterii, manechin simulator computerizat S575 NOELLE®.

Reguli şi tehnica care trebuie respectate de medic în timpul examenului:

1. Prezentați-vă, explicaţi în ce constă procedura și tehnica blocului pudendal, răspundeți la întrebările puse de pacientă. Obțineți acordul pacientei pentru analgezie.
2. Plasați pacienta în poziție ginecologică (de litotomie).
3. Pregătiți materialele și instrumentarul necesar.
4. Asigurați un abord venos.
5. Spălați mâinile cu apă şi săpun şi ștergeți-le cu un prosop curat.
6. Prelucrați mâinile cu soluție dezinfectantă.
7. Îmbrăcați mănuși sterile de unică folosință.
8. Prelucrați vulva și perineul cu soluție dezinfectantă.
9. Rugați un asistent să orienteze sursa de lumină spre perineu și vagin.
10. Palpați spinele ischiatice transvaginal.
11. Utilizați un ac cu troacar pentru a limita adâncimea penetrării acului în submucoasă și pentru a preveni lezarea vaginului sau a fătului.
12. Palpați spina iliacă stângă cu indicele mâinii stângi, țineți seringa cu mâna dreaptă și ghidați acul între două degete (indice și mediu) ale mâinii stângi spre spina ischiatică (fig. 37).
13. Plasați capătul troacarului sub vârful spinei ischiatice.
14. Inserați acul în mucoasa vaginală.
15. Aspirați pentru a exclude injectarea intravasculară.
16. Injectați în mucoasă 1,0 ml de anestezic local.
17. Avansați acul prin mucoasa vaginală până când atinge ligamentul sacrospinos (1 cm medial și posterior de spina ischiatică).

18. Infiltrați în țesut 3,0 ml de anestezic local.
19. Avansați acul cu 1 cm prin ligamentul sacrospinos, până când simțiți o dispariție a rezistenței.
20. Aspirați pentru a exclude pătrunderea intravasculară a acului.
21. Injectați în țesutul retroligamentar (aria nervului pudendal) 3,0 ml de anestezic local.
22. Extrageți acul în troacar și mutați vârful troacarului deasupra spinei ischiatice.
23. La acest nivel, reinserați acul prin mucoasă și injectați 3,0 ml de anestezic local.
24. Repetați consecutiv toate etapele descrise pentru partea opusă (bloc pudendal pe dreapta).
25. Verificați dispariția reflexului anal bilateral.
26. Doza recomandată de Lidocaină pentru blocul pudendal este de 4,5 mg/kg. Doza maximală de Lidocaină nu trebuie să depășească 300 mg.
27. Aruncați mănușile în cutia pentru materiale sanitare folosite.
28. Spălaţi-vă mâinile cu apă şi săpun şi ştergeţi-le cu un prosop curat.

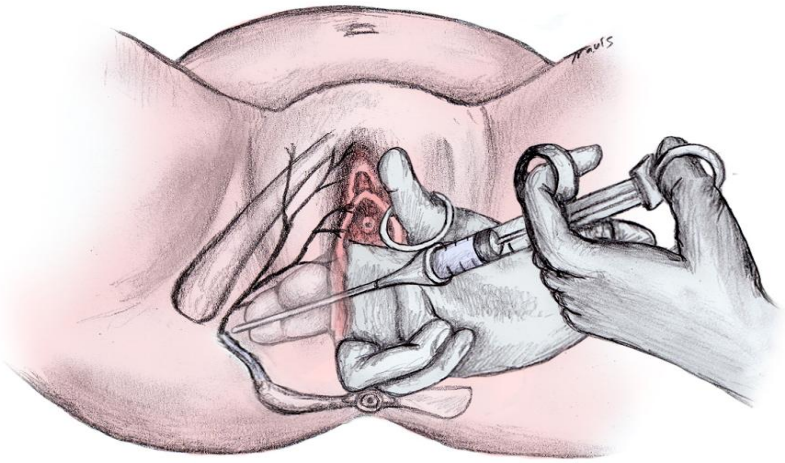

Figura 37. Tehica blocului pudendal. *http://lnx.mednemo.it/?p=2666*

	FIȘA DE EVALUARE: BLOCUL PUDENDAL	Efectuat corect 1p	Neefectuat/ incorect 0 p
1.	S-a prezentat, a explicat pacientei în ce constă procedura și tehnica blocului pudendal, a obținut acordul pacientei pentru analgezie.		
	A plasat pacienta în poziție ginecologică (de litotomie).		
2.	A pregătit materialele și instrumentarul necesar.		
	A asigurat un abord venos.		
3.	A spălat mâinile cu apă şi săpun şi le-a șters cu un prosop curat.		
	A prelucrat mâinile cu soluție dezinfectantă.		
4.	A îmbrăcat mănuși sterile de unică folosință.		
5.	A prelucrat vulva și perineul cu soluție dezinfectantă.		
6.	A palpat spina iliacă stângă cu indicele mâinii stângi. Ținând seringa cu mâna dreaptă a ghidat acul între două degete (indice și mediu) ale mâinii stângi spre spina ischiatică .		
7.	A inserat acul în mucoasa vaginală sub vârful spinei ischiatice, a aspirat pentru a exclude injectarea intravasculară		
8.	A injectat în mucoasă 1,0 ml de anestezic local.		
9.	A avansat acul prin mucoasa vaginală în ligamentul sacrospinos și a infiltrate în țesut 3,0 ml de anestezic local.		
10.	A avansat acul prin ligamentul sacrospinos cu 1 cm, a aspirat pentru a exclude pătrunderea intravasculară a acului, a injectat în țesutul retroligamentar (aria nervului pudendal) 3,0 ml de anestezic local.		
11.	A extras și a reinserat acul cu troacarul de asupra spinei ischiatice. A injectat la acest nivel 3,0 ml de anestezic local.		
12.	A repetat consecutiv toate etapele descrise pentru partea opusă.		
13.	A verificat dispariția reflexului anal bilateral.		
14.	A folosit doza adecvată de Lidocaină.		
15.	A aruncat mănușile în cutia pentru materiale sanitare folosite.		
16.	A spălat mâinile cu apă şi săpun şi le-a şters cu un prosop curat.		
17.	A oferit toate explicaţiile cerute de pacientă.		

Scor total, puncte	
Scor total, %	
Nota	
Data	

Student/rezident _____ **Grupa** _____

Profesor 1 _____ **Semnătura** _____

Profesor 2 _____ **Semnătura**_____

ASISTAREA DISTOCIEI DE UMĂR

Scop: facilitarea naşterii umărului anterior al fătului.

Material necesar:

1. Apă, săpun, prosop curat,
2. Halat steril, mănuşi sterile de unică folosinţă,
3. Câmpuri sterile,
4. Vas cu soluţie antiseptică,
5. Tampoane sterile da vată sau bumbac,
6. Cateter urinar,
7. Foarfecă pentru epiziotomie Braun-Stadler,
8. Cronometru.

Echipament: manechin de fidelitate joasă (task trainer) pentru simularea naşterii, manechin simulator computerizat S575 NOELLE®.

Reguli şi tehnica care trebuie respectate de medic în timpul examenului:

1. Prezentaţi-vă, explicaţi parturientei situaţia, în ce constau manevrele de asistenţă a distociei de umăr, răspundeţi la întrebările puse de pacientă. Obţineţi acordul pacientei pentru efectuarea manevrelor.
2. Efectuaţi tracţiunea axială a capului fătului pentru facilitarea naşterii umărului anterior.
3. Anunţaţi cu voce tare diagnosticul de distocie de umăr.
4. Solicitaţi ajutor.
5. Asiguraţi un abord venos.
6. Spălaţi mâinile cu apă şi săpun şi ştergeţi-le cu un prosop curat.
7. Prelucraţi mâinile cu soluţie dezinfectantă.
8. Îmbrăcaţi halat steril, mănuşi sterile de unică folosinţă.
9. Cereţi unui asistent să documenteze momentul în care a fost diagnosticată distocia de umăr, iniţierea manevrelor obstetricale şi durata acestora.
10. Cereţi pacientei să înceteze eforturile expulzive.
11. Cereţi să nu se exercite presiune pe fundul uterin.
12. Cateterizaţi vezica urinară.
13. Efectuaţi manevra McRobert's: abducţia şi hiperflexia copaselor mamei pe abdomenul acesteia. Plasaţi parturienta în poziţie orizontală, pe masa ginecologică, cu membrele inferioare hiperflectate de doi asistenţi (fig. 38).

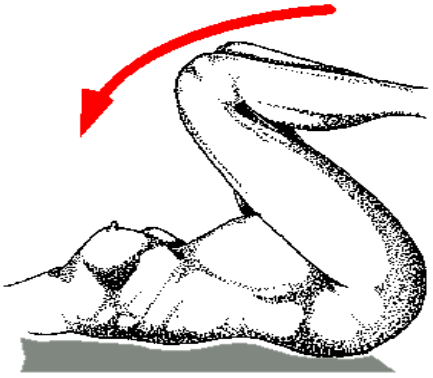

Figura 38. Manevra McRobert's. *http://www.lesjta.com/article.php?ar_id=345*

14. Efectuați manevra McRobert's cu presiune suprapubiană și tracțiune axială a capului fătului. Aplicați presiunea suprapubiană (sau cereți unui asistent să o aplice) din partea spatelui fătului în direcție descendentă și laterală, de asupra simfizei pubiene (fig. 39).

Figura 39. Manevra McRobert's cu presiune suprapubiană și tracțiune axială a capului fătului
http://blessedbeginning.blogspot.com/2006/01/shoulder-dystocia-facts-evidence_09.html

15. Efectuați epiziotomia largă.
16. Efectuați manevrele de rotație internă Woods și Rubin: apăsarea pe fața anterioară sau posterioară a umărului posterior al fătului, pentru adducția și rotirea umerilor în diametrul oblic. Manevra Rubin II: introduceți degetele unei mâini în vagin și aplicați o presiune pe suprafața posterioară a umărului fetal anterior, împingându-l spre pieptul fătului (figura 40). Manevra Wood: dacă manevra Rubin II eșuează, lăsați degetele primei mâini în aceeași poziție și inserați cealaltă mână în fața umărului posterior. Exercitând o presiune, încercați să rotiți umerii fetali (fig. 41). Manevra Wood inversată: aplicați cu două degete o presiune pe suprafața posterioară a umărului fetal posterior și rotiți-l la 180° spre toracele fătului (fig. 42).

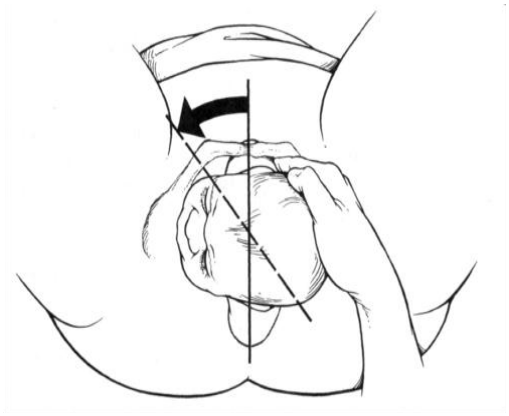

Figura 40. Manevra Rubin II
http://www.glowm.com/section_view/heading/Shoulder%20Dystocia

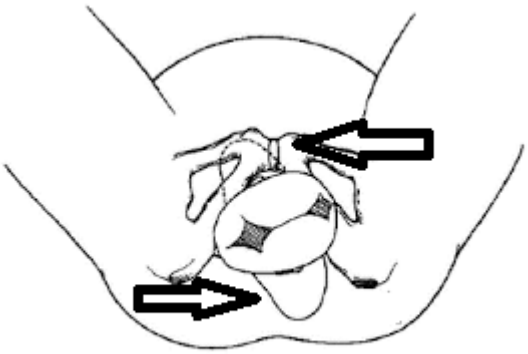

Figura 41. Manevra Wood
http://www.glowm.com/section_view/heading/Shoulder%20Dystocia

Figura 42. Manevra Wood inversată
http://www.glowm.com/section_view/heading/Shoulder%20Dystocia

17. Efectuați manevra de degajare a brațului posterior. Prindeți membrul posterior al fătului, flectați-l și retrageți-l din vagin, în linie dreaptă (fig.43).

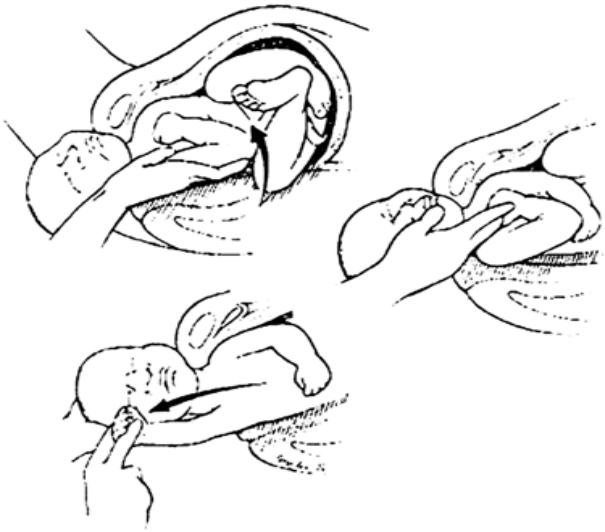

Figura 43. Manevra de eliberare a brațului posterior
http://www.glowm.com/section_view/heading/Shoulder%20Dystocia

18. Transferați pacienta în poziţie genu-cubitală– manevra Gaskin în caz de eşec al celorlalte manevre, cu degajarea umărului posterior prin tracţiune descendentă, urmată de degajarea umărului anterior schimbând axul de tracţiune ascendent (fig. 44).

Figura 44. Manevra Gaskin. http:*//myemergencymedicineblog.blogspot.com*

19. Mențineți corpul fătului în timpul nașterii.
20. Poziționați nou-născutul pe abdomenul mamei, clampați și secționați cordonul ombilical.
21. Transmiteți nou-născutul echipei neonatologice pentru resuscitare și îngrijire.
22. Asistați delivrența placentei.
23. Efectuați episiorafia.
24. Aruncați mănușile în cutia pentru materiale sanitare folosite.
25. Spălaţi-vă mâinile cu apă şi săpun şi ştergeţi-le cu un prosop curat.
26. Documentați procesul nașterii și toate manevrele efectuate.

	FIȘA DE EVALUARE: ASISTAREA DISTOCIEI DE UMĂR	Efectuat corect 1p	Neefectuat/ incorect 0 p
1.	S-a prezentat, a explicat pacientei în ce constă procedura și tehnica blocului pudendal, a obținut acordul pacientei.		
	A plasat pacienta în poziție ginecologică (de litotomie).		
2.	A pregătit materialele și instrumentarul necesar.		
	A asigurat un abord venos.		
3.	A spălat mâinile cu apă şi săpun şi le-a şters cu un prosop curat.		
	A prelucrat mâinile cu soluție dezinfectantă.		
4.	A îmbrăcat halat steril, mănuşi sterile de unică folosință.		
5.	A solicitat un asistent să documenteze momentul în care a fost diagnosticată distocia de umăr, iniţierea manevrelor obstetricale şi durata acestora.		
6.	A cerut pacientei să înceteze eforturile expulzive.		
7.	A cerut să nu se exercite presiune pe fundul uterin.		
8.	A cateterizat vezica urinară.		
9.	A solicitat ajutor.		
10.	A efectuat tracțiunea axială a capului fetal.		
11.	A efectuat manevra McRobert's.		
12.	A efectuat manevra McRobert's cu presiune suprapubiană și tracțiune axială a capului fătului.		
13.	A efectuat epiziotomia.		
14.	A efectuat manevra Rubin II.		
15.	A efectuat manevra Wood.		
16.	A efectuat manevra Wood inversată.		
17.	A efectuat manevra de degajare a brațului posterior.		
18.	A efectuat manevra Gaskin.		
19.	A asistat nașterea corpului fătului, a poziționat nou-născutul pe abdomenul mamei, a clampat și secționat cordonul ombilical, a transmis nou-născutul echipei neonatologice.		
20.	A asistat delivrența placentei.		
21.	A efectua epiziorafia.		
22.	A aruncat mănuşile în cutia pentru materiale sanitare folosite.		
23.	A spălat mâinile cu apă şi săpun şi le-a şters cu un prosop curat.		
24.	A oferit toate explicaţiile cerute de pacientă.		
25.	A efectuat manevrele de asistare a distociei de umeraşi în timp util (<4-6 minute).		

Scor total, puncte	
Scor total, %	
Nota	
Data	

Student/rezident _____ **Grupa** _____

Profesor 1 _____ **Semnătura** _____

Profesor 2 _____ **Semnătura**_____

APLICAREA FORCEPSULUI OBSTETRICAL

Scop: urgentarea naşterii în perioada a doua a travaliului în interese materne sau fetale.

Material necesar:

1. Apă, săpun, prosop curat,
2. Mănuşi sterile de unică folosinţă,
3. Tampoane de bumbac sau vată, soluţie dezinfectantă, instrument porttampon,
4. Seringă cu ac pentru efectuarea analgeziei,
5. Anestezic local – medicament simulat – soluţie lidocaină 2%,
6. Forceps Simpson (figura 45):
   - lunigime - 35 cm,
   - masa – 500 gr,
   - 2 branşe: stânga şi drepta,
   - fiecare branşă include: lingură, lacăt, mâner,
   - lungimea lingurei – 20 cm,
   - lungimea mânerului cu lacăt – 15 cm,
   - lingura este fenestrată, ovală,
   - curba craniană este destinată pentru circumferinţa capului,
   - curba sacrală corespunde planurilor bazinului,
   - distanţa maximă dintre linguri – 8 cm.

Figura 45. Forcepsul Simpson. *www.produtosmedicos.com.br*

Echipament: manechin de fidelitate joasă (task trainer) pentru simularea naşterii şi aplicarea forcepsului/ventuzei obstetricale, manechin simulator computerizat S575 NOELLE®.

Indicaţii pentru aplicarea forcepsului obstetrical:

Materne:

- afecţiuni medicale care impun scurtarea perioadei a II-a a naşterii (patologie cardiacă, patologie respiratorie, hipertensiune arterială severă, acces de eclampsie în perioada de expulzie, etc.),
- epuizare maternă,
- uter cicatriceal după o operaţie cezariană în antecedente (indicaţie relativă),
- prelungirea excesivă a perioadei a II-a a naşterii,
- decolare de placentă în perioada de expulzie.

***Fetale*:**

- detresă respiratorie fetală,
- prematuritate,
- naşterea capului fetal în prezentaţie pelvină,
- malpoziţie/deviaţie de angajare (occipito-posterioară, asinclitism).

Clasificare:

Forceps la ieșire (tipic):

- capul fătului nu este palpabil transabdominal,
- capil fătului este la nivelul perineului (pe planșeul pelvian),
- excavația sacrală este ocupată în întregime de capul fetal ,
- sutura sagitală este în diametrul antero-posterior al planului ieșirii din bazinul mic,
- forcepsul se aplică în diametrul transvers.

Forceps cavitar (atipic):

- capul fătului este palpabil pentru 1/5 transabdominal,
- capul fătului situat în cavitatea bazinului mic,
- excavația sacrală completată 2/3 de capul fetal,
- sutura sagitală în diametru oblic drept sau stâng,
- forcepsul se aplică în diametrul opus suturii sagitale.

Forceps înalt:

- capul fătului neangajat,
- capul fătului urmează să efectueze biomecanismul nașterii în forceps,
- operația cezariană este mai sigură.

Condiții pentru aplicarea forcepsului:

- acordul informat al pacientei,
- medic specialist experimentat,
- analgezie adecvată,
- vezica urinară golită,
- dimensiuni ale bazinului suficiente pentru trecerea capului fetal (conjugata vera > 8 cm),
- făt viu,
- membrane amniotice rupte,
- col uterin șters, complet dilatat,
- contracții uterine adecvate,
- epiziotomie,
- capul fătului angajat (la nivelul sau sub spinele ischiatice),
- lipsa disproporției cefalo-pelvine,
- sutura sagitală în diametrul antero-posterior (forceps la ieșire) sau oblic (forceps cavitar).

Reguli şi tehnica care trebuie respectate de medic în timpul aplicări forcepsului obstetrical:

1. Explicați pacientei indicațiile pentru aplicarea forcepsului, în ce constă procedura, complicațiile posibile. Obțineți acordul pacientei.
2. Spălaţi-vă mâinile cu apă şi săpun şi ştergeţi-vă cu un prosop curat.
3. Folosiți mănuși sterile de unică folosință.
4. Pregătiți echipamentul: asamblați forcepsul înainte de aplicare, verificați articularea branșelor.
5. Poziţionaţi pacienta în poziție ginecologică pe fotoliul obstetrical.
6. Asigurați golirea vezicii urinare a parturientei.
7. Prelucrați organele genitale cu soluție dezinfectantă, aplicați scutece sterile.
8. Asigurați analgezie satisfăcătoare (ex. analgezie pudendală).
9. Efectuați tușeul vaginal, determinați poziția capului fetal, orientarea suturii sagitale.

10. Cu mâna stângă, mențineți branșa stângă a forcepsului în poziție verticală la nivelul pubisului (fig. 46).

Figura 46. Introducerea branșei stângi a forcepsului. *http://emedicine.medscape.com/*

11. Inserați degetele (indicele și mediusul) mânii drepte în vagin, de-a lungul capului fătului, în partea stângă a bazinului parturientei.
12. Introduceți branșa stângă a forcepsului cu mâna stângă în partea stângă a bazinului parturientei, alunecând-o între mâna dreptă și capul fătului. Orientați ulterior branșa în poziție orizontală. Plasarea și orientarea branșei forcepsului este efectuată sub controlul degetelor mânii drepte (fig. 47).

Figura 47. Plasarea și orientarea branșei stângi a forcepsului. *http://emedicine.medscape.com/*

13. Cereți asistentului să mențină branșa stângă a forcepsului fără a aplica presiune
14. Repetați aceeași manevră de partea opusă. Cu mâna dreaptă, introduceți branșa dreaptă a forcepsului în partea dreaptă a bazinului, sub controlul degetelor mânii stângi. Orientați ulterior branșa în poziție orizontală (fig. 48).

Figura 48. Introducerea branșei drepte a forcepsului. *http://emedicine.medscape.com/*

15. Articulați forcepsul, fără a exercita presiune sau forță excesivă

16. Verificați aplicarea corectă a forcepsului. *Interpretare*: În cazul aplicării corecte a forcepsului, axul longitudinal al branșelor corespunde cu diametrul occipitomentonier, vârfurile branșelor sunt orientate spre punctul de reper, sutura sagitală este la mijlocul distanței dintre ramurile forcepsului, branșele trebuie să fie plasate simetric pe capul fătului și orientate paralel cu planșeul pelvin, iar forcepsul se articulează ușor, cu exercitarea unei presiuni minime (fig. 49). Dificultatea articulării forcepsului indică aplicarea incorectă a acestuia sau malpoziția capului fetal. În acest caz, nu exercitați forță sau presiune!!! Înlăturați branșele forcepsului în ordine inversă, verificați poziția capului fetal și reaplicați forcepsul.

Figura 49. Articularea forcepsului. *http://emedicine.medscape.com/*

17. Efectuați tracțiunea de probă. Dacă capul fătului se află pe planșeul pelvin (forceps la ieșire), tracțiunea se face în sus, spre fața medicului. Dacă capul fătului se află în cavitatea bazinului mic (forceps cavitar), tracțiunea se face în direcția genunchilor medicului, ulterior vertical în sus, spre fața acestuia (fig. 50,51).

Figura 50. Tracțiunea orizontală a forcepsului **Figura 51**. Tracțiunea în direcție verticală
http://emedicine.medscape.com/

18. Efectuați epiziotomia (fig. 52).

Figura 52. Efectuarea epiziotomiei mediolaterale. http://emedicine.medscape.com/

19. Aplicați tracțiunile simultan cu fiecare contracție uterină (figura 53). Verificați poziția forcepsului între contracții.

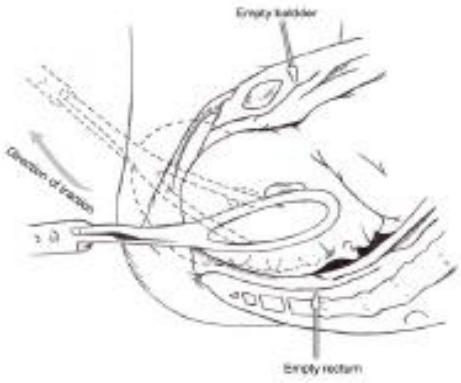

Figura 53. Tehnica nașterii cu forceps. http://emedicine.medscape.com/

20. După extragerea capului fătului, dezarticulați și înlăturați branșele forcepsului în ordine inversă aplicării (fig. 54). Asistați restul nașterii vaginale.

Figura 54. Dezarticularea și extragerea forcepsului. *http://emedicine.medscape.com/*

21. Asistați perioada de delivrență placentară (management activ).
22. Efectuați epizeorafia.
23. Aruncați mănușile în cutia pentru materiale sanitare folosite.
24. Spălaţi-vă mâinile cu apă şi săpun şi ştergeţi-vă cu un prosop curat.

Aplicarea forcepsului este considerată eșuată în cazul în care:

- Nu se constată coborârea/progresia capului fetal o dată cu fiecare tracțiune.
- Fătul nu este extras/născut după 3 tracțiuni sau peste 30 de minute.

În acest caz se va efectua operația cezariană.

	FIȘA DE EVALUARE: APLICAREA FORCEPSULUI OBSTETRICAL	Efectuat corect 1p	Neefectuat/ incorect 0 p
1.	Explicați pacientei indicațiile pentru aplicarea forcepsului, în ce constă procedura, complicațiile posibile. Obțineți acordul pacientei.		
2.	A spălat mâinile cu apă şi săpun şi şters cu un prosop curat .		
3.	A folosit mănuşi de unică folosință.		
4.	A pregătit echipamentul: a asamblat forcepsul înainte de aplicare, a verificat articularea branşelor.		
5.	A poziționat pacienta în poziție ginecologică pe fotoliul obstetrical.		
6.	A asigurat golirea vezicii urinare a parturientei.		
7.	A prelucrat organele genitale cu soluție dezinfectantă, a plasat scutece sterile.		
8.	A asigurat o analgezie adecvată.		
9.	A efectuat tuşeul vaginal, determinați poziția capului fetal, orientarea suturii sagitale.		
10.	A menținut correct branşele forcepsului.		
11.	Cu mâna stângă, a introdus branşa stângă a forcepsului în partea stângă a bazinului parturientei, sub controlul degetelor mânii drepte .		
12.	A cerut unui asistent să mențină branşa stângă a forcepsului fără a aplica presiune.		
13.	Cu mâna dreaptă, a introdus branşa dreaptă a forcepsului în partea dreaptă a bazinului, sub controlul degetelor mânii stângi		
14.	A articulat şi a verificat aplicarea corectă a forcepsului		
15.	A efectuat tracțiunea de probă		
16.	A efectuat tracțiunile în direcție corectă, simultan cu fiecare contracție uterină.		
17.	A efectuat epiziotomia.		
18.	După extragerea capului fătului, a dezarticulat şi a înlăturat branşele forcepsului în ordine inversă aplicării.		
19.	A asistat restul naşterii vaginale.		
20.	A asistat perioada de delivrență placentară.		
21.	A efectuat epiziorafia.		
22.	A aruncat mănuşile în cutia pentru materiale sanitare folosite.		
23.	A spălat mâinile cu apă şi săpun şi le-a şters cu un prosop curat.		

Scor total, puncte	
Scor total, %	
Nota	
Data	

Student/rezident _____ **Grupa** _____

Profesor 1 _____ **Semnătura** _____

Profesor 2 _____ **Semnătura**_____

APLICAREA VENTUZEI OBSTETRICALE

Scop: urgentarea naşterii în perioada a doua a travaliului în interese materne sau fetale.

Material necesar:

1. Apă, săpun, prosop curat,
2. Halat steril, mănuși sterile de unică folosință,
3. Vas cu soluție dezinfectantă,
4. Tampoane de bumbac sau vată sterile,
5. Ventuza obstetricală.

Echipament: manechin de fidelitate joasă (task trainer) pentru simularea naşterii şi aplicarea forcepsului/ventuzei obstetricale, manechin simulator computerizat S575 NOELLE®.

Reguli şi tehnica care trebuie respectate de medic în timpul aplicări ventuzei obstetricale:

1. Explicați pacientei indicațiile pentru aplicarea forcepsului, în ce constă procedura, complicațiile posibile. Obțineți acordul pacientei.
2. Pregătiți echipamentul.
3. Asigurați-vă că este disponibil un asistent.
4. Spălaţi-vă mâinile cu apă şi săpun şi ştergeţi-vă cu un prosop curat.
5. Îmbrăcați halat steril, mănuși sterile de unică folosință.
6. Poziţionaţi pacienta în poziție ginecologică pe fotoliul obstetrical.
7. Cateterizați vezica urinară a parturientei.
8. Prelucrați vulva cu soluție dezinfectantă, aplicați scutece sterile.
9. Efectuați tușeul vaginal, verificați existența condițiilor pentru aplicarea ventuzei obstetricale.
10. Testați vacuum-ul pe mâna îmbrăcată în mănușă.
11. Apreciați poziția capului fetal, sutura sagitală și fontanela mică.
12. Aplicați cupa ventuzei pe capul fătului, cu centrul cupei la nivelul punctului de flexie, 1 cm anterior de fontanela posterioară (mică).
13. Verificați aplicarea și excludeți interpoziția de țesuturi moi între cupă și capul fătului.
14. Creați un vacuum cu o presiune negativă de 0,2 kg/cm² și verificați aplicarea cupei.
15. Măriți presiunea până la 0,8 kg/cm² și verificați din nou aplicarea cupei.
16. După atingerea presiunii negative maximale, inițiați tracțiunile în direcția axului bazinului și perpendicular pe cupă.
17. Aplicați tracțiunile simultan cu fiecare contracție uterină (fig. 55).
18. Plasați un deget pe scalpul fătului lângă cupă în timpul tracțiunilor, pentru a aprecia o posibilă alunecare a cupei și coborârea vertexului.
19. Între contracții verificați rata cardiacă fetală și poziția cupei.
20. După degajarea capului fătului, eliberați vacuumul, scoateți cupa ventuzei și finisați naşterea pe cale vaginală.
21. Efectuați managementul activ al perioadei de delivrență a placentei, verificați căile de naștere pentru depistarea lacerațiilor, efectuați epiziorafia.
22. Aruncați mănușile în cutia pentru materiale sanitare folosite.
23. Spălaţi-vă mâinile cu apă şi săpun şi ştergeţi-vă cu un prosop curat.

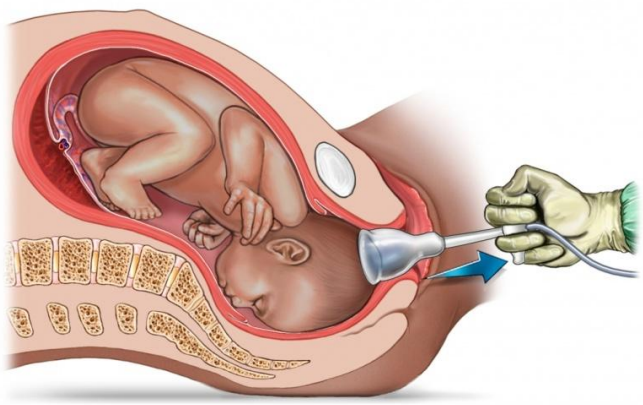

Figura 55. Tehnica aplicării ventuzei obstetricale. *http://www.cerebral-palsy-faq.org* /

	FIȘA DE EVALUARE: APLICAREA VENTUZEI OBSTETRICALE	Efectuat corect 1p	Neefectuat/ incorect 0 p
1.	A explicat pacientei indicațiile pentru aplicarea ventuzei, procedura, complicațiile posibile. A obținut acordul pacientei.		
2.	A spălat mâinile cu apă şi săpun şi șters cu un prosop curat.		
3.	A folosit halat steril, mănuşi sterile de unică folosință.		
4.	A pregătit echipamentul.		
5.	S-a asigurat că este disponibil un asistent.		
6.	A îmbrăcat halat steril, mănuşi sterile de unică folosință.		
7.	A poziționat pacienta în poziție ginecologică pe fotoliul obstetrical.		
8.	A cateterizat vezica urinară.		
9.	A prelucrat vulva cu soluție dezinfectantă, a plasat scutece sterile.		
10.	A efectuat tuşeul vaginal, a verificat existența condițiilor pentru aplicarea ventuzei obstetricale.		
11.	A testat vacuum-ul pe mâna îmbrăcată în mănuşă.		
12.	A apreciat poziția capului fetal, sutura sagitală și fontanela mică.		
13.	A aplicat cupa ventuzei pe capul fătului, cu centrul cupei la nivelul punctului de flexie, 1 cm anterior de fontanela posterioară (mică).		
14.	A verificat aplicarea și a exclus interpoziția de țesuturi moi între cupă și capul fătului.		
15.	A creat un vacuum cu o presiune negativă de 0,2 kg/cm² și a verificat aplicarea cupei.		
16.	A mărit presiunea până la 0,8 kg/cm² și a verificat aplicarea cupei.		
17.	După atingerea presiunii negative maximale, a inițiat tracțiunile în direcția axului bazinului și perpendicular pe cupă.		
18.	A aplicat tracțiunile simultan cu fiecare contracție uterină.		
19.	A plasat un deget pe scalpul fătului lângă cupă în timpul tracțiunilor, pentru a aprecia o posibilă aunecare a cupei și coborârea vertexului.		
20.	A verificat rata cardiacă fetală și poziția cupei după fiecare contracție uterină.		
21.	După degajarea capului fătului, a eliberatvacuumul, a scos cupa ventuzei și a finisat naşterea pe cale vaginală.		
22.	A efectuat managementul activ al perioadei de delivrență a placentei, a verificat căile de naştere pentru depistarea lacerațiilor, a efectuat epiziorafia.		
23.	A aruncat mănuşile în cutia pentru materiale sanitare folosite.		
24.	A spălat mâinile cu apă şi săpun şi le-a șters cu un prosop curat.		

Scor total, puncte	
Scor total, %	
Nota	
Data	

Student/rezident _____ **Grupa** _____

Profesor 1 _____ **Semnătura** _____

Profesor 2 _____ **Semnătura**_____

ASISTAREA NAȘTERII ÎN PREZENTAȚIE PELVINĂ (FESIERĂ)

Scop: managementul nașterii în prezentația fesieră a fătului.

Material necesar:

1. Apă, săpun, prosop curat,
2. Halat steril, mănuși sterile de unică folosință,
3. Vas cu soluție dezinfectantă,
4. Tampoane de bumbac sau vată sterile,
5. Seringi de unică folosință de 2,0 ml și 5,0 ml,
6. Set pentru perfuzie,
7. Soluție oxitocină 5 UI, 1,0 ml,
8. Soluție atropină 0,1%, 1,0 ml,
9. Soluție Na Cl 0,9%, 500,0 ml,

Echipament: manechin de fidelitate joasă (task trainer) pentru simularea nașterii, manechin simulator computerizat S575 NOELLE®.

Reguli şi tehnica care trebuie respectate de medic în timpul asistării naşterii în prezentaţie pelvină:

1. Explicați pacientei ce manevre vor fi aplicate și complicațiile posibile.
2. Pregătiți echipamentul și materialele necesare.
3. Reevaluați situația și asigurați-vă că sunt prezente condițiile pentru nașterea vaginală: prezentație fesieră; pelvimetrie normală; promontoriu inaccesibil; lipsa cicatricei uterine; capul fătului flectat; greutatea fătului mai mică de 3500 gr.
4. Spălaţi-vă mâinile cu apă şi săpun şi ştergeţi-le cu un prosop curat.
5. Îmbrăcați halat steril, mănuși sterile de unică folosință.
6. Plasați pacienta în poziție ginecologică pe fotoliul obstetrical.
7. Inițiați o perfuzie intravenoasă.
8. Prelucrați vulva cu soluție dezinfectantă, aplicați scutece sterile.
9. Cateterizați vezica urinară a parturientei.
10. Când fesele au intrat în vagin și colul uterin este dilatat complet, încurajați eforturile expulzive ale parturientei, o dată cu contracițiile uterine.
11. Pe măsură ce perineul se destinde, decideți dacă este necesară și efectuați epiziotomia.
12. Așteptați să se nască spontan fesele, membrele inferioare și abdomenul până la nivelul ombilicului.
13. Trageți ușor în jos o ansă a cordonului ombilical pentru a minimaliza tracția și riscul de ruptură. Din cordonul ombilical este comprimat în canalul de naștere și aveți 5-10 minute pentru a finisa nașterea.
14. Așteptați să se nască fesele și trunchiul fătului până când se vizualizează partea inferioară a spatelui și vârful omoplaților.
15. Mențineți ușor fesele, dar nu le trageți. Policele ambelor mâini se aplică pe sacru, celelalte degete se aplică pe capul femural. Nu exercitați presiune pe abdomen!!!
16. Dacă membrele inferioare nu se nasc spontan, ajutați la nașterea lor.
17. Apăsați pe fața posterioară a genunchiului (fosa poplitee) pentru a îndoi piciorul.
18. Prindeți glezna și extrageți membrul inferior .
19. Repetați manevra pentru celălalt picior.

20. Prindeți fătul, înfășurat într-un câmp moale, de ambele coapse și șolduri, cu policele aplicate paralel cu sacrul, fără a trage (fig.56).

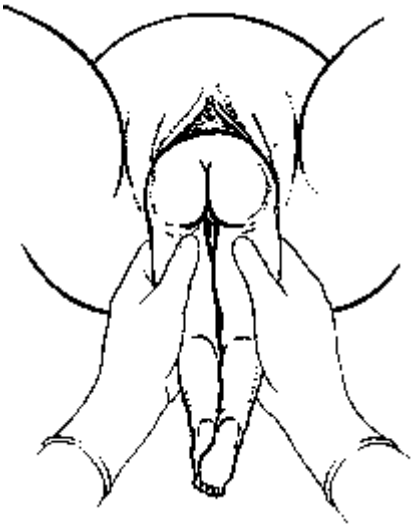

Figura 56. Nașterea trunchiului fătului și a membrelor inferioare. *http://hetv.org*

21. Dacă brațele fătului nu se nasc spontan, aplicați manevrele de eliberare a membrelor superioare.
22. Apucați cu o mână piciorușele fătului de gambe și ridicați-le în sus și lateral, în sens opus spatelu fătului (fig. 57).
23. Introduceți două degete în vagin, de-a lungul spatelui fătului, prindeți articulația cotului, aplicați o presiune pe aceasta și eliberați brațul posterior, care coboară „ștergând" fața fătului. Folosiți mâna omonimă brațului fetal pe care intenționați să-l eliberați (pentru eliberarea mânuţei stângi – se introduc degetele de la mâna stânga, pentru eliberarea mânuţei drepte – de la mâna dreaptă).
24. Prindeți fătul cu ambele mâini de regiunea toracică împreună cu membrul superior eliberat, aplicați policele pe spatele fătului, iar celelalte degete pe regiunea anterioară a toracelui. Rotiți fătul la 180˚ în sensul planului său ventral, cu spatele fătului orientat în sus. Astfel, brațul anterior devine posterior. Eliberați, ulterior brațul posterior urmând tehnica anterioară.

Figura 57. Eliberarea brațului posterior. *http://hetv.org*

25. Rotiți fătul la 90˚, cu spatele orientat în sus spre simfiza pubiană, pentru a naște capul fetal.
26. Ajutați nașterea capului fătului folosind metoda Mauriceau-Levret-Smellie-Veit. Așezați fătul pe antebraţul obstetricianului, omonim poziţiei fătului, cu mâna introdusă în vagin. Introduceți indexul și mediusul în gurița fătului și exercitați o presiune pe mandibula acestuia, pentru a flecta capul fetal.
27. Cu cealaltă mână prindeți gâtul fetal ca o furcă – cu indexul şi mediusul sprijinindu-vă cu ultima falangă în fosele supraclaviculare, dar apăsarea se va face pe zonele scapulare supraspinoase.
28. Executați orientarea, angajarea, rotaţia cu coborârea şi fixarea occipitului capului fetal sub simfiză.
29. Cereți unui asistent să exercite o presiune asupra simfizei pubiene a parturientei, pentru a ajuta la flexia capului fetal (fig. 58).
30. După ce occiputul fătului ajunge sub simfiza pubiană, ridicați progresiv fătul menținut pe antebraț, orientându-l pe abdomenul parturientei și producând degajarea capului.

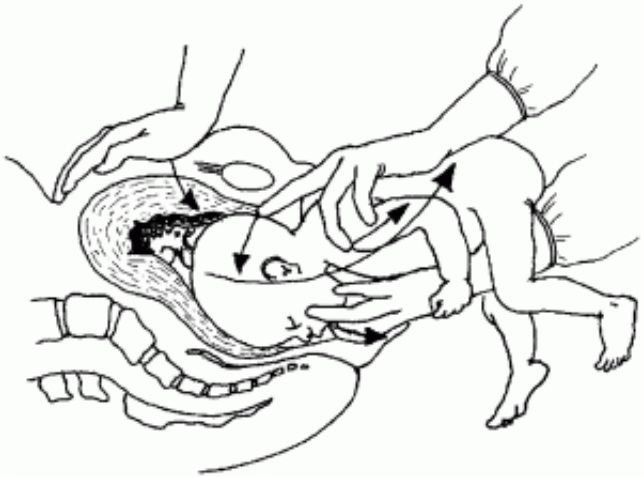

Figura 58. Extragerea capului fetal (metoda Mauriceau-Levret-Smellie-Veit) http://hetv.org

31. Efectuați managementul activ al perioadei de delivrență a placentei, verificați căile de naștere pentru depistarea lacerațiilor, efectuați epiziorafia.
32. Aruncați mănușile în cutia pentru materiale sanitare folosite.
33. Spălaţi-vă mâinile cu apă şi săpun şi ştergeţi-vă cu un prosop curat.

	FIȘA DE EVALUARE: ASISTAREA NAȘTERII ÎN PREZENTAȚIE PELVINĂ (FESIERĂ)	Efectuat corect 1p	Neefectuat/ incorect 0 p
1.	A explicat pacientei ce manevre vor fi aplicate și complicațiile posibile		
2.	A pregătit echipamentul și materialele necesare.		
3.	A reevaluat situația și s-a asigurat că sunt prezente condițiile pentru nașterea vaginală.		
4.	A spălat mâinile cu apă şi săpun şi șters cu un prosop curat.		
5.	A folosit halat steril, mănuși sterile de unică folosință.		
6.	A plasat pacienta în poziție ginecologică pe fotoliul obstetrical.		
7.	A inițiat o perfuzie intravenoasă.		
8.	A prelucrat vulva cu soluție dezinfectantă, a plasat scutece sterile.		
9.	A cateterizat vezica urinară a parturientei.		
10.	Când fesele au intrat în vagin și colul uterin s-a dilatat complet, a încurajat eforturile expulzive ale parturientei, o dată cu contracițiile uterine.		
11.	A efectuat epiziotomia în momentul destinderii perineului.		
12.	A așteptat să se nască spontan fesele, membrele inferioare și abdomenul până la nivelul ombilicului.		
13.	A tras ușor în jos o ansă a cordonului ombilical pentru a minimaliza tracția și riscul de ruptură.		
14.	A așteptat să se nască trunchiul fătului până când se vizualizează partea inferioară a spatelui și vârful omoplaților		
15.	A ajutat la nașterea membrelor inferioare prin exercitarea unei presiuni pe fața posterioară a genunchiului		
16.	A ținut corect fătul de ambele coapse și șolduri, cu policele aplicate paralel cu sacrul.		
17.	A aplicat corect manevrele de eliberare a membrelor superioare.		
18.	A aplicat corect manevra Mauriceau-Levret-Smellie-Veit pentru extragerea capului fetal.		
19.	A cerut unui asistent să exercite o presiune asupra simfizei pubiene a parturientei, pentru a ajuta la flexia capului fetal.		
20.	A efectuat managementul activ al perioadei de delivrență a placentei, a verificat căile de naștere, a efectuat epiziorafia.		
21.	A aruncat mănușile în cutia pentru materiale sanitare folosite.		
23.	A spălat mâinile cu apă şi săpun şi le-a șters cu un prosop curat.		

Scor total, puncte	
Scor total, %	
Nota	
Data	

Student/rezident _____ **Grupa** _____

Profesor 1 _____ **Semnătura** _____

Profesor 2 _____ **Semnătura**_____

VERSIUNEA CEFALICĂ EXTERNĂ

Scop: transformarea transabdominală a prezentației pelviene în prezentație cefalică a fătului.

Material necesar:

1. Apă, săpun, prosop curat,
2. Mănuși sterile de unică folosință,
3. Set pentru perfuzie,
4. Soluție Salbutamol sau Ginipral pentru tocoliză,
5. Soluție NaCl 0,9%, 500,0 ml,

Echipament: manechin de fidelitate joasă (task trainer) pentru simularea nașterii și aplicarea forcepsului/ventuzei obstetricale, manechin simulator computerizat S575 NOELLE®.

Reguli şi tehnica care trebuie respectate de medic în timpul versiunii cefalice externe:

1. Consiliați pacienta, explicați ce manevre vor fi aplicate și complicațiile posibile. Obțineți acordul pacientei.
2. Înainte de efectuarea manevrei, efectuați examenul ecografic pentru a determina poziția placentei, volumul de lichid amniotic, atitudinea fătului și prezența circularei pericervicale de cordon ombilical.
3. Confirmați un traseu cardiotografic normal reactiv al ritmului cardiac fetal.
4. Asigurați disponibilitatea sălii chirurgicale pentru efectuarea operației cezariene de urgență în cazul apariției complicațiilor.
5. Spălaţi-vă mâinile cu apă şi săpun şi ştergeţi-le cu un prosop curat.
6. Îmbrăcați mănuși sterile de unică folosință.
7. Determinați grupul sanguin al mamei.
8. Asigurați un acces intravenos, pentru tocoliză.
9. Efectuați palparea abdominală, determinați prezentația, poziția și varietatea de poziție a fătului.
10. Plasați pacienta în semi-decubit drept sau în poziție Trendelenburg.
11. Inițiați tocoliza.
12. Aplicați talc pe abdomenul mamei pentru a ușura mișcarea mâinilor în timpul manevrei.
13. Cu o mână, deplasați fesele fătului din pelvisul matern, împingându-le în sus și apoi lateral.
14. Cu cealaltă mână, prindeți capul fătului și direcționați-l în jos.
15. Rotiți încet fătul, mișcând în sus extremitatea pelviană cu mâna care ține fesele, ghidând în același timp capul inferior, în direcție opusă .
16. Când capul fătului atinge un nivel mai jos decât fesele, manevrați-l spre intrarea în bazinul mic (fig. 59).
17. În caz de eșec, încercați manevra în direcție opusă.
18. Limitați durata manevrei la <10 minute.
19. Confirmați starea intrauterină a fătului imediat după procedură. Înregistrați un traseu CTG continuu timp de 20 de minute după efectuarea manevrei.
20. Administrați 300 mcg de imunoglobulină anti-D tuturor pacientelor Rh-negative.
21. Încetați manevra dacă pacienta se simte inconfortabil sau dacă apar dereglări de ritm cardiac fetal.

22. Aruncați mănușile în cutia pentru materiale sanitare folosite.
23. Spălaţi-vă mâinile cu apă şi săpun şi ştergeţi-vă cu un prosop curat.
24. Oferiți toate explicațiile cerute de pacientă.

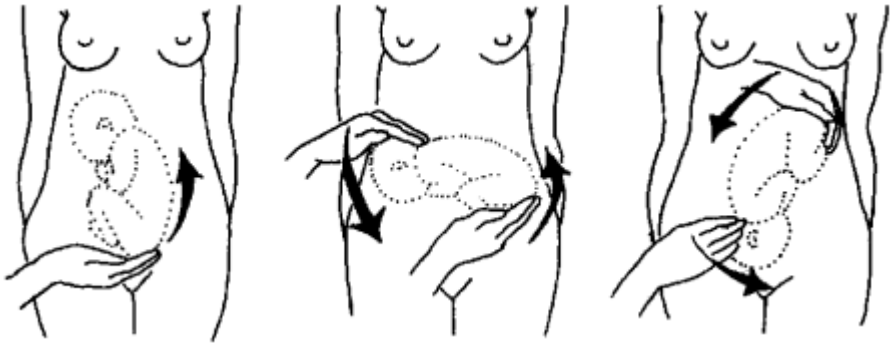

Figura 59. Tehnica versiunii cefalice externe. *http://intranet.tdmu.edu.ua/*

	FIȘA DE EVALUARE: VERSIUNEA CEFALICĂ EXTERNĂ	Efectuat corect 1p	Neefectuat/ incorect 0 p
1.	A consiliat pacienta, a explicat pacientei ce manevre vor fi aplicate şi complicațiile posibile. A obținut acordul pacientei.		
2.	A efectuat examenul ecografic pentru a determina poziția placentei, volumul de lichid amniotic, atitudinea fătului și prezența circularei pericervicale de cordon ombilical.		
3.	A confirmat un traseu cardiotografic normal reactiv al ritmului cardiac fetal.		
4.	A asigurat disponibilitatea sălii chirurgicale pentru efectuarea operației cezariene de urgență în cazul apariției complicațiilor.		
5.	A determinat grupul sanguin al mamei.		
6.	A asigurat un acces intravenos, pentru tocoliză.		
7.	A efectuat palparea abdominală, a determinat prezentația, poziția și varietatea de poziție a fătului.		
8.	A plasat pacienta în semi-decubit drept sau în poziție Trendelenburg.		
9.	A aplicat talc pe abdomenul mamei pentru a ușura mișcarea mâinilor în timpul manevrei.		
10.	Cu o mână, a deplasat fesele fătului din pelvisul matern, împingându-le în sus și apoi lateral.		
11.	Cu cealaltă mână, a prins capul fătului și direcționați-l în jos.		
12.	A rotit încet fătul, mișcând în sus extremitatea pelviană cu mâna care ține fesele, ghidând în același timp capul inferior, în direcție opusă.		
13.	Când capul fătului a atins un nivel mai jos decât fesele, l-a manevrat spre intrarea în bazinul mic.		
14.	A limitat durata manevrei la <10 minute.		
15.	A confirmat starea intrauterină a fătului imediat după procedură.		
16.	A înregistrat un traseu CTG continuu timp de 20 de minute după efectuarea manevrei.		
17.	A administrat 300 mcg de imunoglobulină anti-D pacientei Rh-negative.		
18.	A aruncat mănușile în cutia pentru materiale sanitare folosite.		
19.	A spălat mâinile cu apă şi săpun şi le-a șters cu un prosop curat.		
20.	A oferit toate explicațiile pacientei.		

Scor total, puncte	
Scor total, %	
Nota	
Data	

Student/rezident _____ **Grupa** _____

Profesor 1 _____ **Semnătura** _____

Profesor 2 _____ **Semnătura**_____

CERCLAJUL DE COL UTERIN – TEHNICA McDONALDS'

Scop: tratamentul incompetenței cervicale, prevenirea complicațiilor ca avortul spontan sau nașterea prematură.

Material necesar:

1. Apă, săpun, prosop curat,
2. Halat steril, mănuși sterile de unică folosință,
3. Câmpuri sterile,
4. Vas cu soluție dezinfectantă,
5. Tampoane sterile de vată sau bumbac ,
6. Valve vaginale Sims,
7. Foarfecă Mayo,
8. Tenacullum Museux,
9. Portac Bozemann.
10. Sutură nonresorbabilă de poliester sau bandă de Mersilen cu ac dublu atraumatic.

Echipament: manechin ginecologic de fidelitate joasă (task trainer), manechin simulator computerizat SURGICAL CHLOE®.

Reguli şi tehnica care trebuie respectate de medic în timpul aplicării cerclajului cervical McDonalds:

1. Consiliați pacienta, explicați tehnica procedurii și complicațiile posibile. Obțineți acordul pacientei.
2. Plasați pacienta în poziție ginecologică (de litotomie).
3. Spălaţi-vă mâinile cu apă şi săpun şi ştergeţi-le cu un prosop curat.
4. Îmbrăcați halat steril, mănuși sterile de unică folosință.
5. Asigurați o anestezie adecvată.
6. Prelucrați vulva și vaginul cu soluție dezinfectantă.
7. Inserați valvele vaginale (Sims) și expuneți colul uterin.
8. Prelucrați colul uterin cu soluție antiseptică.
9. Fixați labia anterioară a colului uterin cu tenaculul Museux.
10. Aplicați o sutură circulară permanentă nonresorbabilă, în surjet în jurul colului uterin.
11. Începând cu mijlocul firului de sutură, introduceți inițial acul în grosimea colului uterin la ora 12 cu ieșire la ora 10, urmată de introducerea acului la ora 8 și ieșire la ora 6.
12. Introduceți al doilea ac al firului de sutură în grosimea colului uterin la ora 12 cu ieșire la ora 2, apoi introduceți acul la ora 4 cu ieșire la ora 6.
13. Evitați penetrarea acului în canalul cervical sau în vasele sanguine localizate la ora 3 și la ora 9.
14. Legați firele de sutură la ora 6 (sau la ora 12), lăsând o lungime a capetelor firului de cel puțin 2 cm pentru a ușura îndepărtarea suturii de pe col (fig. 60).
15. Examinați colul uterin pentru a verifica hemostaza și a exclude ruptura membranelor amniotice.
16. Indicați administrarea profilactică a unui antibiotic și al unui inhibitor al sintezei de prostaglandine.
17. Aruncați mănușile în cutia pentru materiale sanitare folosite.
18. Spălaţi-vă mâinile cu apă şi săpun şi ştergeţi-vă cu un prosop curat.

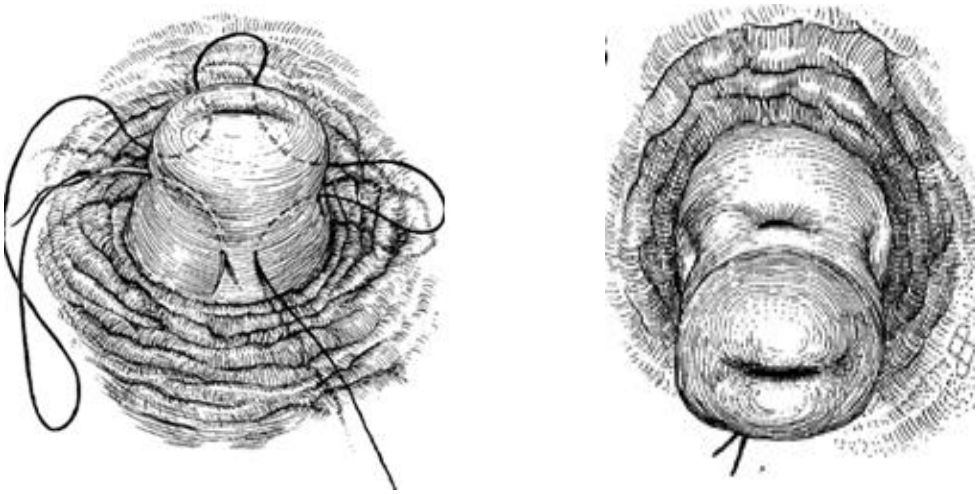

Figura 60. Cerclaj uterin tehnical McDonalds. *www.atlasofpelvicsurgery.com*

	FIȘA DE EVALUARE: CERCLAJUL DE COL UTERIN – TEHNICA McDONALDS'	**Efectuat corect 1p**	**Neefectuat/ incorect 0 p**
1.	A consiliat pacienta, a explicat tehnica procedurii și complicațiile posibile. A obținut acordul pacientei.		
2.	A plasat pacienta în poziție ginecologică (de litotomie).		
3.	A asigurat o anestezie adecvată.		
4.	A prelucrat vulva și vaginul cu soluție dezinfectantă.		
5.	A inserat valvele vaginale (Sims) și a expus colul uterin.		
6.	A prelucrat colul uterin cu soluție antiseptică.		
7.	A fixat labia anterioară a colului uterin cu tenaculul Museux.		
8.	A aplicat corect sutura circulară în surjet pe colul uterin.		
9.	A evitat penetrarea acului în canalul cervical sau în vasele sanguine localizate la ora 3 și la ora 9.		
10.	A legat firele de sutură la ora 6 (sau la ora 12), lăsând o lungime a capetelor firului de cel puțin 2 cm pentru a ușura îndepărtarea suturii de pe col.		
11.	A examinat colul uterin pentru a verifica hemostaza și a exclude ruptura membranelor amniotice.		
12.	A indicat administrarea profilactică a unui antibiotic și al unui inhibitor al sintezei de prostaglandine.		
13.	A aruncat mănușile în cutia pentru materiale sanitare folosite.		
14.	A spălat mâinile cu apă și săpun și le-a șters cu un prosop curat.		

Scor total, puncte	
Scor total, %	
Nota	
Data	

Student/rezident _____ **Grupa** _____

Profesor 1 _____ **Semnătura** _____

Profesor 2 _____ **Semnătura**_____

OPERAȚIA CEZARIANĂ ÎN SEGMENTUL INFERIOR UTERIN ÎN PREZENTAȚIE CEFALICĂ A FĂTULUI

Scop: extragerea chirurgicală a fătului.

Material necesar:

1. Apă, săpun, prosop curat,
2. Halat steril, mănuși sterile de unică folosință, mască sterilă,
3. Set de câmpuri sterile,
4. Vas cu soluție dezinfectantă ,
5. Tampoane de bumbac/tifon sterile,
6. Set de instrumente pentru operație cezariană:
   - Foarfecă Mayo cu ramuri drepte, 17 cm (Nr 1),
   - Foarfecă Mayo cu ramuri curbe, 17 cm (Nr 1),
   - Portac Mayo-Hegar (Nr 2),
   - Mâner pentru bisturiu (Nr 1) ,
   - Lamă de bisturiu (Nr 2),
   - Depărtător Farabeuf (Nr 2),
   - Depărtător Doyen (Nr 1),
   - Depărtător Kelly (Nr 1),
   - Pensă anatomică fără dinți (Nr 2),
   - Pensă anatomică cu dinți (Nr 2),
   - Pensă Kocher dreaptă (Nr 2),
   - Pensă Pean sau Kelly fără dinți, dreaptă (Nr 6),
   - Pensă Pean sau Kelly fără dinți, curbă (Nr 6),
   - Pensă de fixat câmpurile sterile Backhaus (Nr 4),
   - Pensă Miculicz (Nr 4),
   - Pense autostatice Forester (Nr 4),
   - Pensă tisulară Allis (Nr 6).
7. Aspirator,
8. Material se sutură lent resorbabil: vicril nr 0, 3-0, catgut cromat nr 0, nr 1-0 sau 2-0,
9. Seringi cu ace (5,0 ml),
10. Vas/tăviță pentru placentă,
11. Set pentru pensarea și secționarea cordonului ombilical.

Echipament: manechin ginecologic de fidelitate joasă (task trainer), manechin simulator computerizat S575 NOELLE®.

Reguli şi tehnica care trebuie respectate de medic în timpul efectuării operației cezariene în segmentul inferior uterin:

1. Consiliați pacienta, explicați tehnica operației și complicațiile posibile. Obțineți acordul pacientei pentru efectuarea operației.
2. Poziționați pacienta în decubit dorsal după efectuarea anesteziei epidurale/spinale.
3. Asigurați un acces intravenos și inițiați infuzia cu soluție Ringer lactat sau ser fiziologic 500,0 ml.
4. Cateterizați vezica urinară a pacientei cu cateter permanent Foley.
5. Spălaţi-vă mâinile cu apă şi săpun timp de 3-5 minute şi ştergeţi-le cu un prosop steril. Dezinfectați mâinile cu soluție antiseptică.

6. Îmbrăcați halat steril, mască sterilă, mănuși sterile de unică folosință.
7. Pregătiți echipamentul, instrumentarul și materialele necesare. Aranjați instrumentele și materialele necesare pe masa chirurgicală sterilă sau într-un container steril.
8. Asigurați-vă că un asistent este spălat ți îmbrăcat pentru operație.
9. Prelucrați locul inciziei și câmpul chirurgical cu soluție antiseptică de 3 ori.
10. Aplicați câmpurile sterile, lăsând zona inciziei neacoperită.
11. Poziționați-vă în dreapta pacientei și cereți asistentului să se poziționeze din partea opusă.
12. Efectuați printr-o singură mișcare cu lama bisturiului incizia transversală și curbilinie a pielii, la aproximativ 2-3 cm deasupra simfizei pubiene (Incizie Pfannenstiel). Incizia trebuie să fie de dimensiuni suficiente pentru un acces adecvat, aproximativ 12 cm lungime, cu extremitățile laterale orientate în sus, spre spinele iliace antero-superioare (fig. 61).

Figura 61. Incizia Pfannenstiel a peretelui abdominal anterior.
http://www.atlasofpelvicsurgery.com

13. Efectuați o incizie a țesutului adipos subcutanat în mijlocul plăgii, până la fascia subiacentă.
14. Îndepărtați stratul de grăsime, împingându-l cu ajutorul degetelor ambelor mâini în direcții opuse, până la expunerea fasciei subiacente pe o lungime adecvată.
15. Clampați vasele sanguine care sângerează semnificativ și suturați-le cu catgut 0 sau cauterizați-le.
16. Efectuați o incizie de 2-3 cm a fasciei cu ajutorul bisturiului în mijlocul plăgii. Ținând capetele fasciei cu pensa, prelungiți incizia transversal bilateral cu ajutorul foarfecelor Mayo.
17. Separați mușchii drepți abdominali cu degetele sau foarfeca.
18. Evitați pătrunderea degetelor sub mușchii drepți abdominali, pentru a împiedica lezarea vaselor epigastrice.
19. Ridicați și mențineți peritoneul cu 2 pense hemostatice fără dinți, excludeți prin palpare prezența anselor intestinale și incizați peritoneul cu bisturiul sau deschideți-l cu degetele, în apropierea ombilicului. Punctul de intrare prin peritoneu trebuie să fie situat în partea superioară a plăgii, pentru a evita lezarea vezicii urinare.
20. După deschiderea cavității peritoneale, verificați și excludeți prezența aderențelor, apoi extindeți incizia peritoneului orb sau cu foarfeca, pentru a maximaliza expunerea chirurgicală. Aveți grijă să nu lezați vezica urinară.
21. Plasați un depărtător vezical (Doyen sau Kelly) la nivelul osului pubian.

22. Identificați și incizați cu foarfeca plica vezico-uterină la nivelul segmentului uterin inferior. Plasați foarfeca între uter și seroasa liberă și secționați plica în direcție transversală pe o lungime de 3 cm bilateral.
23. Repoziționați depărtătorul vezical și deplasați vezica urinară în jos.
24. Cu bisturiul, efectuați o incizie transversală a segmentului inferior uterin pe o lungime de 3 cm, care să permită introducerea a 2 degete. Incizia trebuie să fie efectuată la 2-3 cm mai jos de marginea superioară a vezico-uterine (fig. 62).

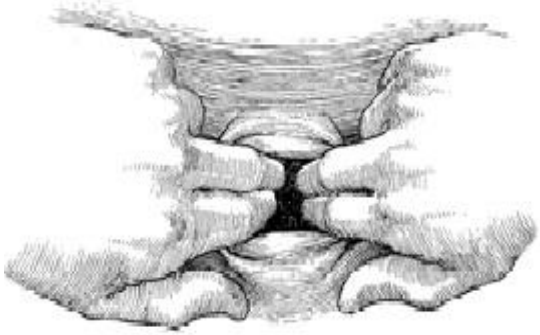

Figura 62. Introducerea degetelor în cavitatea uterină. *http://www.atlasofpelvicsurgery.com/*

25. Introduceți degetele în cavitatea uterină și extindeți într-o manieră oarbă incizia miometrială în direcție latero-superioară SAU incizați curbilinear segmentul inferior uterin cu foarfeca (fig.63).

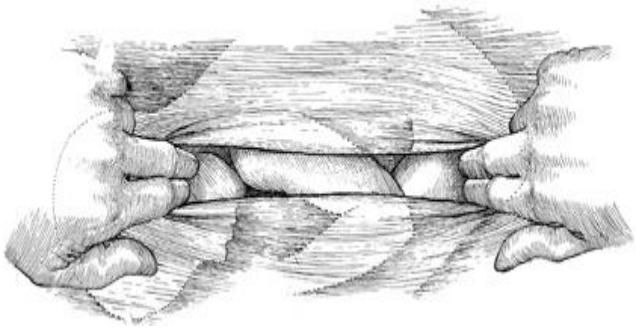

Figura 63. Extinderea inciziei uterine. *http://www.atlasofpelvicsurgery.com/*

26. Dacă membranele sunt intacte, rupeți-le. Cereți asistentului să aspire lichidul amniotic.
27. Introduceți mâna dominantă în cavitatea uterină între uter și capul fătului, prindeți, flectați și împingeți capul fătului spre incizia uterină.
28. Extrageți depărtătorul vezical Doyen.
29. Extrageți capul fătului prin incizia uterină, aplicând o presiune pe fundul uterului (fig.64).

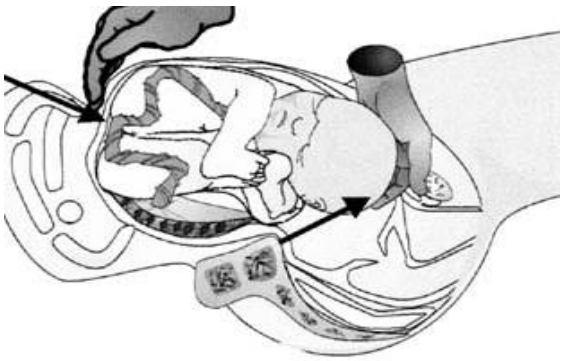

Figura 64. Extragerea capului fătului. *http://www.glowm.com/*

30. Extrageți umerii și trunchiul fătului.
31. Clampați și secționați cordonul ombilical.
32. Transmiteți nou-născutul moașei sau pediatrului.
33. Dacă tonusul uterin este inadecvat, administrați sol oxitocini 5UI intravenos/intramuscular.
34. Extrageți placenta prin tracțiune ușoară de cordonul ombilical asociată cu masaj uterin.
35. Examinați placenta și verificați integritatea acesteia.
36. Verificați cavitatea uterină, extrageți eventualele fragmente de membrane cu o pensă, aspirați cheagurile de sânge.
37. Prindeți unghiurile inciziei uterine cu pense autostatice fenestrate Forester. Asigurați-vă că marginea inferioară a inciziei este prinsă și fixată fără vezica urinară.
38. Restabiliți peretele uterin începând cu unghiul inciziei, prin sutură continuă într-un singur strat sau în două straturi, cu catgut cromat Nr 2 sau Vicril Nr 0 și ac rotund (fig. 65).

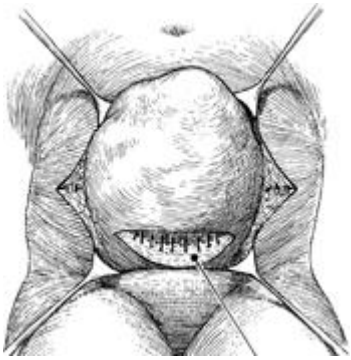

Figura 65. Restabilirea peretelui uterin. *http://www.atlasofpelvicsurgery.com/*

39. Pentru a obține hemostază optimă, includeți toate straturile miometrului incizat în sutură, evitând excesul de deciduă sau seroasă.
40. Suturați plica vezico-uterină cu fir de sutură resorbabil Nr 3-0 (fig. 66).

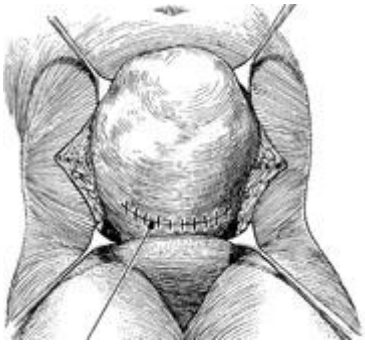

Figura 66. Suturarea plicii vezico-uterine. *http://www.atlasofpelvicsurgery.com/*

41. Verificați hemostaza. În caz de sângerare din locul inciziei, aplicați fire separate în opt (8) pentru hemostază.
42. Verificați vezica urinară și excludeți lezarea acesteia.
43. Suturați peritoneul parietal cu fir continuu absorbabil Nr 3-0.
44. Apropiați mușchii drepți abdominali pe linia mediană.
45. Suturați fascia cu fir continuu de Vicril Nr 0 sau Catgut cromat Nr 2-0. Folosiți o pensă cu dinți pentru a ține marginile fasciei și ac triungiular.
46. Dacă este necesar, apropiați țesutul adipos subcutanat cu fire separate de catgut, cu ac rotund
47. Suturați pielea cu fire separate de nylon/mătase Nr 3-0, la o distanță de 2 cm unul de altul SAU fir continuu intradermic cu Vicril 3-0 (fig. 67).

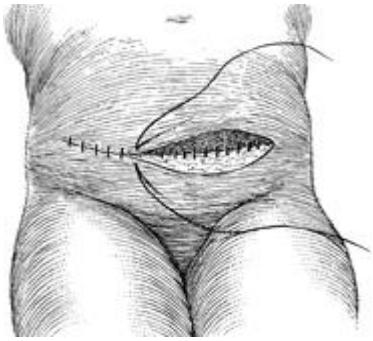

Figura 67. Suturarea pielii. *http://www.atlasofpelvicsurgery.com/*

48. Verificați hemostaza, prelucrați plaga cu soluție antiseptică, aplicați un pansament steril.
49. Îndepărtați cheagurile de sânge din vagin, folosind un instrument cu tampon de bumbac steril.
50. Detașați lama bisturiului de mâner, aruncați lamele și acele în containerul sanitar special pentru obiecte ascuțite folosite.
51. Plasați instrumentele într-un vas cu soluție cloramină 0,5% pentru decontaminare.
52. Aruncați halatul, masca, mănușile în cutia pentru materiale sanitare folosite.
53. Spălaţi-vă mâinile cu apă şi săpun şi ştergeţi-vă cu un prosop curat.

	FIȘA DE EVALUARE: **OPERAȚIA CEZARIANĂ ÎN SEGMENTUL INFERIOR UTERIN ÎN PREZENTAȚIE CEFALICĂ A FĂTULUI**	**Efectuat corect 1p**	**Neefectuat/ incorect 0 p**
1.	A consiliat pacienta, a explicat pacientei etapele și tehnica operației și complicațiile posibile. A obținut acordul pacientei.		
2.	A poziționat pacienta în decubit dorsal după efectuarea anesteziei epidurale/spinale.		
3.	A asigurat un acces intravenos și infuzia cu soluție Ringer lactat sau ser fiziologic 500,0 ml.		
4.	A cateterizat vezica urinară a pacientei cu cateter Foley.		
5.	A spălat mâinile cu apă și săpun timp de 3-5 minute utilizând tehnica corectă, a dezinfectat mâinile cu soluție antiseptică.		
6.	A îmbrăcat halat steril, mască sterilă, mănuși sterile de unică folosință.		
7.	A pregătit echipamentul, instrumentarul și materialele necesare. A aranjat instrumentele și materialele necesare pe masa chirurgicală sterilă sau într-un container steril.		
8.	S-a asigurat că un asistent este spălat ți îmbrăcat pentru operație.		
9.	A prelucrat corect câmpul chirurgical cu soluție antiseptică de 3 ori.		
10.	A plasat corect câmpurile sterile, lăsând zona inciziei neacoperită.		
11.	S-a poziționat în dreapta pacientei și a cerut asistentului să se poziționeze din partea opusă.		
12.	A efectuat corect incizia transversală și curbilinie a pielii, la aproximativ 2-3 cm deasupra simfizei pubiene (Incizie Pfannenstiel).		
13.	A incizat și îndepărtat corect stratul de grăsime, împingându-l cu ajutorul degetelor ambelor mâini în direcții opuse, până la expunerea fasciei subiacente pe o lungime adecvată.		
14.	A incizat corect fascia subiacentă.		
15.	A separat mușchii drepți abdominali cu degetele sau foarfeca.		
16.	A evitat pătrunderea degetelor sub mușchii drepți abdominali, pentru a împiedica lezarea vaselor epigastrice.		
17.	A deschis corect peritoneul.		
18.	A plasat un depărtător vezical (Doyen sau Kelly) la nivelul osului pubian.		
19.	A identificat și a incizat corect plica vezico-uterină la nivelul segmentului uterin inferior.		
20.	A repoziționat depărtătorul vezical și a deplasat vezica urinară în jos.		
21.	A efectuat și a extins corect incizia transversală a segmentului inferior uterin.		
22.	a introdus corect dominantă în cavitatea uterină între uter și capul fătului, a prins, a flectat și a împins capul fătului spre incizia uterină.		
23.	A extras depărtătorul vezical Doyen.		
24.	A extras capul fătului prin incizia uterină, aplicând o presiune pe fundul uterului.		

25.	A clampat și a secționat cordonul ombilical.		
26.	A administrat sol. oxitocină 5UI intravenos/intramuscular.		
27.	A extras placenta prin tracțiune ușoară de cordonul ombilical asociată cu masaj uterin.		
28.	A examinat placenta și a verificat integritatea acesteia.		
29.	A verificat cavitatea uterină, a extras eventualele fragmente de membrane cu o pensă, a aspirat cheagurile de sânge.		
30.	A restabilit corect peretele uterin începând cu unghiul inciziei, prin sutură continuă într-un singur strat sau în două straturi, cu catgut cromat Nr 2 sau Vicril Nr 0 și ac rotund.		
31.	A suturat corect plica vezico-uterină cu fir de sutură resorbabil.		
32.	A verificat hemostaza.		
33.	A verificat vezica urinară și a exclus lezarea acesteia.		
34.	A suturat corect peritoneul parietal cu fir continuu absorbabil.		
35.	A apropiat mușchii drepți abdominali pe linia mediană.		
36.	A suturat corect fascia.		
37.	A suturat țesutul adipos subcutanat cu fire separate de catgut, cu ac rotund.		
38.	A suturat corect pielea .		
39.	A verificat hemostaza, a prelucrat plaga cu soluție antiseptică, a aplicat pansament steril.		
40.	A îndepărtat cheagurile de sânge din vagin, folosind un instrument cu tampon de bumbac steril.		
41.	A detașat lama bisturiului de mâner, a aruncat lamele și acele în containerul sanitar special pentru obiecte ascuțite folosite.		
42.	A plasat instrumentele într-un vas cu soluție cloramină 0,5% pentru decontaminare.		
43.	A aruncat halatul, masca, mănușile în cutia pentru materiale sanitare folosite.		
44.	A spălat mâinile cu apă și săpun și le-a șters cu un prosop curat.		

Scor total, puncte	
Scor total, %	
Nota	
Data	

Student/rezident _____ **Grupa** _____

Profesor 1 _____ **Semnătura** _____

Profesor 2 _____ **Semnătura**_____

VENTILAȚIA ARTIFICIALĂ PRIN MASCĂ CU BALONUL AMBU

Scop: insuflarea manuală a plămânilor și asistarea respirației.

Material și echipament necesar:

1. Apă, săpun, prosop curat,
2. Mănuși de unică folosință,
3. Mască de cauciuc sau material plastic la care se unește balonul AMBU,
4. Balon autoextensibil din cauciuc AMBU cu valvă autoocluzivă,
5. Pipă Gudel (Nr 2,3,4,5).

Echipament: manechin simulator computerizat S575 NOELLE®, manechin simulator computerizat S555.100 NOELLE®, Geri Manekin.

Reguli şi tehnica care trebuie respectate în timpul efectuării ventilației cu balonul Ambu:

1. Spălaţi-vă mâinile cu apă şi săpun şi ştergeţi-le cu un prosop curat.
2. Îmbrăcați mănuși de unică folosință.
3. Verificați balonul autoextensibil (integritatea valvei, expansibilitatea balonului).
4. Poziționați pacienta în decubit dorsal.
5. Îndepărtați secrețiile din orofaringe, eventuali corpi străini, îndepărtați protezele dentare mobile Introduceți o sondă faringiană pentru susținerea limbii (pipă Guedel).
6. Aplicați etanș masca pe gura pacientei și mențineți masca cu ajutorul degetelor mâinii stângi. Plasați extremitatea îngustă a măștii pe rădăcina nasului, iar extremitatea largă a măștii pe șanțul supramentonier.
7. Fixați masca pe fața pacientei cu policele și indexul mâinii stângi, realizând o presiune uniformă pe toată circumferința acesteia.
8. Plasați celelalte degete sub menton și împingeți mandibula în sus spre mască pentru realizarea etanșietății măștii.
9. În același timp, cu mâna dreaptă situată pe sinciput, realizați hiperextensia capului
10. Comprimați ritmic balonul AMBU cu mâna dreaptă, cu o frecvență de 12-15 insuflări pe minut, menținând etanșietatea măștii cu degetele mâinii stângi (fig. 68).
11. Asigurați o perioadă de relaxare de 1,5-2 ori mai lungă decât perioada de insuflare pentru a evita pierderile de aer între mască și fața pacientei.
12. Verificați eficacitatea ventilației prin supravegherea excursiunilor cutiei toracice.
13. Aplicați o presiune continuă pe inelul cricoid în timpul ventilării cu presiune pozitivă la orice femeie gravidă inconștientă, pentru a obtura esofagul și a evita aspirația.
14. Aruncați mănușile în cutia pentru materiale sanitare folosite.
15. Spălaţi-vă mâinile cu apă şi săpun şi ştergeţi-vă cu un prosop curat.

Figura 68. Ventilația prin mască cu balonul AMBU. *http://www.reannecy.org/*

	FIȘA DE EVALUARE: VENTILAȚIA ARTIFICIALĂ PRIN MASCĂ CU BALONUL AMBU	**Efectuat corect 1p**	**Neefectuat/ incorect 0 p**
1.	A spălat mâinile cu apă şi săpun şi șters cu un prosop curat.		
2.	A îmbrăcat mănuși de unică folosință.		
3.	A verificat balonul autoextensibil (integritatea valvei, expansibilitatea balonului).		
4.	A poziționat pacienta în decubit dorsal.		
5.	A îndepărtat secrețiile din orofaringe, eventuali corpi străini, îndepărtați protezele dentare mobile.		
6.	A introdus o sondă faringiană pentru susținerea limbii (pipă Guedel).		
7.	A aplicat corect și etanș masca pe gura pacientei.		
8.	În același timp, cu mâna dreaptă situată pe sinciput, a realizat hiperextensia capului.		
9.	A comprimat ritmic balonul AMBU cu mâna dreaptă, cu o frecvență de 12-15 insuflări pe minut, menținând etanșeitatea măștii cu degetele mâinii stângi.		
10.	A asigurat o perioadă de relaxare de 1,5-2 ori mai lungă decât cea de insuflare pentru a evita pierdea de aer între mască și față.		
11.	A verificat eficacitatea ventilației prin supravegherea excursiunilor cutiei toracice în inspir și expir.		
12.	A aplicat o presiune continuă pe inelul cricoid în timpul ventilării cu presiune pozitivă la gravida inconștientă, pentru a obtura esofagul și a evita aspirația.		
13.	A aruncat mănușile în cutia pentru material sanitare folosite.		
14.	A spălat mâinile cu apă şi săpun şi le-a șters cu un prosop curat.		

Scor total, puncte	
Scor total, %	
Nota	
Data	

Student/rezident _____ **Grupa** _____

Profesor 1 _____ **Semnătura** _____

Profesor 2 _____ **Semnătura**_____

COMPRESIUNILE TORACICE (CARDIACE EXTERNE) LA PACIENTELE OBSTETRICALE

Scop: oxigenarea cerebrală şi cardiac

Material şi echipament necesar:

1. Apă, săpun, prosop curat,
2. Mănuși de unică folosință,
3. Ochelari de protecţie,
4. Şorţ/halat.

Echipament: manechin simulator computerizat S575 NOELLE®, manechin simulator computerizat S555.100 NOELLE®.

Reguli şi tehnica ce vor fi respectate pentru efectuarea compresiunilor toracice:

1. Solicitați ajutor, inclusiv un obstetrician experimentat, un anesteziolog și un neonatolog şi cereţi troliul/trusa de urgenţe (după caz).
2. Verificaţi securitatea şi siguranţa mediului. Asiguraţi protecţia personală şi a pacientului
3. Îmbrăcați mănuși de unică folosință, şorţ/halat, ochelari de protecţie.
4. Apropiaţi-vă de extremitatea cefalică a pacientei.
5. Apreciaţi starea generală a pacientei, confirmați stopul cardiac/cardiorespirator.
6. Plasați gravida pe un plan dur, inițiați suportul vital bazal, asigurați compresiuni toracice calitative, cu întrerupere minimă.
7. Maximal coborâţi nivelul patului, brancardei, mesei de naştere, mesei de operaţii pe care se află pacienta. După caz, consideraţi poziţionarea pe podea a pacientei.
8. Plasați gravida în decubit dorsal, poziționați-vă în stânga gravidei și deplasați manual uterul spre stânga pentru a minimaliza compresiunea pe vena cavă SAU plasați gravida în decubit lateral stâng la sub un unghi de 15-30° față de orizontală, utilizând genunchii resuscitatorului sau un suport dur înclinat (fig. 69,70).
9. Dezgoliţi toracele.
10. Poziţionaţi-vă din partea laterală a toracelui. Plasaţi picioarele la nivelul umerilor pentru a asigura stabilitatea poziţiei Dvs. pe durata resuscitării.
11. Determinaţi locul de aplicare a compresiilor toracice – puțin superior mijlocului sternului. Această poziție este necesară din cauza ridicării diafragmului și din cauza conținutului abdominal cauzat de uterul gravid.
12. Plasați podul palmei perpendicular pe torace (ușor deasupra mijlocului sternului).
13. Plasați a doua mână peste prima, astfel încât degetele ambelor mânii să se încheie în lacăt
14. Utilizaţi greutatea corpului pentru a efectua compresiunile toracice, poziționați-vă deasupra toracelui pacientei.
15. În timpul efectuării compresiunilor toracice, păstraţi braţele drepte (evitați mişcările de flexiune în articulaţiile cotului).
16. Efectuați compresiunile toracice cu o forţă suficientă, încât să asigure deplasarea sternului dorsal cu 5-6 cm.
17. Efectuați compresiunile toracice cu o frecvență de 100-120/minut.
18. Asigurați revenirea completă a cutiei toracice în poziţia de repaus, după fiecare compresiune cardiacă externă.

19. Dacă la resuscitare participă mai mult de o persoană, resuscitatorul va fi înlocuit peste fiecare 2 minute (după caz mai devreme), pentru a asigura îndeplinirea eficientă a compresiilor toracice.
20. Schimbarea resuscitatorului se va face în faza expirației, pentru a evita pauzele prea lungi în timpul resuscitării cardio-pulmonare.
21. Planificați efectuarea operației cezariene la 4 minute de la diagnosticarea stopului cardiac, cu extragerea fătului la 5 minute de la debutul resuscitării.
22. Aruncați mănușile în cutia pentru materiale sanitare folosite.
23. Spălaţi-vă mâinile cu apă şi săpun şi ştergeţi-vă cu un prosop curat.

Figura 69. Poziționarea gravidei pentru resuscitare **Figura 70.** Deplasarea laterală a uterului

http://circ.ahajournals.org/

	FIȘA DE EVALUARE: COMPRESIUNI TORACICE (CARDIACE EXTERNE) LA PACIENTELE OBSTETRICALE	Efectuat corect 1p	Neefectuat/ incorect 0 p
1.	A solicitat ajutor, inclusiv un obstetrician experimentat, un anesteziolog și un neonatolog și a cerut troliul/trusa de urgențe.		
2.	A verificat securitatea şi siguranţa mediului. A asigurat protecţia personală şi a pacientei.		
3.	S-a apropiat de extremitatea cefalică a pacientei.		
4.	A apreciat corect starea generală a pacientei, a confirmat stopul cardiac/cardiorespirator.		
5.	A plasat gravida pe un plan dur și a inițiat suportul vital bazal.		
6.	A coborât maximal nivelul patului, brancardei, mesei de naştere, mesei de operaţii pe care se află pacienta.		
7.	A plasat corect gravida: în decubit dorsal și a deplasat manual uterul spre stânga pentru a minimaliza compresiunea pe vena cavă SAU a plasat gravida în decubit lateral stâng la sub un unghi de 15-30° față de orizontală, utilizând genunchii sau un suport dur înclinat.		
8.	A dezgolit toracele pacientei.		
9.	S-a poziționat din partea laterală a toracelui.		
10.	A poziționat corect picioarele la nivelul umerilor pentru a asigura stabilitatea poziţiei pe durata resuscitării.		
11.	A determinat corect locul de aplicare a compresiilor toracice – puțin superior mijlocului sternului.		
12.	A plasat corect palmele mâinilor pe toracele pacientei, cu degetele încheiate în lacăt.		
13.	A utilizat greutatea corpului pentru a efectua compresiunile toracice.		
14.	În timpul efectuării compresiunilor toracice, a păstrat braţele drepte.		
15.	A efectuat compresiunile toracice cu o forţă suficientă, încât să asigure deplasarea sternului dorsal cu 5-6 cm.		
16.	A efectuat compresiunile toracice cu o frecvență de 100-120/minut.		
17.	A asigurat revenirea completă a cutiei toracice în poziţia de repaus, după fiecare compresiune cardiacă externă.		
18.	A asigurat compresiuni toracice calitative, cu întrerupere minimă		
19.	A asigurat schimbarea resuscitatorului peste fiecare 2 minute, în faza expirației.		
20.	A planificat efectuarea operației cezariene la 4 minute de la diagnosticarea stopului cardiac, cu extragerea fătului la 5 minute de la debutul resuscitării.		
21.	A aruncat mănușile în cutia pentru materiale sanitare folosite.		
22.	A spălat mâinile cu apă și săpun și le-a șters cu un prosop curat.		

Scor total, puncte	
Scor total, %	
Nota	
Data	

Student/rezident _____ **Grupa** _____

Profesor 1 _____ **Semnătura** _____

Profesor 2 _____ **Semnătura**_____

BLOCUL EPIDURAL ÎN TRAVALIU

Scop: obținerea analgeziei sau anesteziei epidurale în timpul travaliului.

Material și echipament necesar:
1. Apă, săpun, prosop curat,
2. Vas cu soluție dezinfectantă pentru prelucrarea mâinilor,
3. Troliul de urgențe,
4. Meșe de tifon,
5. Substanță pentru dezinfectarea câmpului intervenției,
6. Halat steril, mască, bonetă,
7. Mănuși sterile de unică folosință,
8. Câmpuri sterile,
9. Monitor de semne vitale,
10. Masă pentru consumabile,
11. Cuvă/tăviță renală,
12. Ladă pentru deșeuri menajere,
13. Recipient pentru obiecte tăietoare/înțepătoare,
14. Seringă 10 ml,
15. Anestezic local,
16. Set pentru bloc epidural.

Echipament: manechin simulator computerizat S575 NOELLE®.

Reguli şi tehnica care trebuie respectate de medic în timpul efectuării blocului epidural:
1. Salutați pacienta și prezentați-vă.
2. Verificați identitatea pacientei (preferabil 2 metode: confirmarea verbală, verificarea brățarei, dosarului medical).
3. Explicați pacientei/aparținătorului conținutul și scopul procedurii, indicațiile, posibilele complicații.
4. Evaluați prezența reacțiilor alergice la latex, emplastru, iod, coagulopatiilor.
5. Obțineți acordul/consimțământul informat.
6. Monitorizați pacienta: EKG, tensiunea arterială, frecvența cardiacă, pulsoximetria, frecvența respiratorie, monitorizați bătăile cordului fetal.
7. Administraţi oxigenoterapie.
8. Asigurați un abord venos periferic. Efectuați repleția volemică în doză de 10 ml/kg.
9. Poziţionaţi pacienta în decubit lateral stâng sau în poziție șezândă.
10. Evaluați reperele anatomice: cristele iliace, linia imaginară ce unește ambele criste (Tuffier), starea tegumentelor.
11. Pregătiți echipamentele, consumabilele, medicația necesară.
12. Îmbrăcați bonetă și ochelari de protecție.
13. Spălaţi-vă mâinile cu apă şi săpun, prelucrați mâinile cu soluție antiseptică.
14. Îmbrăcați halat și mănuși sterile păstrând sterilitatea acestora.
15. Prelucrați câmpul procedurii conform protocolului instituțional.
16. Izolați, păstrând sterilitatea, regiunea lombară prin câmpuri sterile.
17. Determinați linia Tuffier (nivelul L4, sau L3-L4).
18. Efectuați puncția la unul din nivele L2-L3, L3-L4, L4-L5.

19. Efectuați anestezia locala a țesutului tegumentar și subcutanat (lidocaină, mepivacaină) la nivelul locului de puncție. Obțineți „coajă de lămâie”.
20. Utilizați acul Tuohy, care va fi inserat pe linie mediană, cu bizoul orientat cefalic, cu o angulare de 15° în plan cefalic.
21. Atașați o seringă 5-10 ml cu ser fiziologic.
22. Avansați încet acul, exercitând presiune continuă pe pistonul seringii, până la pierderea rezistenței.
23. Pierderea rezistenței semnalează identificarea spațiului epidural.
24. Deconectați seringa de la ac.
25. Introduceți cateterul epidural, prin ac, avansând cu 3-5 cm în spațiul epidural.
26. Înlăturați acul Tuohy.
27. Conectați la cateter filtrul antibacterian.
28. Efectuați aspirarea pe cateter, pentru a exclude hemoragia, penetrarea spațiului spinal
29. Dacă testul de aspirare este negativ, administrați doza-test de anestezic local (60 mg Lidocaină, 7,5 mg Bupivacaină).
30. Dacă după test doză, în decurs de 3-5 minute nu se dezvoltă un bloc nervos solid cateterul este instalat corect. În caz contrat considerați retragerea/repoziționarea/reinstalarea cateterului.
31. Aplicați pansament aseptic.
32. Fixați cateterul.
33. Administrați anestezicul local.
34. Alegerea dozei,tipului, baricității anestezicului local se va decide în fiecare caz în parte, funcție de tipul și durata presupusă a intervenției chirurgicale, scopul urmărit analgezie/anestezie, vârsta, greutatea, înălțimea, comorbiditățiile pacientei.
35. Aruncați mănușile și echipamentul de protecție în cutia pentru materiale sanitare folosite.
36. Spălaţi-vă mâinile cu apă şi săpun şi ştergeţi-vă cu un prosop curat.
37. Păstraţi sterilitatea până la finisarea manoperei.
38. Monitorizați schimbarea parametrilor fiziologici ai pacientei și a fătului.

	FIȘA DE EVALUARE: BLOCUL EPIDURAL ÎN TRAVALIU	Efectuat corect 1p	Neefectuat/ incorect 0 p
1.	A salutat pacienta și s-a prezentat.		
2.	A verificat identitatea pacientei.		
3.	A explicat pacientei/aparţinătorului conţinutul şi scopul procedurii, indicațiile, posibilele complicații.		
4.	A evaluat prezența reacțiilor alergice, coagulopatiilor.		
5.	A obținut acordul/consimțământul informat al pacientei.		
6.	A monitorizat corect pacienta.		
	A asigurat abord venos periferic, efectuat repleția volemică.		
7.	A poziţionat corect pacienta în decubit lateral stâng, sau șezândă.		
8.	A evaluat corect reperele anatomice și tegumentele.		
9.	A pregătit echipamentele, consumabilele, medicația necesară.		
10.	A îmbrăcat bonetă și ochelari de protecție.		
11.	A spălat mâinile cu apă şi săpun, prelucrat mâinile cu antiseptic.		
12.	A îmbrăcat halat și mănuși sterile păstrând sterilitatea acestora.		
13.	A prelucrat câmpul procedurii conform protocolului instituțional.		
14.	A izolat, păstrând sterilitatea, zona puncției cu câmpuri sterile.		
15.	A determinat linia Tuffier (nivelul L4, sau L3-L4).		
17.	A efectuat puncția corect la unul din niveluri.		
18.	A efectuat anestezia locală a țesutului tegumentar și subcutanat.		
19.	A inserat acul Tuohy pe linie mediană, cu angulare 15° plan cefalic.		
20.	A atașat o seringă 5-10 ml sef fiziologic.		
21.	A avansat încet acul, exercitând presiune continuă pe pistonul seringii, până la pierderea rezistenței.		
22.	A deconectat seringa de la ac.		
23.	A introdus cateterul prin acul Tuohy, avansând cu 3-5cm în spațiul epidural.		
24.	A înlăturat acul Tuohy.		
25.	A conectat la cateter filtrul antibacterian.		
26.	A aspirat prin cateter.		
27.	A aplicat pansament aseptic.		
28.	A administrat anestezic local.		
29.	A aruncat mănușile și echipamentul de protecție.		
30.	A spălat mâinile cu apă şi săpun şi le-a șters cu un prosop curat.		
31.	A păstrat sterilitatea până la finisarea manoperei.		
32.	A monitorizat pacienta și fătul.		

Scor total, puncte	
Scor total, %	
Nota	
Data	

Student/rezident _____ **Grupa** _____

Profesor 1 _____ **Semnătura** _____

Profesor 2 _____ **Semnătura**_____

BLOCUL SPINAL ÎN TRAVALIU

Scop: obținerea analgeziei în naștere.

Material și echipament necesar:

1. Apă, săpun, prosop curat,
2. Vas cu soluție dezinfectantă pentru prelucrarea mâinilor,
3. Troliul de urgențe,
4. Meșe de tifon sterile,
5. Substanță pentru dezinfectarea câmpului intervenției,
6. Halat steril, mască, bonetă,
7. Mănuși sterile de unică folosință,
8. Câmpuri sterile,
9. Monitor de semne vitale,
10. Masă pentru consumabile,
11. Cuvă/tăviță renală,
12. Ladă pentru deșeuri menajere,
13. Recipient pentru obiecte tăietoare/înțepătoare,
14. Seringă 10 ml,
15. Anestezic local,
16. Set pentru anestezie spinală.

Echipament: manechin simulator computerizat S575 NOELLE®.

Reguli şi tehnica care trebuie respectate de medic în timpul efectuării blocului spinal:

1. Salutați pacienta și prezentați-vă.
2. Verificați identitatea pacientei (preferabil 2 metode: confirmarea verbală, verificarea brățarei, dosarului medical).
3. Explicați pacientei/aparținătorului conținutul și scopul procedurii, indicațiile, posibilele complicații.
4. Evaluați prezența reacțiilor alergice la latex, emplastru, iod, coagulopatiilor.
5. Obțineți acordul/consimțământul informat.
6. Monitorizați pacienta: EKG, tensiunea arterială, frecvența cardiacă, pulsoximetria, frecvența respiratorie, monitorizați bătăile cordului fetal.
7. Administraţi oxigenoterapie.
8. Asigurați un abord venos periferic. Efectuați repleția volemică în doză de 10 ml/kg.
9. Poziţionaţi pacienta în decubit lateral stâng sau în poziție șezândă.
10. Evaluați reperele anatomice: cristele iliace, linia imaginară ce unește ambele criste (Tuffier), starea tegumentelor.
11. Pregătiți echipamentele, consumabilele, medicația necesară.
12. Îmbrăcați bonetă și ochelari de protecție.
13. Spălaţi-vă mâinile cu apă şi săpun, prelucrați mâinile cu soluție antiseptică.
14. Îmbrăcați halat și mănuși sterile păstrând sterilitatea acestora.
15. Prelucrați câmpul procedurii conform protocolului instituțional.
16. Izolați, păstrând sterilitatea, regiunea lombară prin câmpuri sterile.
17. Determinați linia Tuffier (nivelul L4, sau L3-L4).
18. Efectuați puncția la unul din nivele L2-L3, L3-L4, L4-L5.

19. Efectuați anestezia locala a țesutului tegumentar și subcutanat (lidocaină, mepivacaină) la nivelul locului de puncție. Obțineți „coajă de lămâie”.
20. Utilizați după preferință ac spinal 22-29 G, tip Quincke (orificiu distal), pencil-point (orificiu lateral).
21. Acul tip Quincke va fi inserat paralel cu dura mater, pentru a preveni traumatizarea excesivă a ultimei.
22. Introduceți și avansați trocarul pe linie mediană, cu o angulare de 15° în plan cefalic.
23. Ulterior inserați și avansați acul spinal până simți un “click”.
24. Extrageți obturatorul.
25. Verificați poziția acului, Observași fluxul de lichid cefalo-radidian (de obicei LCR apare peste 5-10 sec. În unele cazuri peste 1 min. Daca LCR nu se exteriorizează acul poate fi rotit la 90°).
26. După apariția LCR, administrați cu seringa soluția de anestezic local lent, cu o viteză de 0.5 ml/s.
27. Alegerea dozei,tipului, baricității anestezicului local se va decide în fiecare caz în parte, funcție de tipul și durata presupusă a intervenției chirurgicale, scopul urmărit analgezie/anestezie, vârsta, greutatea, înălțimea, comorbiditățiile pacientei.
28. Extrageți acul și trocarul printr-o mișcare.
29. Aplicați pansament aseptic.
30. Aruncați mănușile și echipamentul de protecție în cutia pentru materiale sanitare folosite.
31. Spălaţi-vă mâinile cu apă şi săpun şi ştergeţi-vă cu un prosop curat.
32. Păstraţi sterilitatea până la finisarea manoperei.
33. Monitorizați schimbarea parametrilor fiziologici ai pacientei și fătului.

	FIȘA DE EVALUARE: BLOCUL SPINAL ĂN TRAVALIU	Efectuat corect 1p	Neefectuat/ incorect 0 p
1.	A salutat pacienta și s-a prezentat.		
2.	A verificat identitatea pacientei.		
3.	A explicat pacientei/aparținătorului conținutul și scopul, indicațiile, posibilele complicații.		
4.	A evaluat prezența reacțiilor alergice, coagulopatiilor.		
5.	A obținut acordul/consimțământul informat al pacientei.		
6.	A monitorizat pacienta.		
	A asigurat un abord venos periferic, efectuat repleția volemică.		
7.	A poziţionat corect pacienta în decubit lateral stâng, sau șezândă.		
8.	A evaluat corect reperele anatomice și tegumentele.		
9.	A pregătit echipamentele, consumabilele, medicația necesară.		
10.	A îmbrăcat bonetă și ochelari de protecție.		
11.	A spălat mâinile cu apă şi săpun, prelucrat mâinile cu soluție antiseptică.		
12.	A îmbrăcat halat și mănuși sterile păstrând sterilitatea acestora.		
13.	A prelucrat câmpul procedurii conform protocolului instituțional.		
14.	A izolat, păstrând sterilitatea, zona puncției cu câmpuri sterile.		
15.	A determinat linia Tuffier (nivelul L4, sau L3-L4).		
16.	A efectuat anestezia locala a țesutului tegumentar și subcutanat.		
17.	A efectuat puncția la unul din niveluri corect.		
18.	A introdus și a avansat trocarul pe linie mediană, cu o angulare de 15° în plan cefalic.		
19.	A inserat și a avansat acul spinal până simțit un “click”.		
20.	A extras obturatorul.		
21.	A obținut flux de LCR.		
22.	A administrat cu seringa soluția de anestezic local lent cu o viteză de 0.5 ml/s.		
23.	A extras acul și trocarul printr-o mișcare.		
24.	A aplicat pansament aseptic.		
25.	A aruncat mănușile și echipamentul de protecția în cutia pentru materiale sanitare folosite.		
26.	A spălat mâinile cu apă şi săpun şi le-a șters cu un prosop curat.		
27.	A păstrat sterilitatea până la finisarea manoperei.		
28.	A monitorizat pacienta și fătul.		

Scor total, puncte	
Scor total, %	
Nota	
Data	

Student/rezident _____ **Grupa** _____

Profesor 1 _____ **Semnătura** _____

Profesor 2 _____ **Semnătura**_____

BIBLIOGRAFIE

1. Adult Advanced Life Support. Resuscitation Council UK Guideline, 2010.
2. Advance Life Support. Course description. https://www.erc.edu/index.php/als_courses/en/highlight=Courses%20ALS/#sres
3. Ayers J., Morley G. Surgical incision for cesarean section. Obstet. Gynecol., 1987, 70, p. 706.
4. Basic emergency obstetric care. A trainer's guide. Department of Health, 2004.
5. Basic Maternal and Newborn Care: Basic Childbirth, Postpartum, and Newborn Care—Course Notebook for Trainers. JHPIEGO, 2004.
6. Baxley E., Gobbo R. Shoulder Dystocia. American Family Physician, 2004, 69 (7), p. 1707-1714.
7. Belîi A. Anestezia în obstetrică şi pediatrie. Reacţiile adverse. Comitetul European pentru Educare în Anestezie. Chişinău:Tipografia Centrală, 2009.
8. Boardman L. Obstetrics and Gynecology Clerkship. University of Central Florida. College of Medicine, 2013, 39 p.
9. Breech presentation and delivery. In: Cunningham F, Hauth J, Leveno K, Gilstrap L, Bloom S, Wenstrom K, editors. Williams obstetrics. 22nd ed. New York: McGraw-Hill Medical Publishing Division, 2005, p. 565- 86.
10. British Columbia Reproductive Care Program. Obstetric Guideline 14: Assisted vaginal birth: the use of forceps or vacuum extractor. Vancouver, Canada: BCRCP, 2001.
11. Buhimsch C., Buhimschi I., Malinow A., Weiner, C. Use of McRoberts' position during delivery and increase in pushing efficiency. Lancet, 2001, 358, p. 470-471.
12. Bujold E., Bujold C., Hamilton E., et al. The impact of a single-layer or doublelayer closure on uterine rupture. Am. J. Obstet. Gynecol., 2002, 186, p. 1326.
13. Caesarean section surgical techniques: a randomised factorial trial (CAESAR)*. B JOG., 2010, 117, p. 1366–1376.
14. Care in normal birth: A practical guide. Report of a technical working group. WHO, 1997.
15. Carlson K. Nasogastric tube insertion, care, and removal. In D. J. Lynn-McHale, D. G. Weigand, et al. (Eds), ACCN procedure manual for critical care 2005 (5th ed.), (pp. 899 – 906). St. Louis: Elsevier Saunders.
16. Carroli G, Belizan J. Episiotomy for vaginal birth (Review). The Cochrane Database of Systematic Reviews 2008, Issue 2.
17. Chad Brocato, EMT-P. "The LMA Unmasked." 1998. JEMS.
18. Charles A. Forceps delivery and vacuum extraction. Michael Reese Hospital and Medical Center, Chicago, Illinois (Vol 2, Chap 72). https://www.glowm.com/resources/glowm/cd/pages/v2/v2c072.html
19. Clarkson, J. Clinical Guideline for Assessment of Fetal Presentation/ZN/ initial document. July, 2012.
20. Clinical Practice Guidelines: Antenatal Care - Module I. Online ISBN: 978-1-74241-731-8 Publications approval number: D0791. Commonwealth of Australia, 2012.
21. Consensus Guidelines on Antenatal Care: Symphyseal Fundal (S-F) Height Measurement. Accessed 2 May, 2011, from: http://3centres.com.au/guidelines/symphyseal-fundal-height-measurement/
22. Crofts, JF., Bartlett, C., Ellis, D., Fox, R., Draycott, TJ. Documentation of simulated shoulder dystocia: accurate and complete? BJOG, 2008, 115, p. 1303–1308.
23. Cunningham F., Leveno K., Bloom S., Hauth J., Rouse D., Spong C., Eds. Williams Obstetrics 23rd ed., McGraw-Hill Professional, 2009, 1404 p.
24. Dodd, JM., Anderson, ER., Gates, S. Surgical techniques for uterine incision and uterine closure at the time of caesarean section. Cochrane Database Syst Rev., 2008, 3, CD004732.
25. Elizabeth, G., Robert, W., Gobbo, M. Shoulder Dystocia, *Am Fam Physician*. 2004 Apr 1; 69(7):1707-1714.
26. Ellis H. The Foley catheter. J PerioperPract, 2006, 16(4), p. 210-211.
27. El-Orbany M., Connolly L. Rapid sequence induction and intubation: current controversy. Anesth Analg, 2010, 1, 110(5), p. 1318-1325.
28. Emergency Oxygen Use in Adult Patients, British Thoracic Society, October 2008.
29. ERC. European Resuscitation Council Guidelines for Resuscitation. 2010. http://www.cprguidelines.eu/2010

30. European Resuscitation Council. Part 8: Advanced challenges in resuscitation. Section 3: Special challenges in ECC.3F: Cardiac arrest associated with pregnancy. Resuscitation 2009, 46, p. 293-295.
31. Gherman R. Shoulder dystocia: prevention and management. Obstet. Gynecol. Clin. North Am. 2005, 32, p. 297–305.
32. Goh, J., Flynn, M. Examination obstetrics and gynecology. Third edition. Elsevier Australia, 2010, 296 p.
33. Goodwin A., Pearce A. The human wedge: a manoeuvre to relieve aortocaval compression in resuscitation during late pregnancy. Anaesthesia, 1992, 47, p. 433-434.
34. Griffiths, R., Thompson, D., et al. "Insertion and management of nasogastric tubes for adults." http://www.joannabriggs.edu.au/protocols/protnasotube.php?win+NN/. (9 Feb. 2006).
35. Guidelines for Medical Students. Gynecological & obstetric history taking and physical examination. Department of Obstetrics & Gynecology. University of Malta, 2011, 33 p.
36. Hofmeyr GJ, Kulier R. External cephalic version for breech presentation at term. Cochrane Database Syst Rev 2000.
37. Holan, S., Mathiesen, M., Petersen, K. A National Clinical Guideline for Antenatal Care. Short Version- Recommendations, 2005, 38 p.
38. Ionescu D. Noțiuni de Anestezie și Terapie Intensivă, pentru asistenți medicali licențiați și moașe. Cluj Napoca, Casa Cărții de Știință, 2010.
39. Jeffry S. Procedures in Obstetrics and Gynecology. January, 2010.
40. Keith G., Allman Iain H. Wilson. Oxford Handbook of Aneasthesiology. Second edition, Oxford, Oxford University Press, 2009.
41. Kettle C., Hills R., Ismail K. Continuous versus interrupted sutures for repair of episiotomy or second degree tears. The Cochrane Database of Systematic Reviews, 2007, Issue 4.
42. Kettle C., Hills R., Jones P., Darby L., Gray R., Johanson R. Continuous versus interrupted sutures for perineal repair with standard or rapidly absorbed sutures after spontaneous vaginal birth: a randomised controlled trial. Lancet., 2002; 359(9325), p. 2217-2223.
43. Kettle C. The management of perineal trauma. In: Henderson C, Bick D, editors. Perineal care: an international issue. Quay Books, MA Healthcare Ltd, 2005.
44. King Edward Memorial Hospital. (2008). Clinical Guidelines: 1 Antepartum Care – 1.1.4 Subsequent Visits. Accessed 25 September, 2010, from: http://www.kemh.health.wa.gov.au/development/manuals/O&G_guidelines/index.htm
45. Law J., Page M., Wallace I. Perineal trauma and repair audit report to NHS Quality Improvement Scotland. Edinburgh: Centre for Integrated Healthcare Research, 2007.
46. Leah L., Kay D., Edward J., et al. Midwifery Care Measures in the Second Stage of Labor and Reduction of Genital Tract Trauma at Birth: A Randomized Trial. Journal of Midwifery & Women's Health, 2005, 51(5), p. 365-372.
47. Martin J., Kennedy B., Ruth D. Intrapartum management modules. A perinatal education program. 4th edition: p. 449-503.
48. Morris S., Stacey M. Resuscitation in pregnancy BMJ, 2003, Nov 29, 327(7426), p. 1277-1279.
49. Morse K, Williams A, Gardosi J. Fetal growth screening by fundal height measurement. Best Practice &Research Clinical Obstetrics & Gynaecology, 2009, 23 (6), p. 809-818.
50. Murray W. Enkin et al. A guide to effective care in pregnancy and childbirth. Oxford University Press, 3rd Edition, 2000.
51. National Institute for Health and Clinical Excellence (2008). Antenatal care: Routine care for the healthy pregnant woman (with 2010 update). Accessed 2 May, 2011, from: http://guidance.nice.org.uk/CG62
52. Neilson JP. Symphysis-fundal height measurement in pregnancy. Cochrane Database of Systematic Reviews 1998, Issue 2. Art. No.: CD000944. DOI: 10.1002/14651858.CD000944
O'Grady, JP; Pope, CS; Hoffman, DE. Forceps delivery. Best Practice & Research Clinical Obstetrics 2002; 16 (1):1-16.
53. Prendiville W. et al. Active versus expectant management in the third stage of labour. The Cochrane Database of Systematic Reviews, Issue 3, 2000.
54. Royal College of Midwives. Evidence based guidelines for midwifery-led care in labour. London: RCM; 2005.
55. Royal College of Obstetricians and Gynaecologists (RCOG). Operative vaginal delivery. London (UK): RCOG Press, 2005, Guideline no. 26.

56. Royal College of Obstetricians and Gynaecologists, Shoulder Dystocia, Green-top *Royal* College of Obstetricians and Gynaecologists. Green. Top Guideline. No. 42. Shoulder Dystocia. Second Edition. March, 2012.
57. Royal College of Obstetricians and Gynaecologists. Methods and materials used in perineal repair. London:RCOG; 2004. Green-top guidelines No. 23.
58. Royal College of Obstetricians and Gynaecologists. Operative Vaginal Delivery. Green-Top Guideline No 26. 2005..
59. Royal College Of Obstetricians and Gynecologists. Clinical standards: advice on planning the service in obstetrics and gynecology. London: RCOG, 2002.
60. Salih A. The Laryngeal Mask Airway: technical guidelines and use in special situation, The Iraqi Journal of Postgraduate Medical Education, 2006, Vol. 5, No2.
61. Schaal J., Rieethmuller D., Maillet R. Mecanique et Techniques obstetricales, 3eme ed, Montpellier : Sauramps Medical, 2007, 922 p.
62. Schierup L., Schmidt J., Torp Jensen A., Rye B. Pudendal block in vaginal deliveries. Mepivacaine with and without epinephrine. Acta Obstet Gynecol Scand., 1988, 67(3), p. 195-197.
63. Schnider S., Levinson G., Ralston D. Regional anesthesia for labor and delivery. In: Schnider SM, Levinson G, editors. Anesthesia for Obstetrics. 3rd Edition. Baltimore: Williams & Wilkins, 1993, p. 135-153.
64. Society of Obstetricians and Gynaecologists of Canada (SOGC). Guidelines for operative vaginal birth. Clinical practice guideline No 148, J Obstet Gynaecol Can, August 2004, 26, 747-53.
65. Sokol R., Blackwell S. American College of Obstetricians and Gynecologists. ACOG Practice Bulletin: shoulder dystocia. Int J. Gynaecol. Obstet. 2003, 80, p. 87–92.
66. South Australian Perinatal Practice Guidelines. Abdominal, Vaginal and Pelvic Assessment. Department of Health, Government of South Australia, 2012. © All rights reserved. 978-1-74243-165-9.
67. Standard operating procedure manual for obstetric and midwifery sevices. June, 2011.
68. Stephens CT, Kahntroff S, Dutton RP; The success of emergency endotracheal intubation in trauma patients: a 10-year experience at a major adult trauma referral center. Anesth Analg, 2009, 109 (3), p. 866-872.
69. Tegtmeyer, K., Brady, G., Lai, S., et al. Placement of an arterial line. http://content.nejm.org/cgi/video/354/15/e13 (Accessed on April 17, 2007).
70. The Royal Australian and New Zealand College of Obstetricians and Gynaecologists. Instrumental Vaginal Delivery. College Statement C-Obs 16. 2009.
71. The Royal Australian and New Zealand College of Obstetricians and Gynaecologists. Management of Breech Presentation at Term. College Statement. C-Obs 11, march 2013.
72. The Society of Obstetricians and Gynaecolosists of Canada (SOGC) Clinical Practice Guideline: Vaginal Delivery of Breech Presentation. June 2009; No. 226: 557-566. Available at: http://www.sogc.org/guidelines/documents/gui226CPG0906.pdf
73. The Society of Obstetricians and Gynecologists of Canada. SOGC Clinical Practice Guidelines. Number 148. Guidelines for operative vaginal birth. International Journal of Gynecology and Obstetrics. 2004, 88, p. 581-98.
74. Thorpe, J., Anderson, J. Supporting women in labor and birth. In: Pairman, S., Pincombe, J., Thorogood, C., Tracy, S., editors. Midwifery Preparation for Practice. Sydney: Churchill Livingstone; 2006. p. 401-04.
75. Timmermann A. Supraglottic airways in difficult airway management: successes, failures, use and misuse. Anaesthesia, 2011, 66, Suppl 2, p. 45-56.
76. Vaginal Delivery of Breech Presentation. Society of Obstetricians and Gynecologists of Canada, Clinical Practice Guideline, No. 226, June, 2009.