UNIVERSITATEA DE STAT DE MEDICINĂ ȘI FARMACIE
"NICOLAE TESTEMIȚANU" DIN REPUBLICA MOLDOVA

Departamentul Obstetrică și Ginecologie

Metodele de examinare în obstetrică şi ginecologie

Conferențiar universitar, dr. şt. med., **Rodica Catrinici**

EXAMENUL GINECOLOGIC

- Anamneza
- Examinarea
- Investigaţii

Planul examinărilor ginecologice

- **Colectarea anamnezei**
  Durere abdominală/pelviană
  Hemoragie (dereglări ale ciclului menstrual)
  Eliminări şi prurit (leucoree)
  Dereglari functionale: Contracepţie
  Incontenenţă şi prolaps
  Fertilitatea

- **Examenul ginecologic**
  Palpare abdominală
  Examinarea în specule
  Palparea bimanuală a uterului şi anexelor

- **Investigaţii paraclinice suplimentare**

ANAMNEZA

Anterior examinării

✓ **Date personale**

- Numele, vârsta, anul naşterii
- Statutul social
- Ocupaţia partenerului

✓ **Simptomele principale**

- Durata
- Periodicitatea
- Severitatea şi caracterul

Anamneza menstruală

- Vârsta şi caracterul menarhei şi menopauzei
- Regularitatea, durata şi cantitatea menstruaţiei
- Durere sau simptome ale sindromului premenstrual
- Hemoragii intermenstruale sau postcoitale

Anamneza obstetricală

- Numărul de sarcini anterioare
- Numărul de naşteri anterioare
- Numărul avorturilor anterioare
- Numărul naşterilor premature anterioare
- Numărul copiilor vii
- Patologii ale sarcinii, naşterii, perioadei perinatale

LUCENDO ALLIS EGO IPSE ARDEO!

ANAMNEZA GINECOLOGICĂ

Include informaţii despre viaţa sexuală şi reproductivă a pacientei

- rezultatele testelor Pap anterioare
- probleme de fertilitate
- anamneza de infecţii urinare anterioare
- boli sexual transmisibile

ANAMNEZA VIEŢII SEXUALE

- ✓ Frecvenţa raporturilor sexuale
- ✓ Libidoul
- ✓ Dispareunia
- ✓ Boli sexuale transmisibile
- ✓ Vârsta şi sănătatea partenerului

CONTRACEPŢIE

- Metoda
- Satisfacerea de la metoda folosită
- Reacţii adverse

LUCENDO ALLIS EGO IPSE ARDEO!

ANAMNEZA MEDICALĂ ŞI CHIRURGICALĂ

- o sumare a patologiilor suportate în ordine cronologică cu tratamentul prescris, complicaţiile survenite
- alergii
- intervenţii chirugicale, traume, data internării şi externării
- toate preparatele folosite şi metodele alternative (acupunctură)

ANAMNEZA FAMILIALĂ

- Vârsta, starea sănătăţii şi cauza decesului a rudelor de gradul trei
- Boli familiale şi ereditare
- Cancer
- TBC
- Diabet zaharat
- Boli cardiace, HTA
- Boli neurologice sau mentale

LUCENDO ALLIS EGO IPSE ARDEO!

ANAMNEZA SOCIALĂ

Profesia

Condiţiile de lucru

Consumul de alcool, droguri, fumatul

EXAMENUL FIZIC

SEMNE VITALE

- Presiunea sangvină şi pulsul
- Frecvenţa respiraţiei şi temperatura

EXAMINAREA GENERALĂ

- Înălţimea
- Masa
- Tipul constituţional
- Starea de nutriţie
- Gradul de dezvoltare şi repartiţie a ţesutului adipos subcutanat
- Tipul şi gradul de pilozitate (scara Feriman-Golwei: hipertrihoza, hirsutism, virilism)
- Culoarea pielii

EXAMINAREA ABDOMINALĂ

Inspecţia:

- Conturul (plat, scafoid, ori protuberant)
- Mişcări respiratorii
- Proeminarea sau mărirea organelor interne
- Asimetria
- Hernii, cicatrice postoperatorie
- Schimbări semnificative ale pielii (ex., strii, prurit)
- Distribuirea pilozităţii

Palparea

- Sensibilitatea
- Hernii
- Mase abdominale

LUCENDO ALLIS EGO IPSE ARDEO!

EXAMINAREA GLANDEI MAMARE

- Un examen al glandelor mamare complet este recomandat la fiecare 2-3 ani pentru femeile de vârsta 20-40
- Femeile > 40 trebuie să fie examinate în fiecare an
- **Perioada**: faza foliculară, imediat după menstruaţie-când concentraţia hormonală în glanda mamară este minimă

EXAMINAREA GLANDEI MAMARE

Inspecţia

- ✓ Simetria
- ✓ Forma
- ✓ Retracţia pielii
- ✓ Culoarea şi textura pielii
- ✓ Mamelonul şi areola

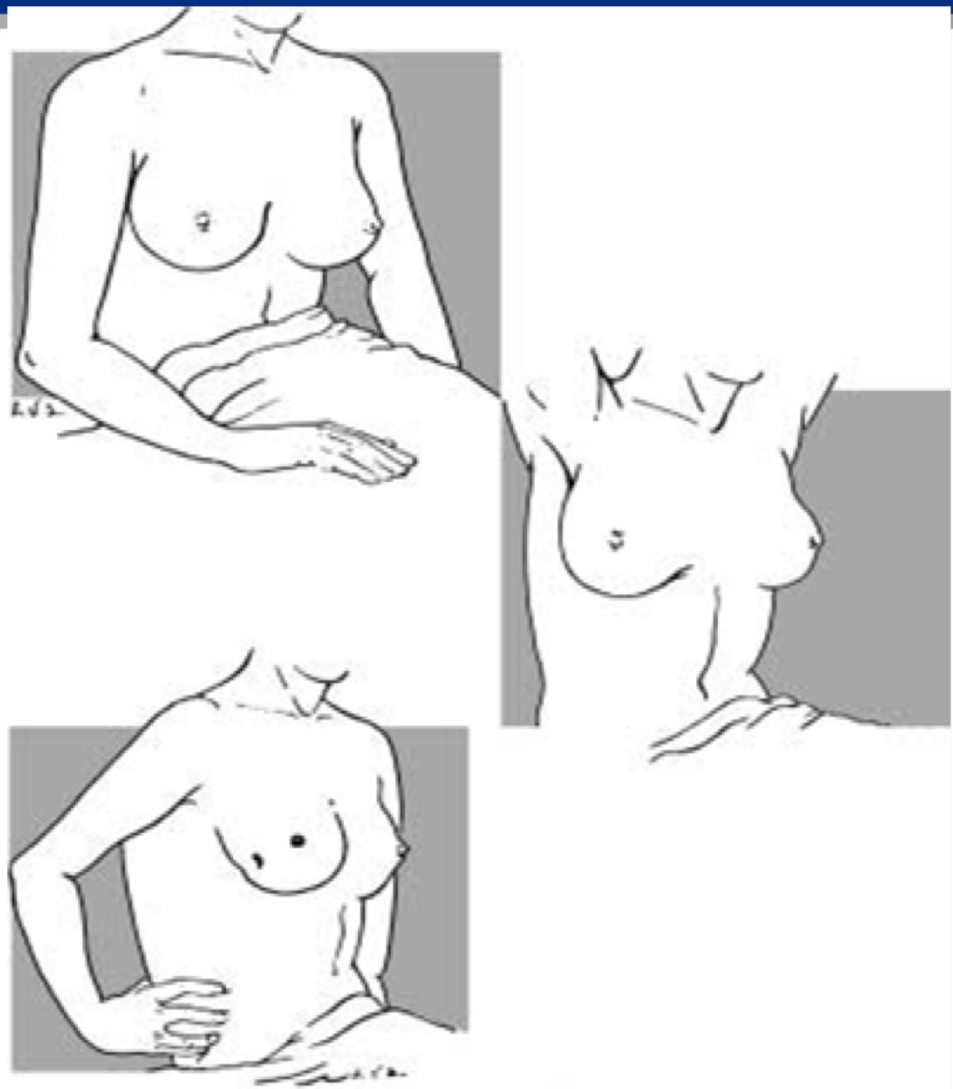

EXAMINAREA GLANDEI MAMARE

Palparea

- Consistenţa
- Regiuni indurate
- Iregularităţi
- Mase nodulare
- Eliminări

Poziţia

- Ortostatică
- Decubit dorsal

Metoda

- Radial
- Circular
- Vertical

Examinarea nodulilor limfatici:

- supraclaviculari, infraclaviculari, axilari

Mamografia

The American Cancer Society guideline (2015) Recomandări:

- Femeile cu un risc de cancer mamar trebuie să efectueze mamografia de la vîrsta de 45 ani (strong recommendation)
- Femeile 45-54 ani trebuie să fie examinate anual (qualified recommendation)
- Femeile 55 ani trec la examinarea bienală sau oportunitatea să efectueze anual (qualified recommendation)
- Femeile 40-44 ani trebuie să beneficieze de oportunitatea de a începe screeningul anual (qualified recommendation)
- Femeile trebuie să continue efectuarea mamografiilor dacă sănătatea este în condiţie bună şi au o speranţă de viaţă de 10 ani sau mai mult (qualified recommendation)
- ACS nu recomandă examinări clinice ale glandei mamare pentru screening-ul cancerului mamar la femeile la orice vîrstă.

Breast Cancer Screening for Women at Average Risk2015 Guideline Update From the American Cancer Society. October 20, 2015, Vol 314, No. 15

Examinarea pelviană. Pregătirea

- Explică procedura şi primeşte consimţământul verbal al pacientei
- Roagă pacienta să golească vezica urinară
- Alocă un spaţiu privat pentru ca pacienta să se dezbrace
- Chaperon-ul ar trebui să fie întotdeauna prezent
- Spală-ţi mâinile
- Echipamentul necesar steril

Examinarea pelviană. Echipament

- Mănuşi
- Specule
- Gel lubrefiant
- Poziţie ginecologică cu acoperirea abdomenului până la genunchi
- Iluminarea adecvată

Examinarea pelviană. Inspecţia

- Dezvoltarea labială
- Distribuirea pilozităţii
- Inspecţia clitorisului şi labiilor mici
- Vizualizarea meatului uretral
- Anormalităţi ale organelor genitale externe, orice leziuni ale organelor genitale externe (inflamaţie, hipertrofie, atrofie, ulceraţii)
- Perineul – cicatrice (epiziotomie), leziuni (condiloame), regiuni sensibile
- Prezenţa schimbărilor pielii
- Eliminări vaginale
- Statutul himenului
- Glandele Bartholini

(inflamaţie, chist , tumori)

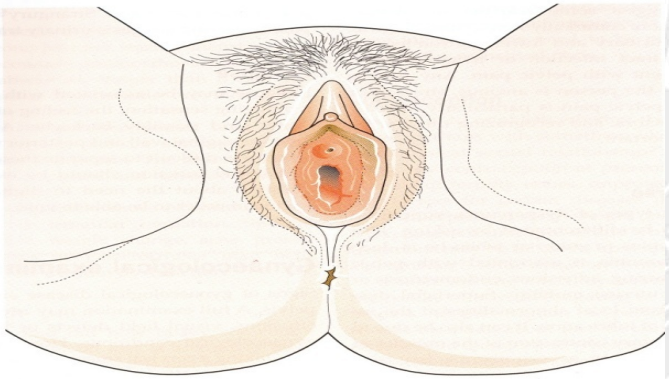

Introducerea speculului

- Foloseşte lubrifiant şi un specul cald
- Ţine speculul în mâna dominantă
- Desparte labiile cu mîna nondominantă
- Încet inseră speculul închis şi rotit la 45°
- Avansează, roteşte şi deschide speculul pentru a vizualiza colul uterin

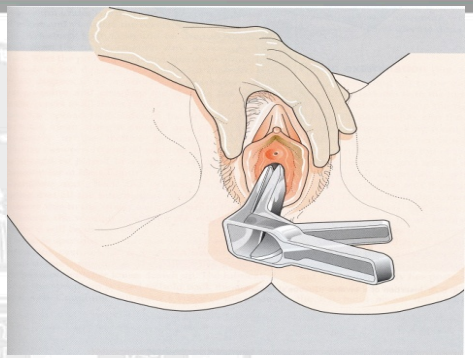

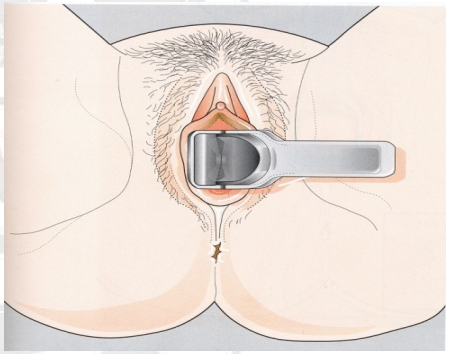

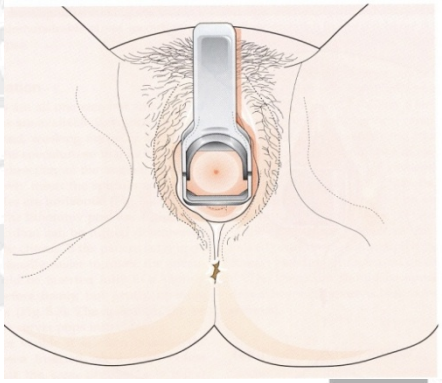

EXAMINAREA ÎN SPECULE

Inspecţia colului uterin:

- Culoarea
- Mărimea
- Poziţia
- Conturul
- Configuraţia orificiului extern
- Caracteristicile suprafeţei exocolului
- Caracteristicile joncţiunii scuamo-celulare
- Laceraţii
- Distorsiune sau ulceraţii
- Tipul şi cantitatea eliminărilor

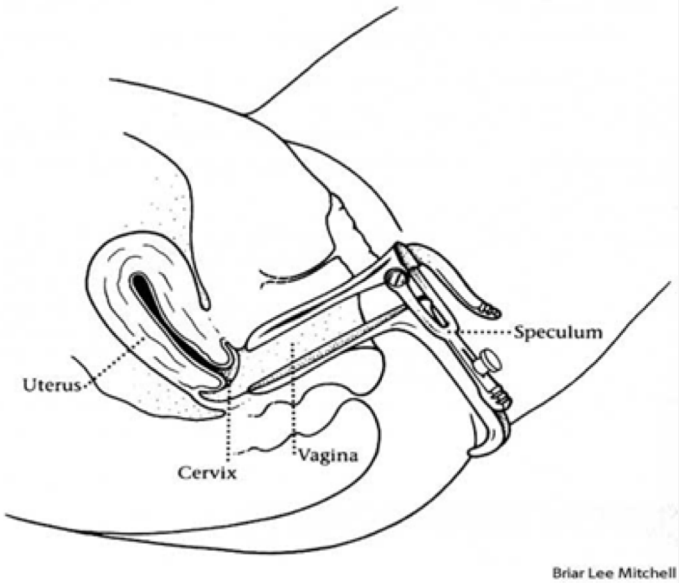

EXAMINAREA ÎN SPECULE

NB! Suprafaţa vaginală este inspectată în timpul îndepărtării lente a speculului

- Culoarea

- Grosimea mucoasei

- Prezenţa sau absenţa plicelor

- Anormalităţi: hiperemie, ulceraţii, tumori

PALPAREA/EXAMINAREA BIMANUALĂ

- Palparea structurilor introriusului:

- sensibilitate, mase tumorale şi îngroşarea mucoasei în introrius
- lărgirea şi/sau sensibilitatea glandelor Bartholini
- palparea uretrei şi a fundului vezicii urinare
- sensibilitate locală şi mase tumorale

Examinarea bimanuală

- Separă labiile cu mâna stângă

(cu mănuşi)

- Inseră indexul în vagin apoi încet inseră mijlociul pentru a palpa colul
- Cu mâna stângă palpează abdomenul pentru determinarea uterului

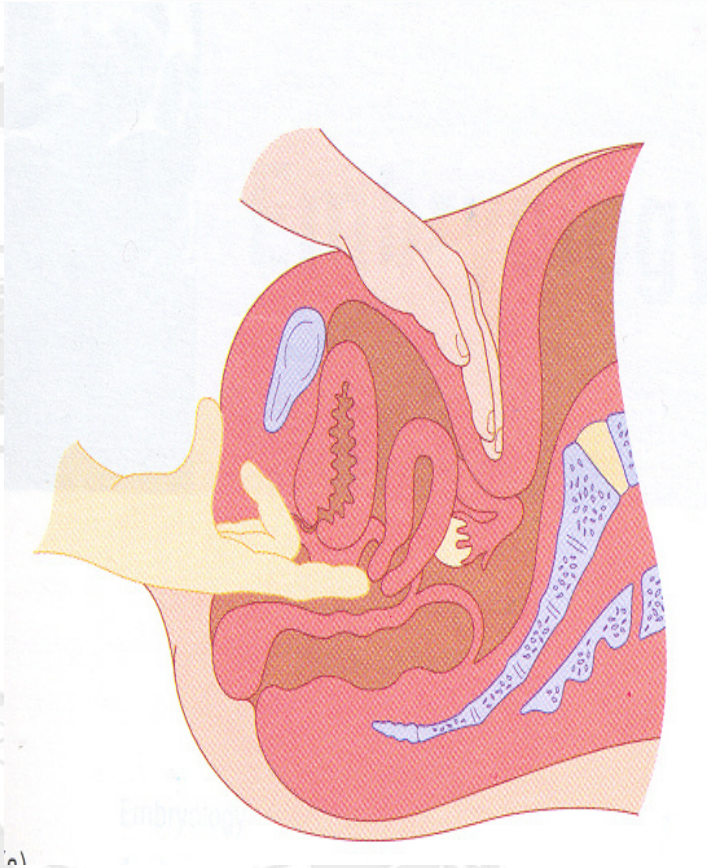

LUCENDO ALLIS EGO IPSE ARDEO

PALPAREA/EXAMINAREA BIMANUALĂ

Palparea colului determină:

- mărimea
- poziţia
- conturul
- consistenţa
- dilatarea
- sensibilitatea la mişcarea colului

LUCENDO ALLIS EGO IPSE ARDEO!

EXAMINAREA BIMANUALĂ

Palparea uterului:

- mărime
- forma
- consistenţa
- conturul
- orientarea
- mobilitatea
- sensibilitatea la mişcare

Palparea anexelor

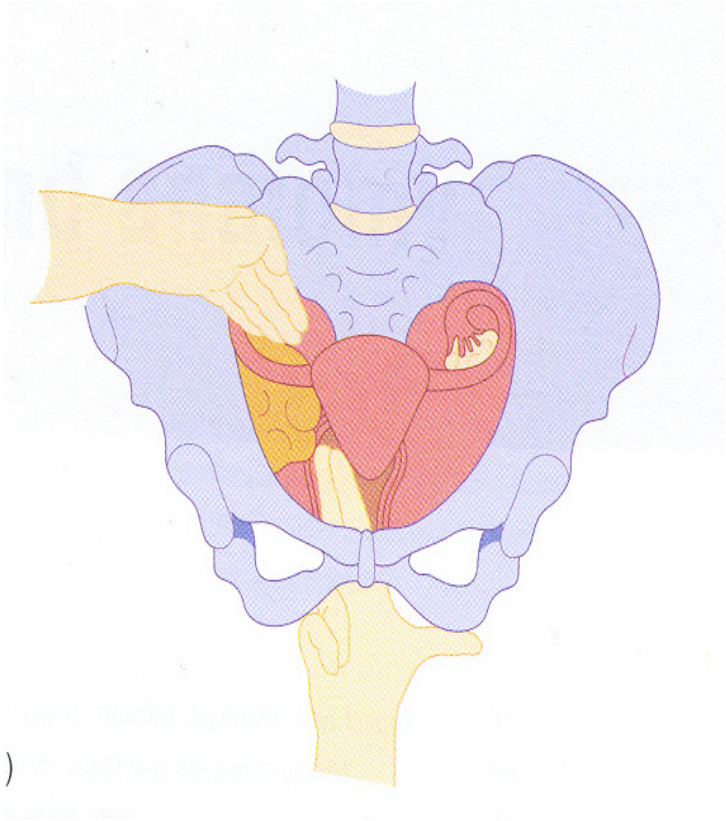

NB! Vârfurile degetelor inserate în vagin sunt poziţionate în fornixurile laterale şi se examinează anexele de fiecare parte

EXAMINAREA BIMANUALĂ

Palparea anexelor

- poziţie
- mărime
- consistenţă
- contur
- mobilitate
- sensibilitatea sporită a ovarelor

➢ În mod normal trompele uterine nu sunt sensibile, nu pot fi palpate.

➢ Sensibilitate, edem sau o îngroşare în cordon fibros între ovar şi uter indică o patologie a trompelor uterine

EXAMINAREA RECTOVAGINALĂ

- ✓ Examinarea rectovaginală trebuie să includă palparea vaginului, rectului, septului rectovaginal şi fundul de sac Douglas
- ✓ Această examinare este efectuată la fetiţe, virgine, femei în vârstă la care introitusul vaginal este prea mic.

Frotiu citologic/
TESTUL PAPANICOLAOU (PAP SMEAR)

- Screening-ul cancerului de col uterin
- Se efectuează după inserţia speculului
- Convenţional şi pe mediu lichid
- Respectarea condiţiilor de pre-prelevare
- **<u>Echipament:</u>**

- Spatula Ayres , Cyto brush
- Spray fixativ
- Două lamele de sticlă
- Cervix brush

EXAMEN CITOLOGIC/ PAPANICOLAOU TEST

U.S. Preventive Services Task Force recomandări, 2015:

- Femei 21-65 ani: la fiecare 3 ani
- Femei 30-65 ani: PAP la fiecare 3 ani sau co-testarea citologie/HPV fiecare 5 ani
- Femei <21 ani: nu necesită screening
- Femei <30 ani: nu necesită screeningul HPV
- Femei >65 ani: care au efectuat anterior screening-ul nu necesită examinare

LUCENDO ALLIS EGO IPSE ARDEO!

Colectarea frotiului citologic

- Se inseră porţiunea mai lungă a spatulei în canalul cervical şi se roteşte la 360°
- Aceasta permite colectarea de pe suprafaţa celulele din joncţiunea scuamo-celulară
- Se întinde pe o lamelă
- Se efectuează o procedură similară cu periuţa în canalul cervical. Se roteşte de cinci ori şi se aplică pe lamelă
- Se aplică fixativ pe suprafaţa lamelei

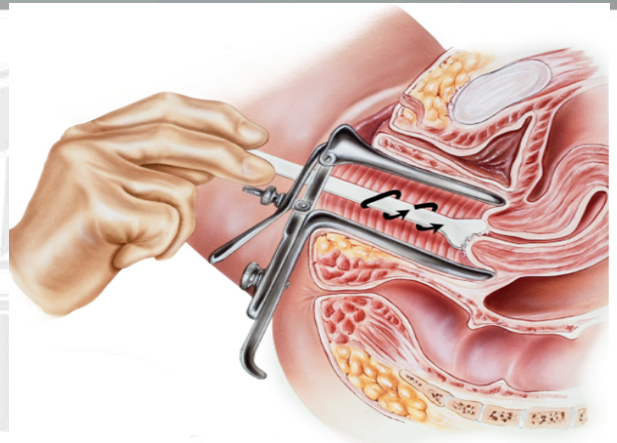

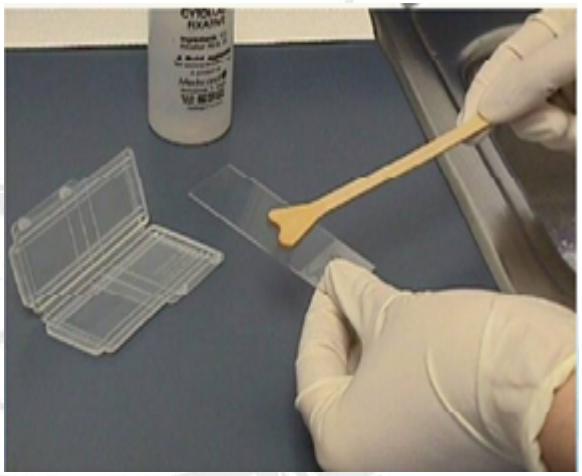

https://www.google.md/search?q=pap+test&tbm

Colectarea frotiului citologic

https://www.google.md/search?q=pap+test&tbm

Colectarea frotiului citologic

https://www.google.md/search?q=pap+test&tbm

LUCENDO ALLIS EGO IPSE ARDEO!

Bethesda PAP SMEAR system

1. **Low-grade squamous intraepithelial lesions (LGSIL)**

CINI - displazie uşoară, leziuni din cauza HPV

2. **High-grade squamous intraepithelial lesions (HGSIL)**

CIN II şi III - includ displazii moderate şi severe

3. **Atypical squamous cells of undetermined significance (ASCUS)**

Celule atipice (reactive sau neoplazice)

4. **Invasive cancer**

Cancer invaziv

METODE ENDOSCOPICE DE EXAMINARE

COLPOSCOPIA : detectarea leziunilor precanceroase cu ajutorul unui sistem optic numit colposcop

Indicații pentru colposcopie:

- Pap test patologic
- Vizualizarea unui col anormal
- Anamneză patologică la colposcopiile anterioare

- **Colposcopia directă** sau **simplă** (examinarea colului fără o prealabilă prelucrare)
- **Colposcopia lărgită** (prelucrarea colului cu acid acetic 3% şi sol. Lugol (testul Lahm – Schiller)

COLPOSCOPIE

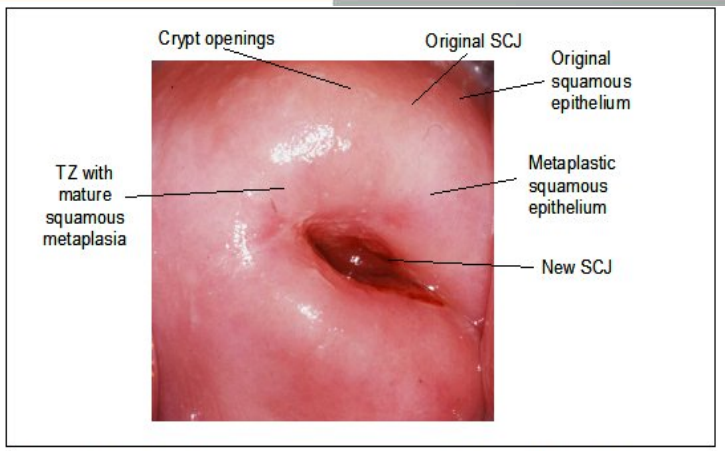

FIGURE 6.1: The entire new squamocolumnar junction (SCJ)is visible, and hence the colposcopic examination is satisfactory; the transformation zone (TZ) is fully visualized. The metaplastic squamous epithelium is pinkish-white compared to the pink original squamous epithelium

FIGURE 6.11: The prominent white line corresponds to the new squamocolumnar junction and tongues of immature squamous metaplasia (a) with crypt opening at 4-8 o'clock positions (b) (after application of 5% acetic acid).

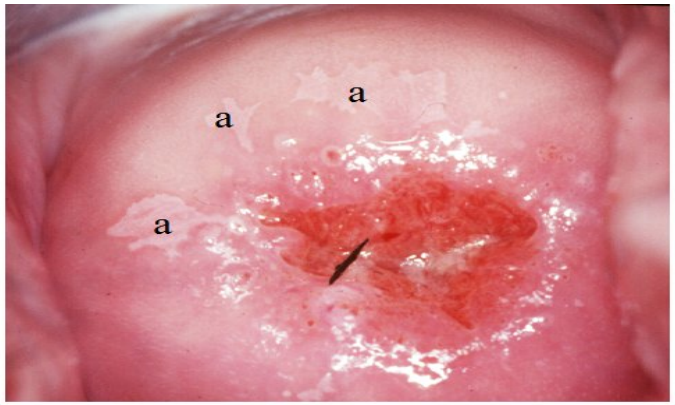

FIGURE 7.10: Geographic satellite lesions after application of 5% acetic acid (a) far away from the squamocolumnar junction, suggestive of low-grade lesions.

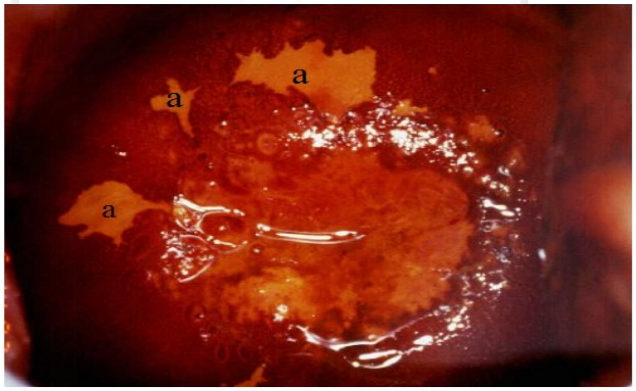

FIGURE 7.28: Satellite lesions (a) do not stain with iodine after the application of Lugol's iodine solution and remain as thin yellow areas (see the appearance after acetic acid application in Figure 7.10).

BIOPSIE CERVICALĂ

Tipuri:

- **Bipsie prin ciupire** procedură chirurgicală unde se îndepărtează o porţiune de ţesut din colul uterin

- **Biopsie conică (conizare)** procedură chirurgicală care foloseşte laser sau bisturiu pentru a îndepărta o porţiune de ţesut în formă de con din colul uterin

- **Chiuretare endocervicală**

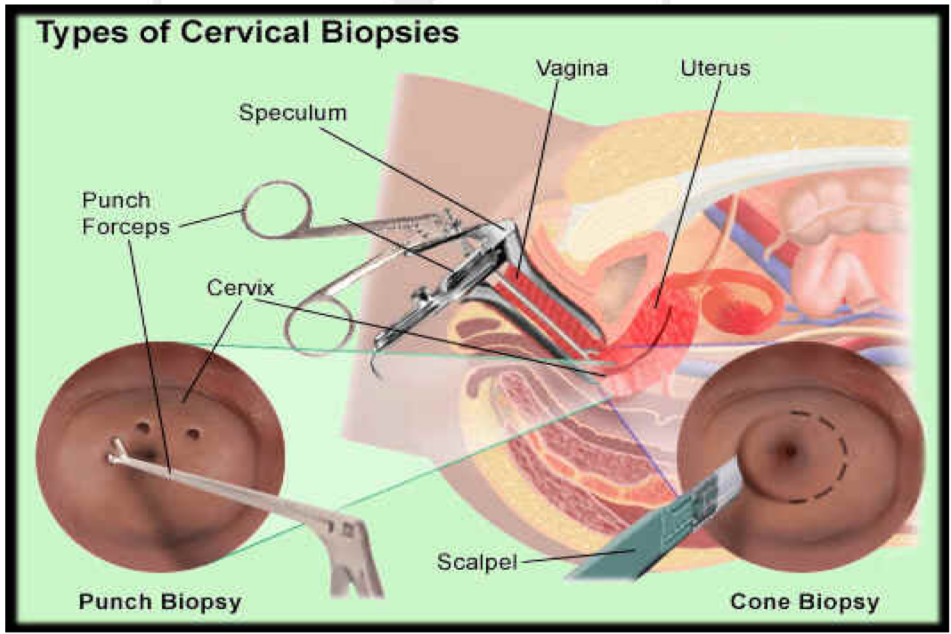

BIOPSIE CERVICALĂ

Indicaţii:

- Test PAP anormal
- Examen colposcopic suspect (zone anormal vascularizate, regiuni atrofice, regiuni albicioase pe cervix)
- Polip al canalului cervical
- Condiloame care pot fi infectate cu HPV

LUCENDO ALLIS EGO IPSE ARDEO!

BIOPSIE ENDOMETRIALĂ

Indicaţii

- Hemoragii uterine anormale, hemoragii postmenopauzale
- Detectare de noduli fibroşi, polipi
- Screening-ul cancerului, detectarea hiperplaziei şi atipiei precanceroase
- Evaluarea şi tratamentul infertilităţii
- Evaluarea răspunsului uterin cu terapia de substituţie hormonală

Contraindicaţii

- Sarcina
- Patologie inflamatorie acută pelvină
- Coagulopatii
- Infecţii cervicale sau vaginale acute
- Cancer cervical

LUCENDO ALLIS EGO IPSE ARDEO!

BIOPSIE ENDOMETRIALĂ

- ***Procedura de biopsie endometrială*** poate fi efectuată prin: vacuum aspiraţie sau prin chiuretaj
- ***Complicaţii:***

. Infecţie

. Perforaţia uterului

. Hemoragii prolongate

TESTE CARE CONFIRMĂ OVULAŢIA (TEMPERATURA BAZALĂ)

Indicaţii:

- Prezenţa ovulaţiei
- Estimarea zilei ovulaţiei
- Durata fazei luteale
- Sarcina (18 zile consecutive de temperatură elevată)

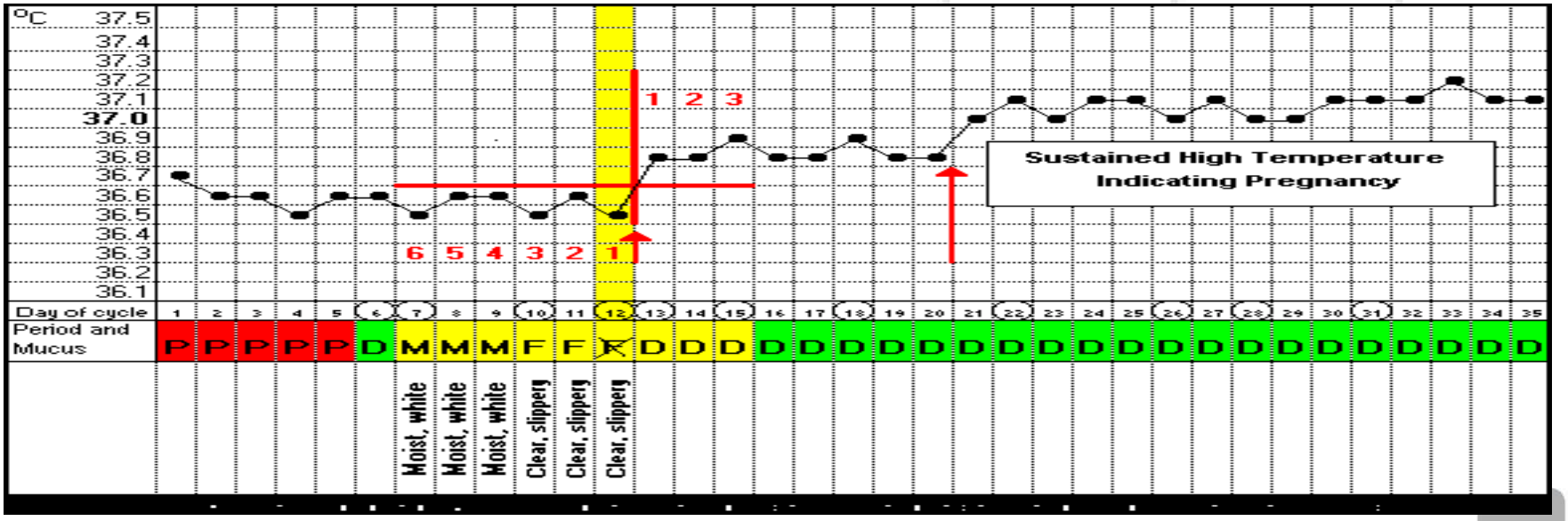

MODIFICĂRILE MUCUSULUI CERVICAL

Indicaţii: Planificarea naturală a familiei

- ✓ ***Faza relativă infertilă preovulatorie*** (imediat după ovulaţie): nu se vizualizează mucus, senzaţie de uscăciune a vulvei
- ✓ ***Faza fertilă*** - cu apropierea ovulaţiei creşte nivelului de estrogeni, iar mucusul devine mai abundent, tranparent şi elastic. Apare o senzaţie de lubrifiere a vulvei. Aparent seamănă cu albuşul de ou
- ✓ ***Peak day (ziua ovulaţiei):*** mucusul este abundent, transparent, elastic, apos
- ✓ ***Faza postovulatorie infertilă*** - cantitatea de mucus cervical scade și devine dens, opac şi neelastic. Vulva devine uscată din nou (progesteron)

SCHIMBĂRI ÎN MUCUSUL CERVICAL

Sensation at Vulva	Finger Test	Appearance
Moist or Sticky		**Early Mucus** Scanty Thick White Sticky Holds its shape
Wetter		**Transitional Mucus** Increasing Amounts Thinner Cloudy Slightly Stretchy
Slippery	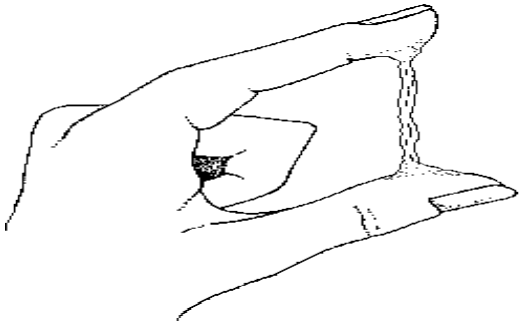	**Highly Fertile Mucus** Profuse Thin Transparent Stretchy (like raw egg white)

TESTAREA HORMONALĂ

- **FSH**. FSH ziua 3 este 3-20 mlU/ml (la a 7, 14, 21 zi a CM)
- **LH**. LH ziua 3 este 5-20 mlU/ml (la a 7, 14, 21 zi a CM)
- **PRL**
- **TSH**
- **Nivelul estradiol** ziua 3 - 25-75 pg/ml
- **Nivelul progesteron** este controlat 7 zile înainte de următoarea menstruație (ziua 21)
- **Testosteron**
- **Dehidroepiandrostenendion sulfat (DHEAS)**
- **17-OH progesteron**

TESTE PENTRU EVALUAREA AMENOREEI

- **TESTUL CU PROGESTERON :** 10 mg progesteron zilnic timp de 7-10 zile sau intramuscular 100-200mg o doza unică. Răspuns pozitiv este o hemoragie care apare la 1-2 săptămîni de la administrare

- **TESTUL CU ESTROGEN-PROGESTERON:** estrogeni conjugați 1.25 mg zilnic - 21 zile sau estradiol 2 mg per oral 21 zile cu progesteron (10 mg) zilnic de la ziua 17 pînă la 21

LUCENDO ALLIS EGO IPSE ARDEO!

TESTE PENTRU EVALUAREA AMENOREII

- **Testul de stimulare cu GnRH (GONADORELINĂ)** - Este folosit pentru diagnosticul diferențial între cauzele hipotalamice și hipofizare ale amenoreei

- Se administrează 100 mg GnRH intravenos
- Se măsoară răspunsul FSH și LH prin evaluarea acestora în sînge la 0,20,60 minute de la administrare
- Răspunsul normal este peak-ul LH: o creștere de 3-10 ori a valorii bazale a LH în timp de 15-30 minute
- Răspunsul normal peak-ul FSH: O creștere de 1,5-3 ori a valorii bazale, timp de 15-30 minute
- **Patologia pituitară** răspuns absent sau neconcludent
- **Patologia hipotalamusului** răspuns pozitiv

TESTE PENTRU EVALUAREA AMENOREII

- **TESTUL DE STIMULARE CU CLOMIFENE (Clomid)**

- Util pentru distingerea cauzelor organice de insuficiență a gonadotropinei (patologie hipotalamică sau hipofizară) față de cele funcționale
- Se administrează clomid per oral 7 zile
- Se colectează sînge înainte de administrare clomifenului și după 8 zile, se măsoară cantitatea LH și FSH
- **Răspuns normal:** creșterea LH (> 120% valoarea bazală) și FSH (> 40% valoarea bazală)

NB! Un răspuns normal elimină cauzele organice ale hipogonadismului hipogonadotropic. În patologia hipotalamo-hipofizară nu este răspuns la administrare.

Metodele instrumentale

Histerometria

- măsurarea lungimii cavităţii uterine
- aprecierea direcţiei axului cavităţii uterine
- determinarea nodulilor miomatoşi submucoşi
- aprecierea anomaliilor de dezvoltare a uterului
- aprecierea sinechiilor intrauterine etc.

Contraindicaţii:

- sarcina
- cancer de col sau corp uterin
- procese inflamatorii ale organelor genitale
- eliminări vaginale purulente

Puncţia exploratorie a fornexului vaginal posterior

!!! Se foloseşte cu scop diagnostic pentru determinarea caracterului conţinutului spaţiului recto-uterin (Douglas) în unele situaţii ginecologice ca: sarcina extrauterină, abces al spaţiului Douglas, etc.

HISTEROSCOPIE

Indicații pentru histeroscopia de diagnostic:

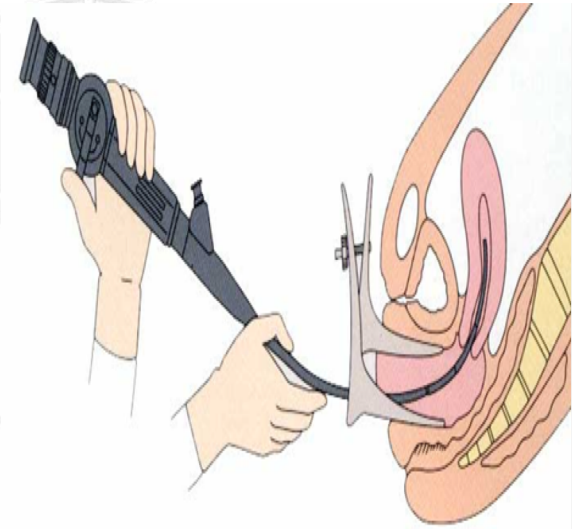

- Hemoragii uterine anormale
- Sterilitate și infertilitate
- Controlul endometriului în menopauză
- Controlul hiperplaziei endometriale
- Stadializarea carcinomului endometrial

Indicații pentru histeroscopia cu scop de tratament:

- Extragerea DIU “uitate”
- Rezecarea unui sept
- Polipectomie, miomectomie
- Ablația adeziunilor endometriale (adezioliza histeroscopică)
- Obstrucția tubară proximală

HISTEROSCOPIE

- ***Contraindicații:***
- Infecție acută cervicală sau uterină
- O cavitate uterină largă (mai mare 10 cm lungime-similară clinic 12 săptămâni gestație)
- Patologii grave înainte de intervenție
- Sarcina
- ***Complicații***
- Infecție pelvică
- Perforarea uterină, intestinală, peritonită acută
- Hemoragie
- Lacerații cervicale
- Infecție intrauterină

LUCENDO ALLIS EGO IPSE ARDEO!

HISTEROSCOPIE

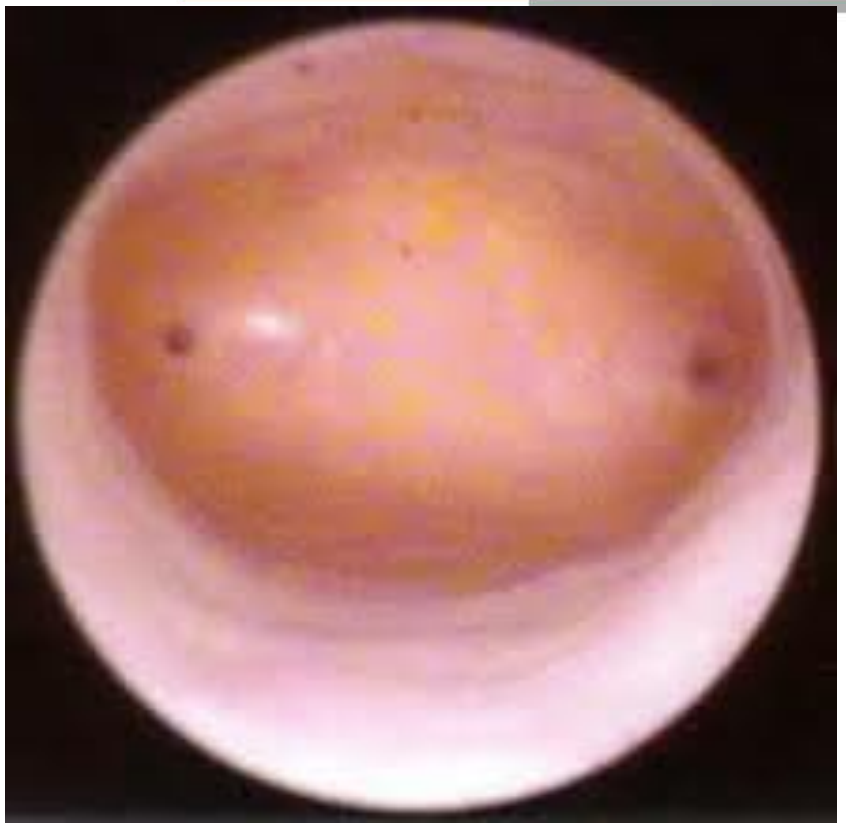

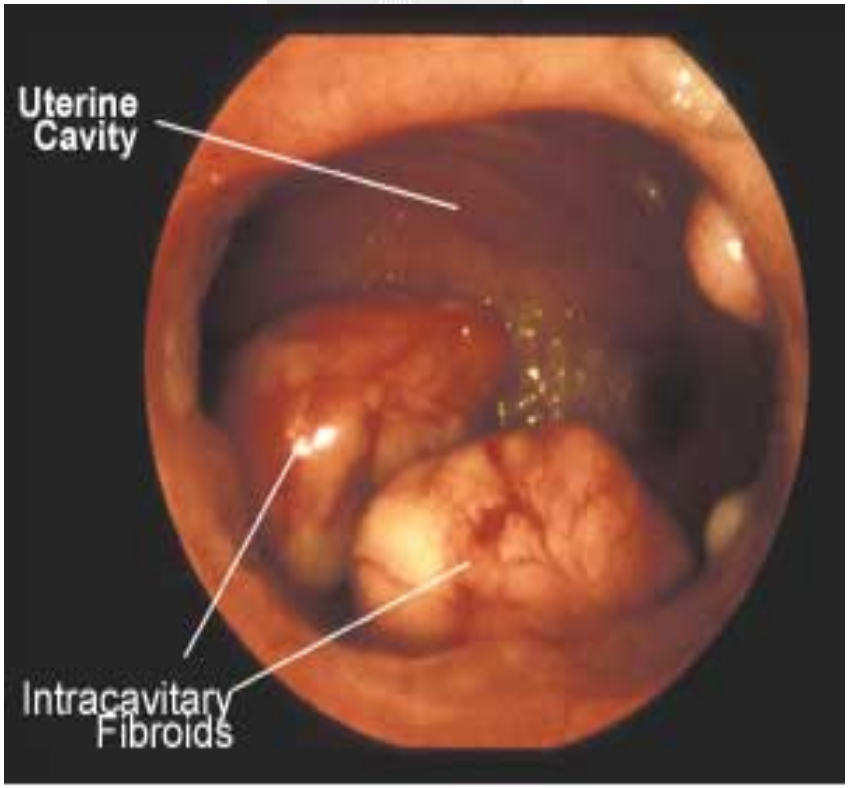

View of uterus through a hysteroscope

LAPAROSCOPIE

Indicații

- Durere pelviană
- Investigații în diagnosticul infertilității. Permeabilitatea trompelor uterine poate fi observată prin injectarea albastru de metilen prin col (hitrotubare) și pasajul acestuia.
- Endometrioza
- Ligaturarea tubară
- Sarcină ectopică
- Boala inflamatorie pelvină
- Liza aderențelor (îndepărtarea țesutului cicatriceal)
- Histerectomie laparoscopică
- Ectomia chisturilor ovariene sau ovarectomie
- Diagnosticul și tratamentul unor anomalii uterine
- Distrugerea sau îndepărtarea tumorilor fibroide uterine

LUCENDO ALLIS EGO IPSE ARDEO!

LAPAROSCOPIE

Contraindicații

- peritonită generalizată
- ocluzie intestinală
- persoane foarte obeze

LUCENDO ALLIS EGO IPSE ARDEO!

METODE RADIOLOGICE

HISTEROSALPINGOGRAFIA

Indicații

- Infertilitate
- Avorturi repetate
- Tumori uterine
- Aderențe intrauterine
- Anomalii congenitale
- Obstrucția trompelor uterine
- Aderențele trompelor uterine
- Adenomioza

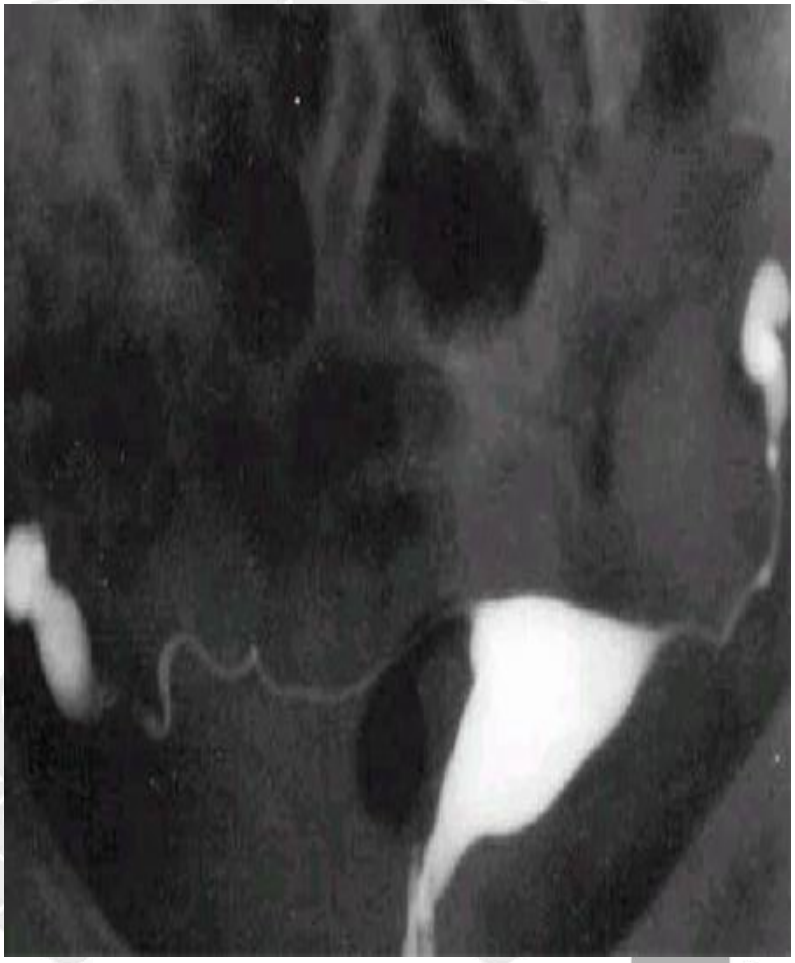

METODE RADIOLOGICE

HISTEROSALPINGOGRAFIE

Contraindicații

- sarcina
- BIP
- Hemoragii menstruale sau vaginale de cauza necunoscută

Complicații

- Infecție
- Reacții alergice la materialele folosite
- Embolie

METODE RADIOLOGICE

RMN - importantă în stadializarea cancerelor, diagnosticul recidivelor, tumorilor trofoblastice

Radiografia cutiei craniene sau RMN tumori pituitare

LUCENDO ALLIS EGO IPSE ARDEO!

EXAMINAREA ULTRASONOGRFICĂ

- chist ovarian și fibrom uterin
- cancer cancer ovarian sau uterin
- anomalii uterine
- polipi endometriali
- mase tumorale tubo-ovariene
- diagnosticul diferențial între sarcina tubară și uterină
- diagnosticul diferențial între mase tumorale anexiale maligne sau benigne

LUCENDO ALLIS EGO IPSE ARDEO!

EXAMINAREA OBSTRETICALĂ

PELVISUL FEMENIN. PELVIMETRIA EXTERNĂ

- Dimensiunile interne sunt dificil de măsurat deci se calculează cele externe raportîndu-se apoi la starea dimensiunilor interne
- Se efectuează folosind pelvimetrul
- De obicei sunt măsurate 4 dimensiuni :3 transverse și 1 directă

PELVISUL FEMENIN. PELVIMETRIA EXTERNĂ

Diametrul bispinar - distanța dintre spinele iliace anterior superior (25-26cm)

Diametrul bicristar - distanța dintre punctele cele mai îndepărtate ale aripilor iliace, (28-29 cm)

Diametrul bitrochanteric - distanța dintre trohanterul mare ale oaselor femurale, 31 cm

Conjugata externă - Pelvimetrul este poziționat în mijlocul marginii superioare a simfizei și fosa sacrală (între L5 și marginea superioară S1), 20 cm

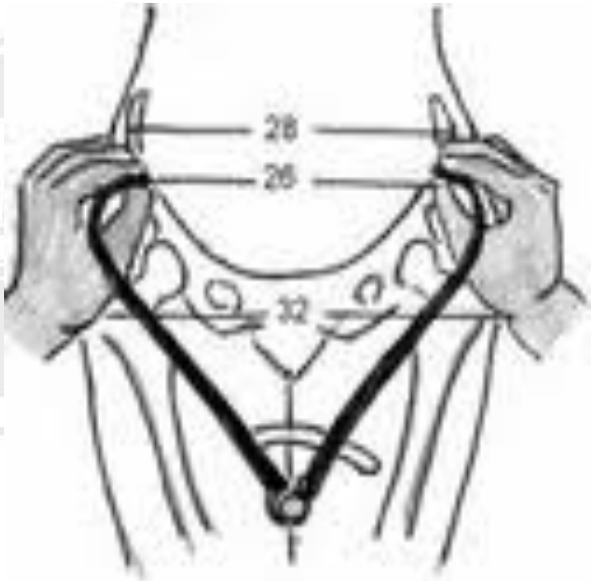

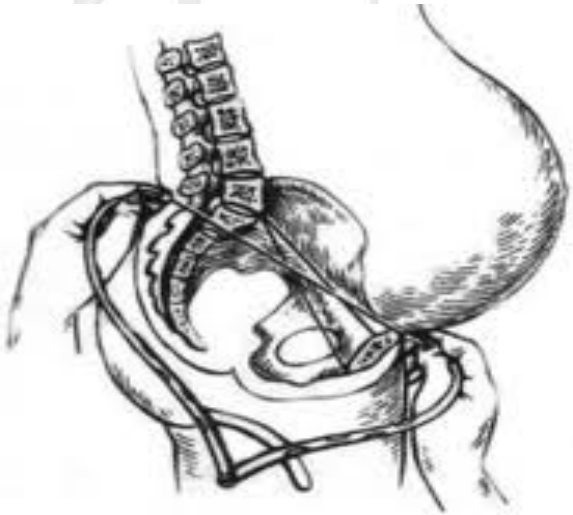

Examinarea abdominală

- Scopul principal este determinarea anomaliilor de mărime ale uterului:
  - Mai mare - sarcini multiple, polihidramnios, fibrom, termenul sarcinii greșit calculat
  - Mai mic - IUGR, data greșită

- De asemenea poziția, prezentarea fătului în termeni de sarcină tardivi

Înălţimea fundului uterin

- în cm
  - Poziţie dorsală, picioarele flectate, vezica urinară golită
  - ÎFU ~ săptămâni ± 2 cm

Palparea după Leopold

1. Palparea bimanuală a fundului uterin (polul fetal superior şi ÎFU)
2. Palparea bimanuală a flancurilor (determinarea poziţie fătului)
3. Palparea unimanuală a segmentului inferior (determinarea părţii fetale prezentate la strîmtoarea superioară şi gradul angajării acesteia)
4. Palparea bimanuală a segmentului inferior (completează manevra 3)

1. Palparea bimanuală a fundului uterin

- Palparea cu ambele mâini a fundului uterin (determinăm ÎFU şi polul fetal superior)
- Pelvisul: mare, neregulat, mai puţin mobil
- Craniul: dur, rotund, mobil, balotabil

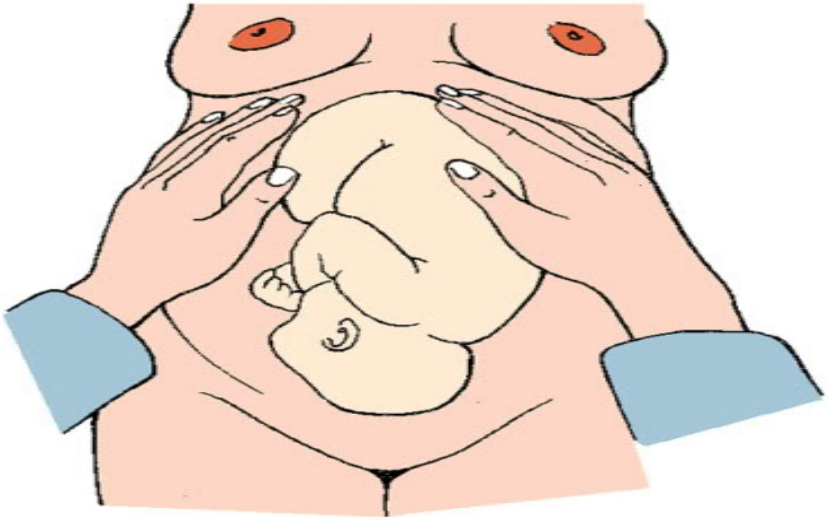

http://s974.photobucket.com/user/malish_wl/media/Fotosearch_COG12025.jpg.html

16 wks	3 finger widths above symphysis
20 wks	3 finger widths below umbilicus
24 wks	at umbilicus
28 wks	3 finger widths above umbilicus
32 wks	between umbilicus and xyphoid process
36 wks	at costal arch
40 wks	1-2 finger widths below costal arch

2. Palparea bimanuală a flancurilor

- determinarea poziţie fătului după orientarea spatelui fetal: I din stînga, II din dreapta.

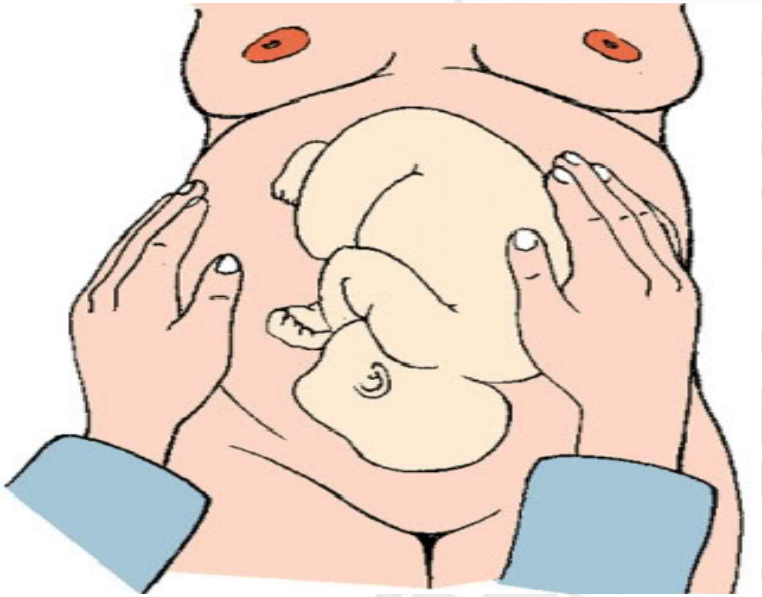

http://s974.photobucket.com/user/malish_wl/media/Fotosearch_COG12025.jpg.html

3. Palparea unimanuală a segmentului inferior

- determinarea părţii fetale prezentate la strâmtoarea superioară
- gradul flexiei (căpuşorului) şi angajării acesteia
- cu mâna dreaptă cuprindem partea prezentată deasupra simfizei pubiene.
- capul este angajat atunci când

diametrul transversal a traversat strâmtoarea superioara, sau când doar 2/5 ale capului sunt palpate deasupra simfizei.

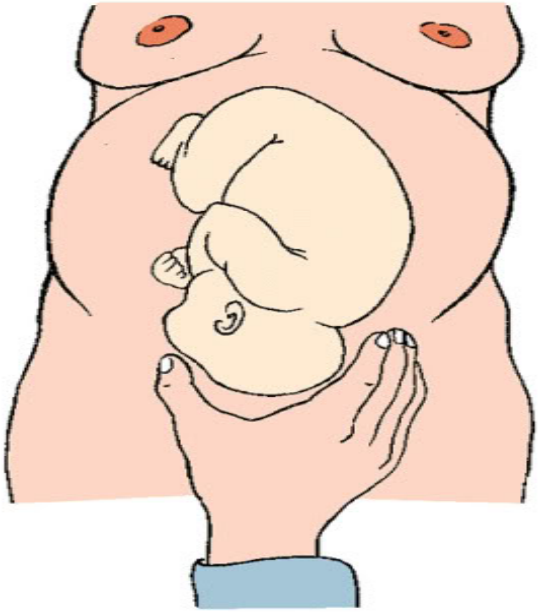

http://s974.photobucket.com/user/malish_wl/media/Fotosearch_COG12025.jpg.html

4. Palparea bimanuală a segmentului inferior

- Completează manevra 3, stabilind raportul prezentaţiei cu strâmtoarea superioară
- Se efectuează în sarcină matură sau în naştere
- Medicul este cu faţa spre picioarele pacientei.

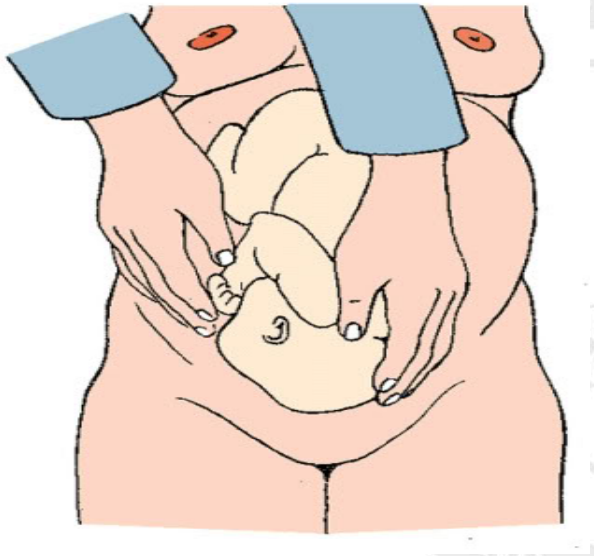

http://s974.photobucket.com/user/malish_wl/media/Fotosearch_COG12025.jpg.html

Auscultaţia

- Cu stetoscopul Pinard sau Doppler
- Apreciere a stării intrauterine a fătului
- Important în naştere
- Normal: 110-160 bătăi/min

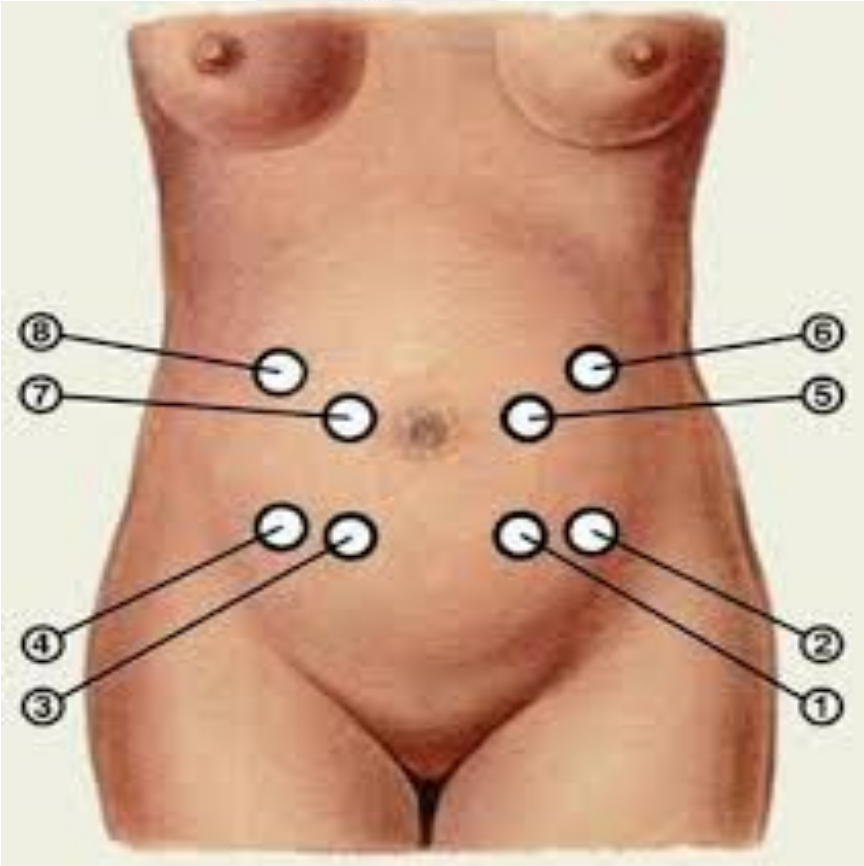

EXAMINARE ECOGRAFICĂ

- **Transabdominală**:
  - Frecvență mai mică, rezoluția imaginii mai mică
  - Transductor linear
  - Vizualizare mai bună cu vezica urinară plină
- Se pot vizualiza secțiuni coronare și sagitale ale organelor fetale

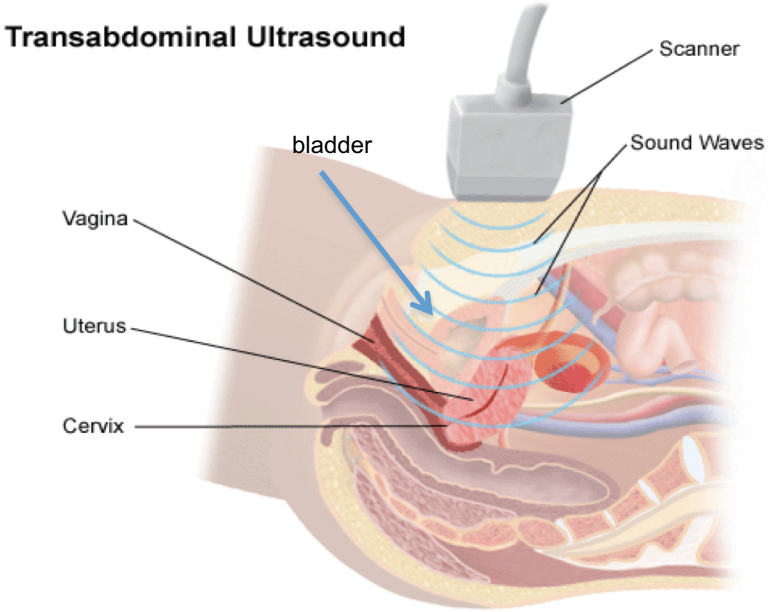

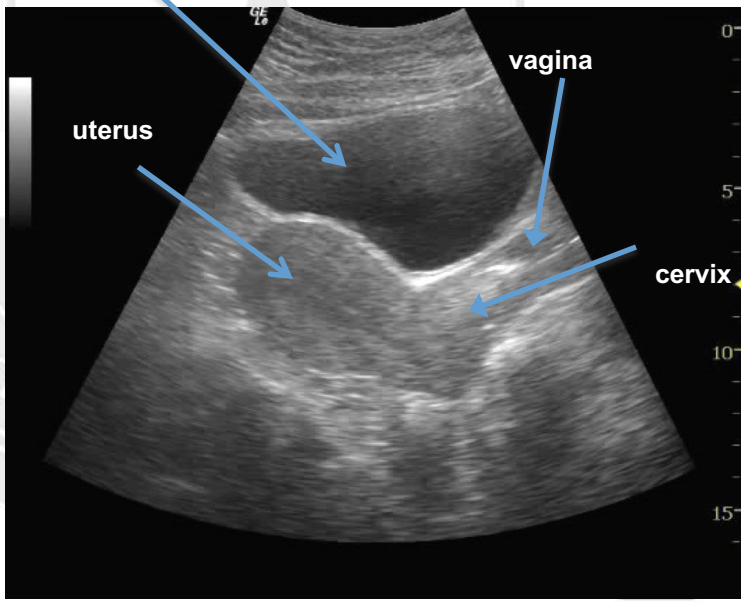

EXAMINARE ECOGRAFICĂ

- **Transvaginală**:
  - Frecvența mai înaltă, rezoluția imaginii mai înaltă
  - Proba endocavitară
  - Vizualizare mai bună cu vezica urinară goală
  - Se pot observa secțiuni coronare și sagitale ale uterului

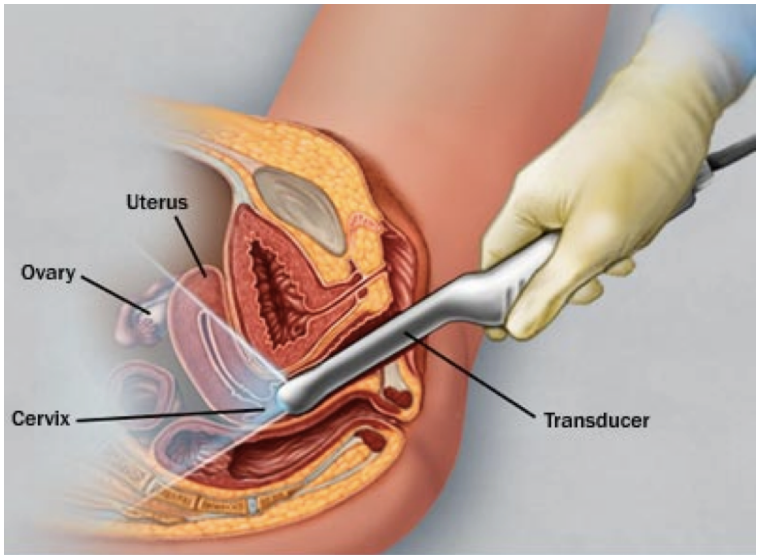

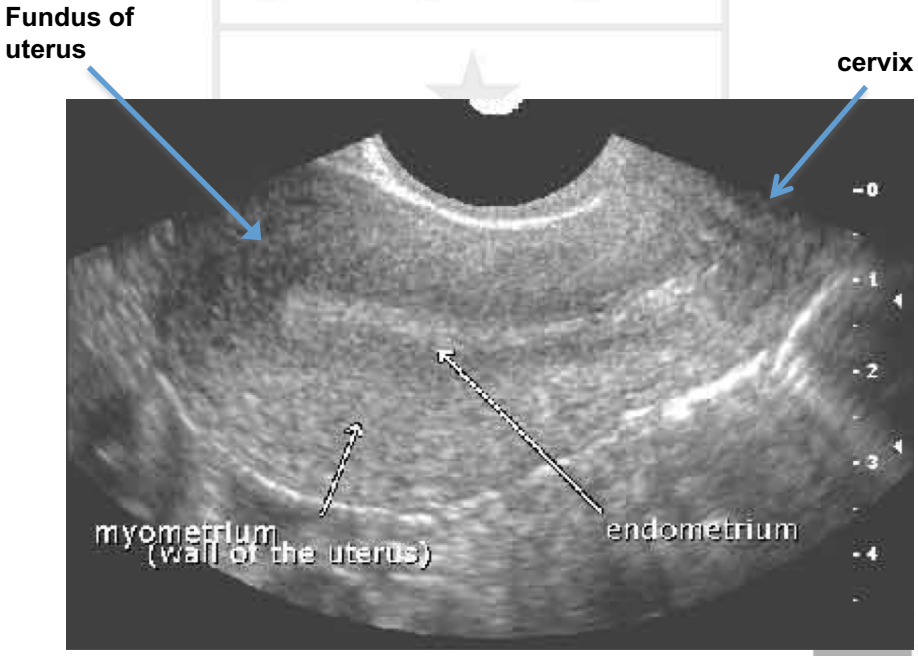

USG. PRIMUL TRIMESTRU

Confirmă viabilităţii sarcinii:

- Sacul gestațional (SG):
  - Vizibil la *4-5sapt.,* transvaginal USG
  - Vizibil la *6 sapt.,* transabdominal USG

Diagnosticul prenatal (11săpt. - 12 săpt. + 6 zile)

- Translucența nucală (TN), CRL, oasele nazale

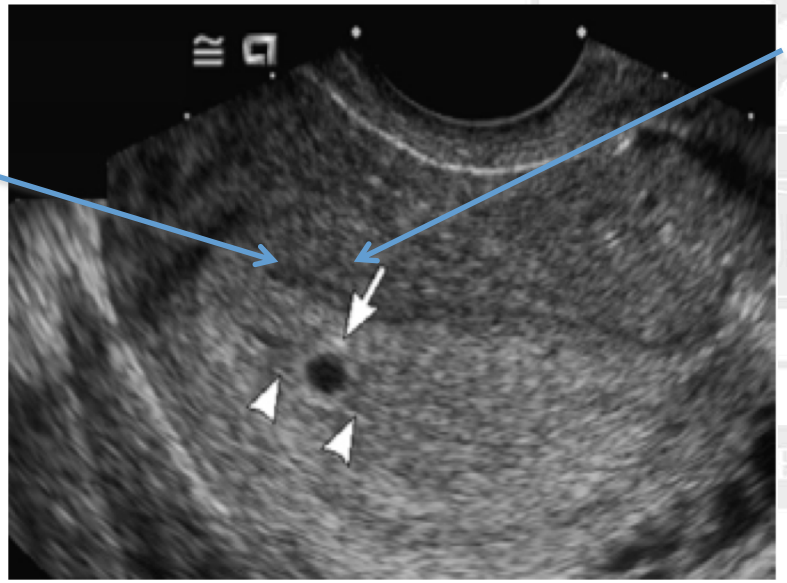

USG .TRIMESTRUL 2 ȘI 3

- Principalul scop al ultrasonografiei Doppler în Obstetrică este identificarea și monitorizarea feţilor cu risc de mortalitate perinatală sau morbiditate din cauza insuficienței uteroplacentare

- Este vizualizat fluxul sangvin spre placentă, în arterele ombilicale, uterine şi cerebrale fetale.

EXAMINARE ECOGRAFICĂ

- determinarea vârstei sarcinii și a datei probabile a nașterii
- morfologie și biometrie fetală, stabilirea sexului fătului, depistarea malformațiilor congenitale
- măsurarea fluxului de sânge cerebral și placentar (velocimetrie Dopller)
- evaluarea cantității de lichid amiotic în 4 cadrane (VLA) și a maturației placentei
- ghidarea procedurilor invazive de diagnostic

LUCENDO ALLIS EGO IPSE ARDEO!

Sreening-ul prenatal

- **Dublu test (11 săpt. - 12 săpt. + 6 zile)**
- Proteina plasmatică asociata sarcinii (PAPP-A)
- Subunitatea liberă a hCG (free beta-hCG)
- Translucenţa nucală şi CRL (USG)

- **Triplu test (15-18 săpt.)**
- Alfa-fetoproteina (AFP)
- Estriolul neconjugat (E3)
- Beta hCG

- **Quadruplu test (15-20 săpt.)**
- PAAP-A
- Beta hCG
- Estriol neconjugat (E3)
- Inhibina A

- **Nifty test (de la 10 săpt.)**
- Este un test perinatal sigur, simplu, non-invaziv, cu o precizie de 99,5%. Se colectează sânge matern. Echivalent cu amniocenteza.

NB!!! Determină: Trisomie 21, 18, 13 (Down, Edwards, Patau), Sindromul Turner, Triploidie maternă şi paternă.

Cardiotocografia

Reprezintă înregistrarea concomitentă a bătăilor cordului fetal și a contracțiilor uterine

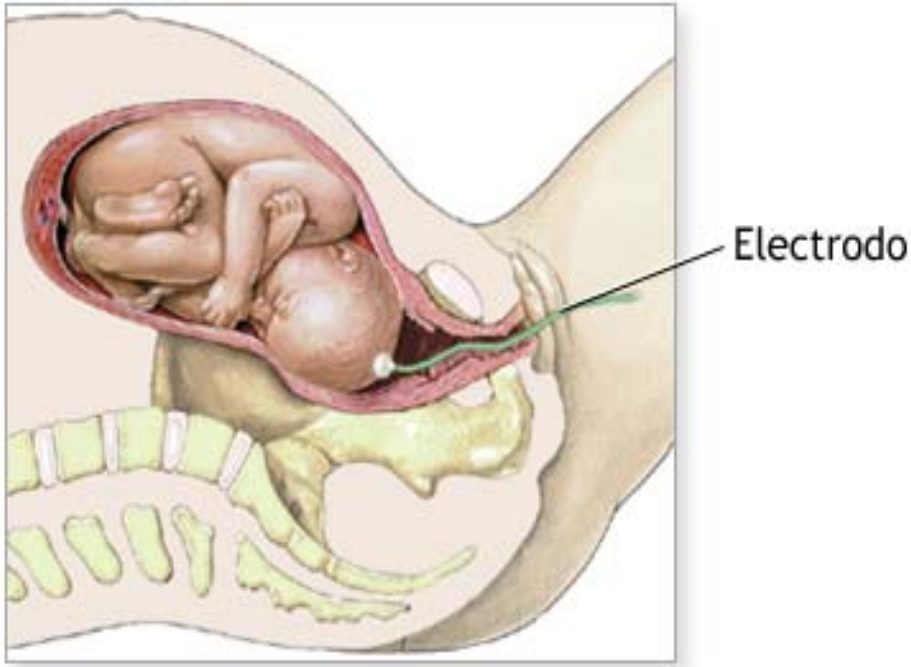

Monitoreo fetal interno

ADAM.

Înregistrările BCF

A. Ritmul bazal:

* tahicardie
* bradicardie
* variabilitatea

B. Periodice:

* acceleraţii
* deceleraţii
    - timpurii
    - variabile
    - târzii
    - prolongate
    - mixte
    - sinusoidale

Traseu CTG normal

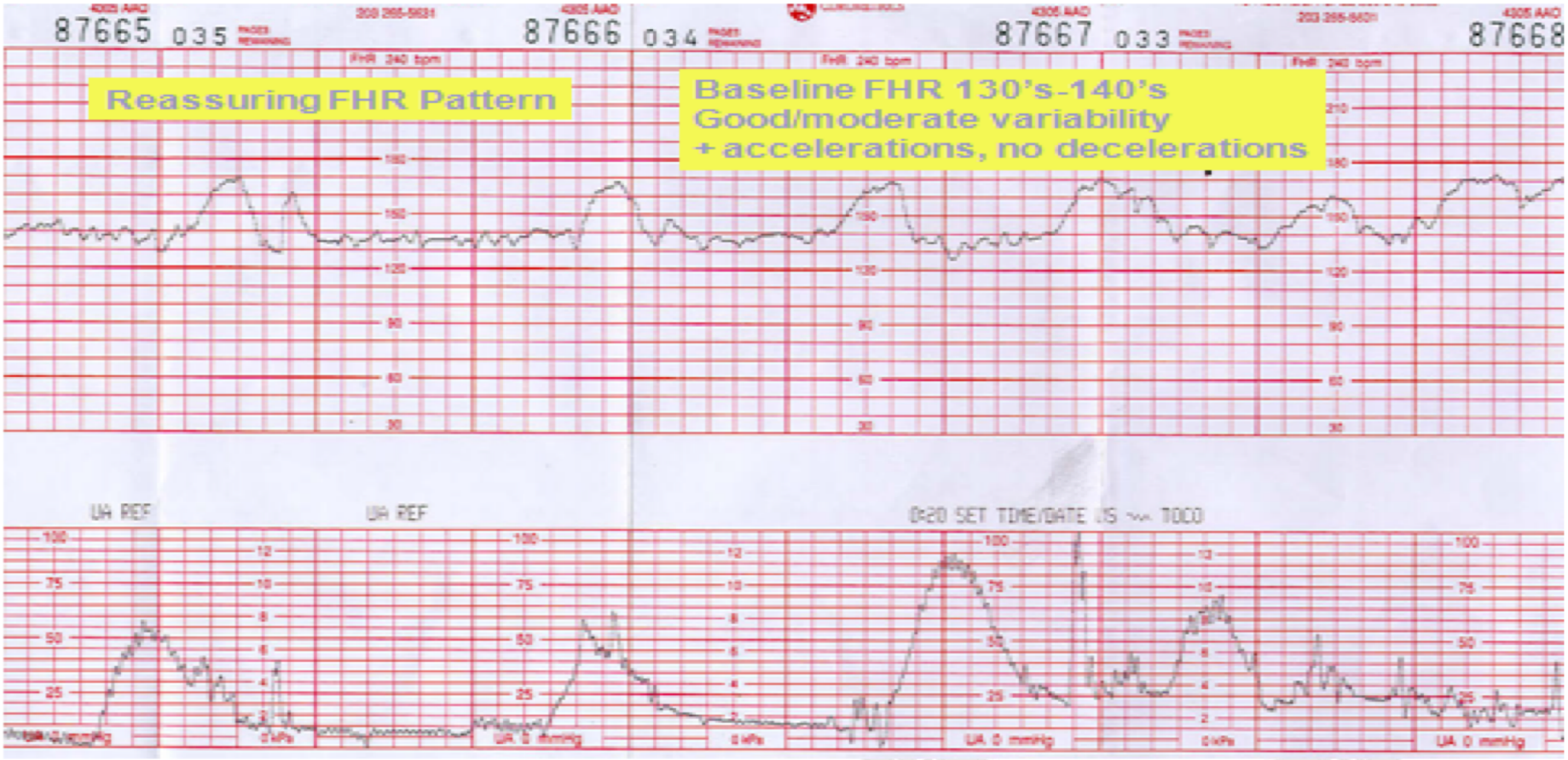

ENDO ALLIS EGO IPSE ARD

Interpretarea CTG

1. ritm bazal.

2. variabilitatea.

3. presenţa acceleraţiilor şi deceleraţiilor.

4. deceleraţii: frecvenţa, tipul şi severitatea.

Scorul de evaluare NICE 2007

Parametru	Normal	Suspect	Patologic
Ritm bazal, b/min	110-160	<110 >160	<100 >180
Amplitudinea oscilaţiilor, b/min	5-25	<5 (40 min) >25 (>10 min)	<5 (90 min) CTG sinusoidală >10 min
Acceleraţii	>2/20 min	Absente (40 min)	
Deceleraţii	Absente	Sporadice (excepţie- severe) Deceleraţii prelungite <3 min	Periodice, sporadice sau variabile severe Deceleraţii tardive (30 min) Deceleraţii prelungite >3 min

Profilul biofizic fetal

- Măsoară 5 parametri fetali: testul de non-stress, volumul de lichid amniotic, mișcările fetale, tonusul extremităților fetale și mișcările respiratorii fetale (ultimele 4 prin ecografie).

- Fiecare parametru este cotat de la 0 la 2, scorul total putând avea valori între 0 și 10.

Scriningul prenatal. Metode invazive

- **biopsie de vilozități coriale**
- **analiza celulelor fetale din sângele matern**
- **amniocenteză**
- **cordonocenteză**
- **fetoscopie**

NB!!! sunt recomandate pentru diagnostic prenatal doar în situații selecționate

- femei peste 35 ani
- rezultat anormal la dublu/triplul test,
- purtătoare de mutații genetice
- cu istoric familial de boli genetice
- antecedente de avort spontan de cauză nedeterminată

Biopsia de vilozități coriale

- constă în prelevarea sub ghidaj ultrasonografic a unui fragment din vilozitățile coriale pentru studii genetice

- se poate efectua mai devreme decât amniocenteza (din săptămânile 9-12 degestație).

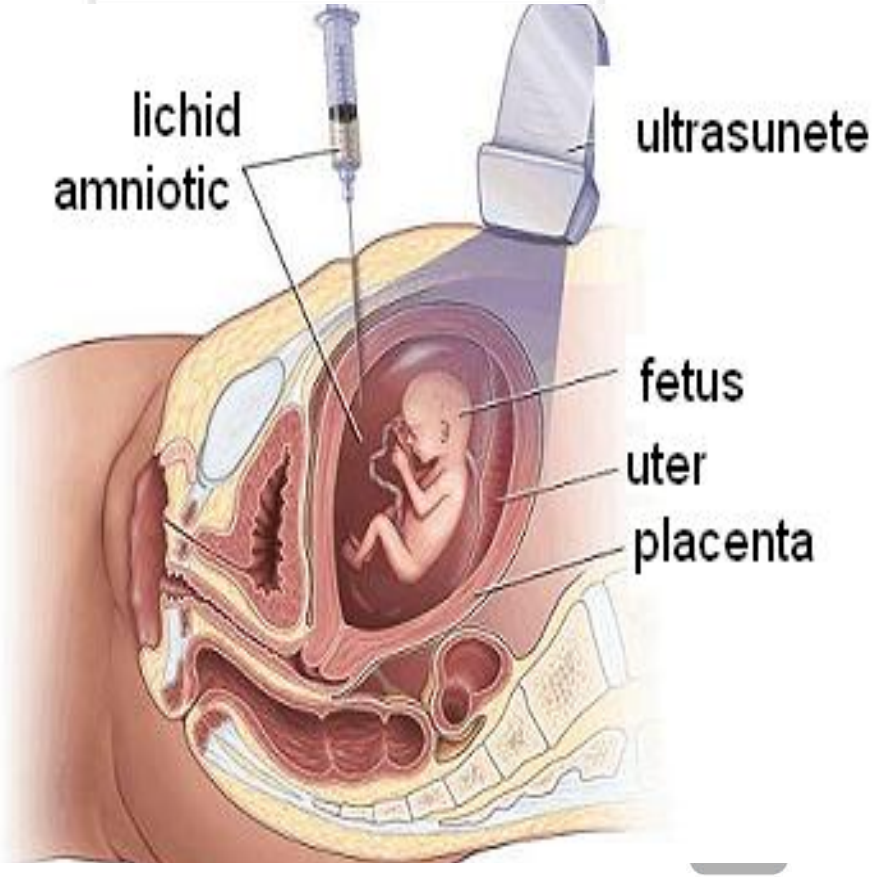

Amniocenteza

- sub ghidaj ecografic
- se efectuează între săptămânile 15-20 de sarcină pentru diagnostic genetic (cariotipare, determinare de alfa-fetoproteină, studii biochimice)
- după 24 săptămâni pentru dozarea bilirubinei (izoimunizare în sistem Rh)
- după 34 săptămâni pentru teste de maturitate pulmonară fetală (raport lecitină-sfingomielină, fosfatidil-glicerol, TDx-FLM)

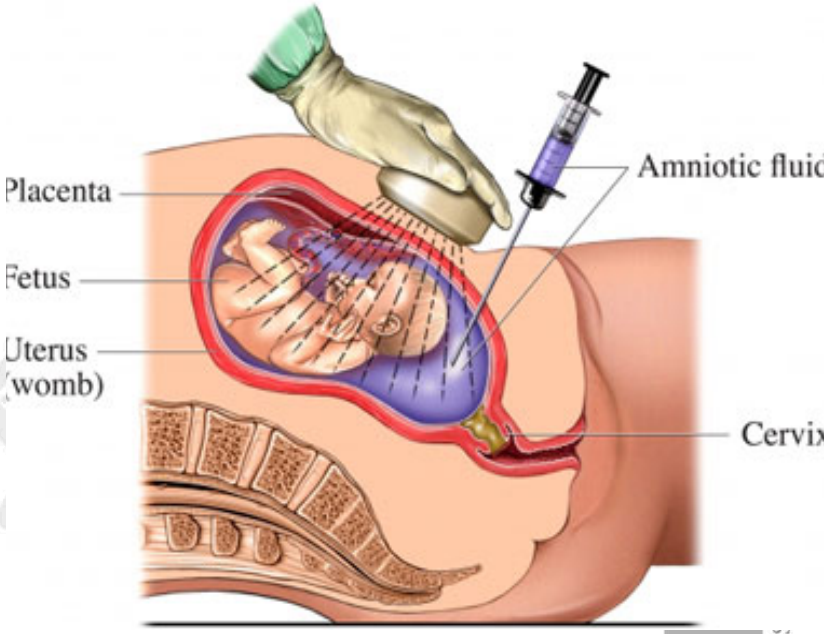

Cordocenteza

- sub ghidaj ecografic
- aspirarea de sânge fetal din vena ombilicală
- poate fi efectuată după săptămana 20 pentru cariotipare, detecția de anticorpi IgM sau transfuzii intrauterine de sânge
- are cea mai mare acuratețe diagnostică
- un risc ridicat de avort spontan – 1-2%.

Fetoscopia

- ghidată ecografic (transabdominal/transvaginal)
- endoscop cu fibră optică pentru vizualizarea fătului
- prelevarea de țesut fetal, coagularea vaselor placentare în sindromul de transfuzor-transfuzat sau chiar realizarea de intervenții chirurgicale asupra fătului
- asociată cu un risc de 2-3% de pierdere a sarcinii

Referinţe

- American College of Obstetricians and Gynecologists (2009). Recommendations on routine pelvic exam, cervical cytology screening. Obstetrics and Gynecology. 113:1190-1193.
- Clinical Standards. Advice on Planning the Service in Obstetrics and Gynaecology. Royal College of Obstetricians and Gynaecologists, July 2002.
- Code of Ethical Practice. Royal Australian and New Zealand College of Obstetricians and Gynaecologists, November 2006.
- Genital Examinations in Girls and Young Women: A Clinical Practice Guideline. The Royal Australasian College of Physicians (RACP). August 2009.
- Guidelines for Gynaecological Examinations and Procedures. The Royal Australian and New Zealand College of Obstetricians and Gynaecologists. RANZCOG College Statement: C-Gyn 30, 2013.
- Gynaecological Examinations: Guidelines for Specialist Practice. Royal College of Obstetricians and Gynaecologists, July 2002.
- Clarkson, J. Clinical Guideline for Assessment of Fetal Presentation/ZN/ initial document. July, 2012.
- Clinical Standards. Advice on Planning the Service in Obstetrics and Gynecology. Royal College of Obstetricians and Gynecologists, July 2002.
- Consensus Guidelines on Antenatal Care: Symphyseal Fundal (S-F) Height Measurement. Accessed 2 May, 2011, from:
- Cunningham, F.G., et al. Williams' obstetrics (21st ed.). New York: McGraw- Hill Professional, 2001.
- Goh, J., Flynn, M. Examination obstetrics and gynecology. Third edition. Elsevier Australia, 2010, 296 p.
- Guidelines for Medical Students. Gynecological & obstetric history taking and physical examination. Department of Obstetrics & Gynecology. University of Malta, 2011, 33 p.

Multumesc