Teratogeneza.

Capros Hristiana
Dr. med, asis.univ.

Conform datelor OMS, incidenţa anomaliilor grave la nou-născuţi constituie 2-3%, 40% cazuri de invaliditate și mortalitate infantilă sunt condiţionate de factorii ereditari.

În structura mortalității perinatale, malformațiile s-au plasat pe locul IV (după infecții, prematuritate și complicații obstetricale), fiind cauza a 270 000 decese neonatale în anul 2010.

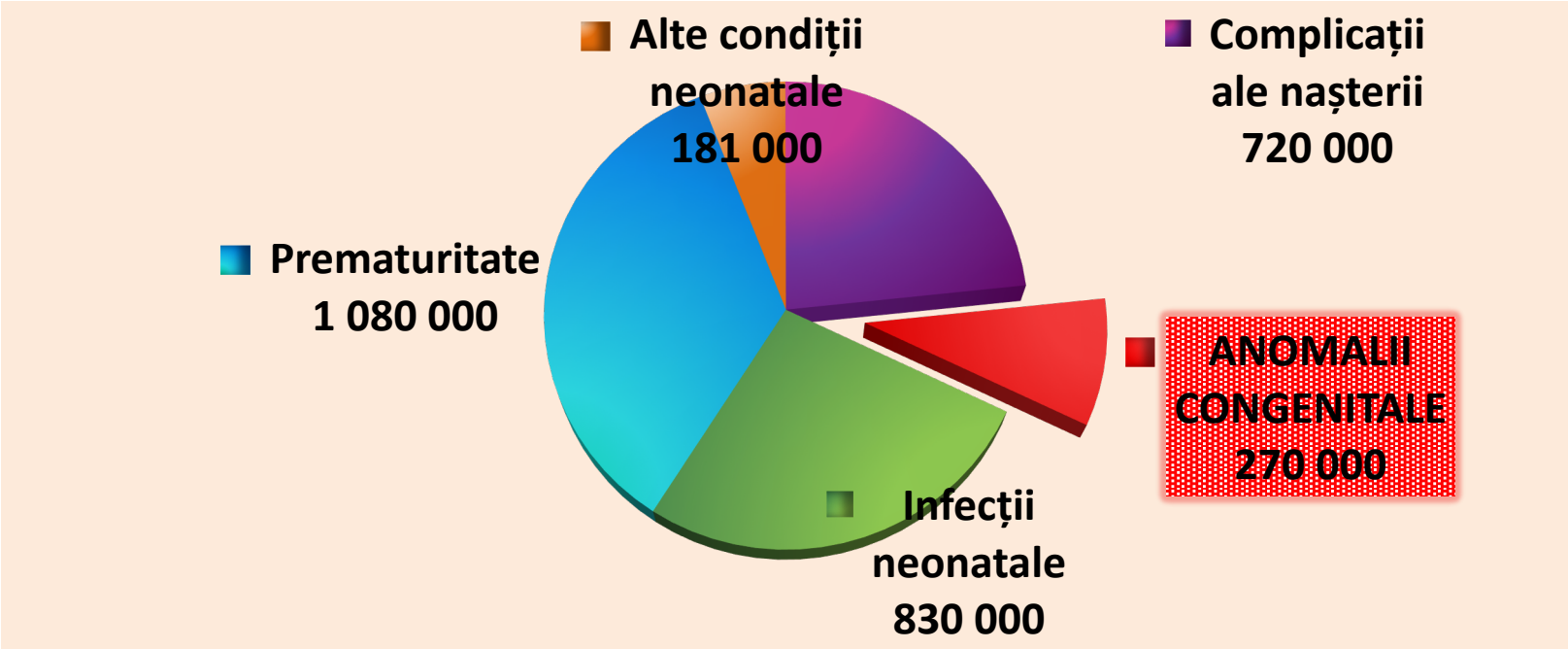

Adapted from WHO. Born too soon. The global action report on preterm birth. Geneva, World Health Organization, 2012

Prevalența anomaliilor diagnosticate antenatal și neonatal precoce a fost estimată cu media globală de 8% nașteri, excluzând sarcinile terminate cu avorturi spontane, nn morți, terminarea sarcinii pentru anomalie fetală, cu ele ar fi rezultat o frecvență de 12%, cu variații în funcție de zona geografică, caracteristicile etno-culturale, sistemul de înregistrare al fiecărui serviciu, de posibilitățile de diagnostic etc.

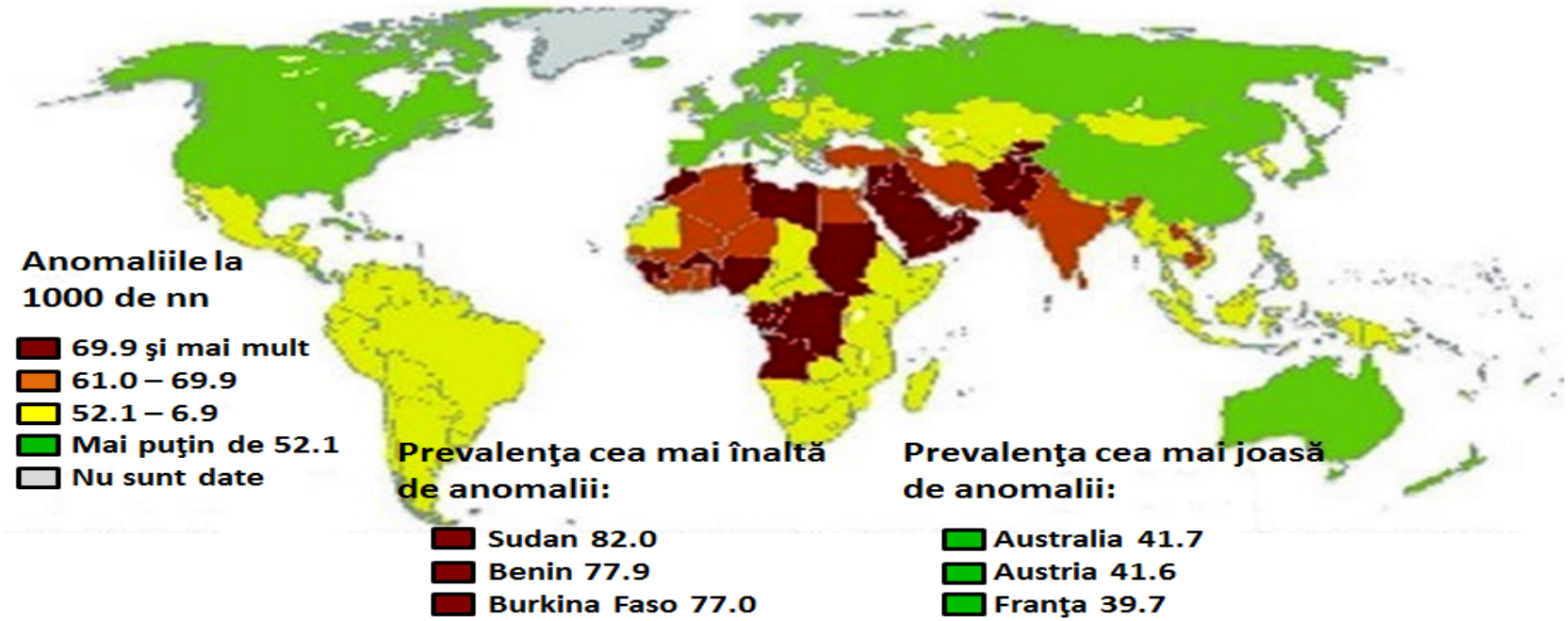

International Clearinghouse for Birth Defects Surveillance and Research,2010

International Clearinghouse for Birth Defects
Surveillance and Research

In pofida optimizării mijloacelor tehnice și progresellor impresionante înregistrate în domeniul diagnosticului, profilaxiei și tratamentului malformațiilor embrio-fetale, prevalența acestora este în creștere, iar pierderile reproductive numeroase.

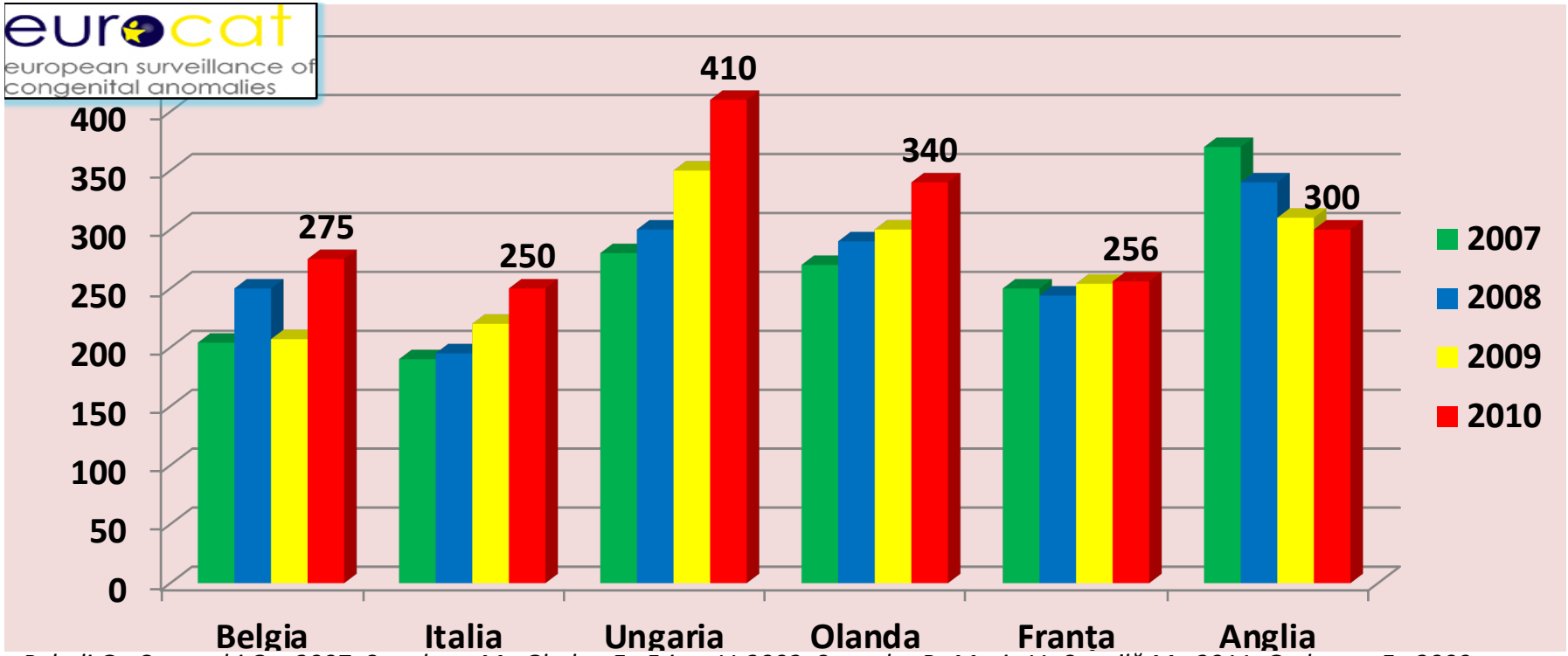

Paladi G., Cerneţchi O. , 2007, Ştemberg M., Gladun E., Friptu V. 2002, Stratulat P., Moşin V., Stratilă M., 2011, Gudumac E., 2009

Figure 4.6 Percentages of mothers aged 35 or older in 2004 and differences between 2010 and 2004

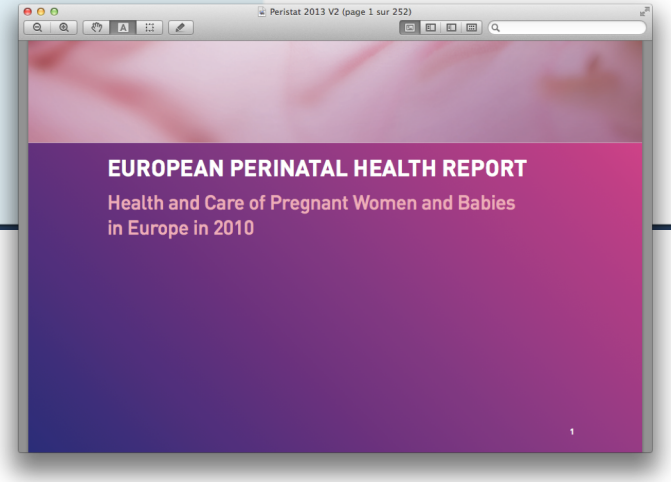

Mortalitatea infantilă după principalele cauze de deces (la 1000 născuți vii)

Conform Anuarului Statistic al Sistemului de Sănatate din Moldova, 2012, în ultimii 5 ani se atestă o creştere a impactului malformaţiilor congenitale în structura mortalității infantile.

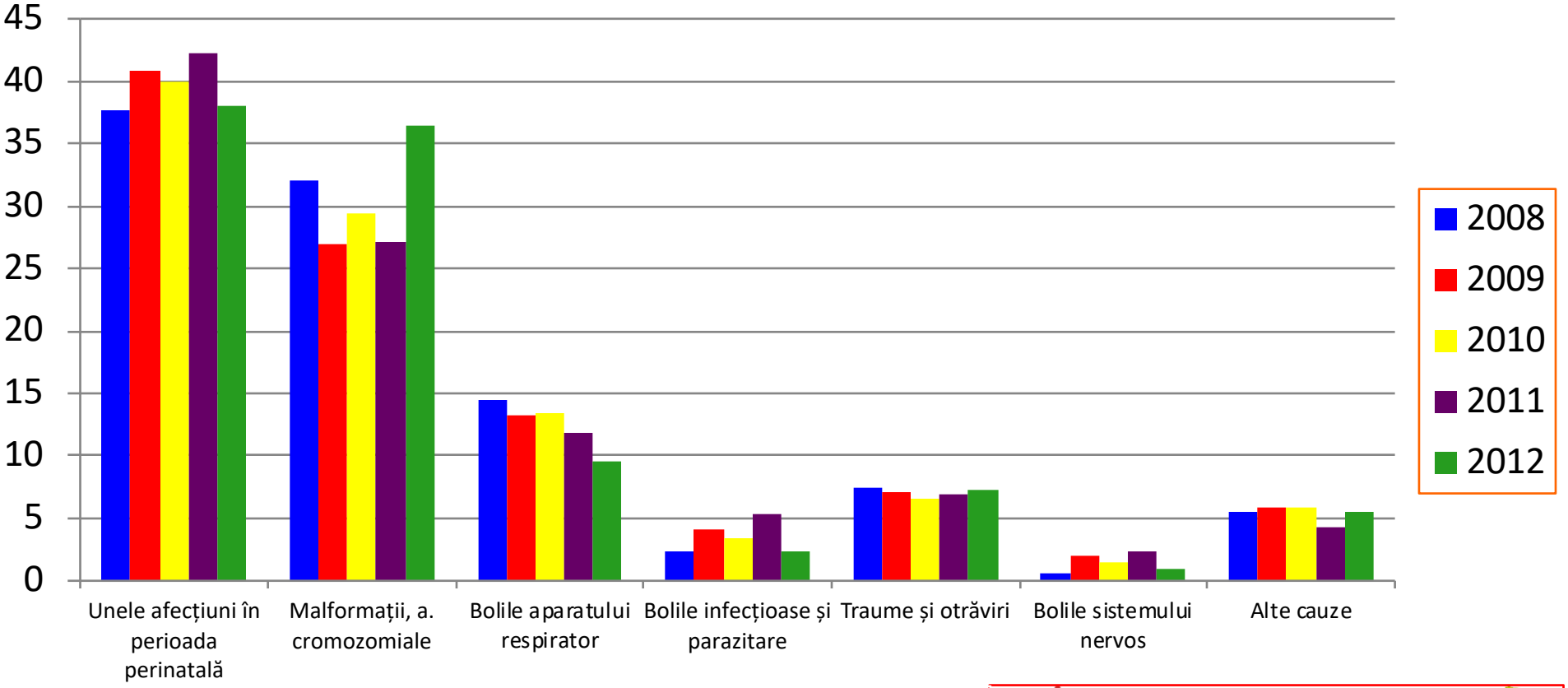

Anuarul Statistic al Sistemului de Sănatate din Moldova, 2012

În structura cauzală a invalidității

a copiilor de până la 16 ani în ultimii ani malformaţiile congenitale se plasează pe primul loc (5,6/1000copii), înaintea patologiei sistemului nervos, respirator și altor sisteme.

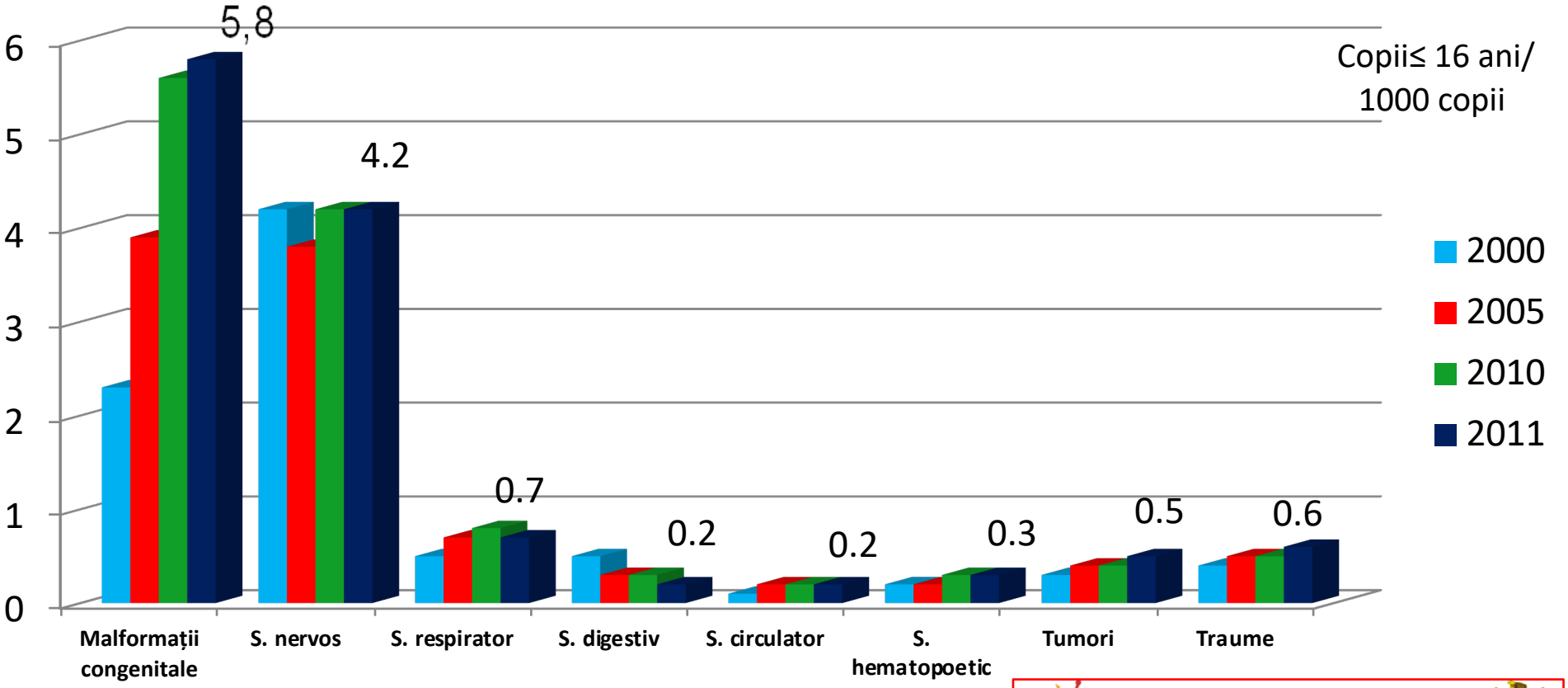

Anuarul Statistic al Sistemului de Sănatate din Moldova, 2012

Ministerul Sănătății al Republicii Moldova
Centrul Național de Management în Sănătate

Malformaţiile congenitale

- sunt abateri de la dezvoltarea embrionară normală, caracterizate prin alterarea morfologiei şi funcţiei unui organ, sistem de organe sau a corpului în întregime, întâlnite la naştere sau după naştere.

Etiologie:

- A. Defectele genetice determină 20% din anomaliile structurale
- B. Factorii exogeni teratogeni determină 5-10% din anomaliile ereditare
- C. 25% sunt induse multifactorial, poligenic
- D. La restul de 50% cauzele rămân nedescifrate

Bariera placentară 1960

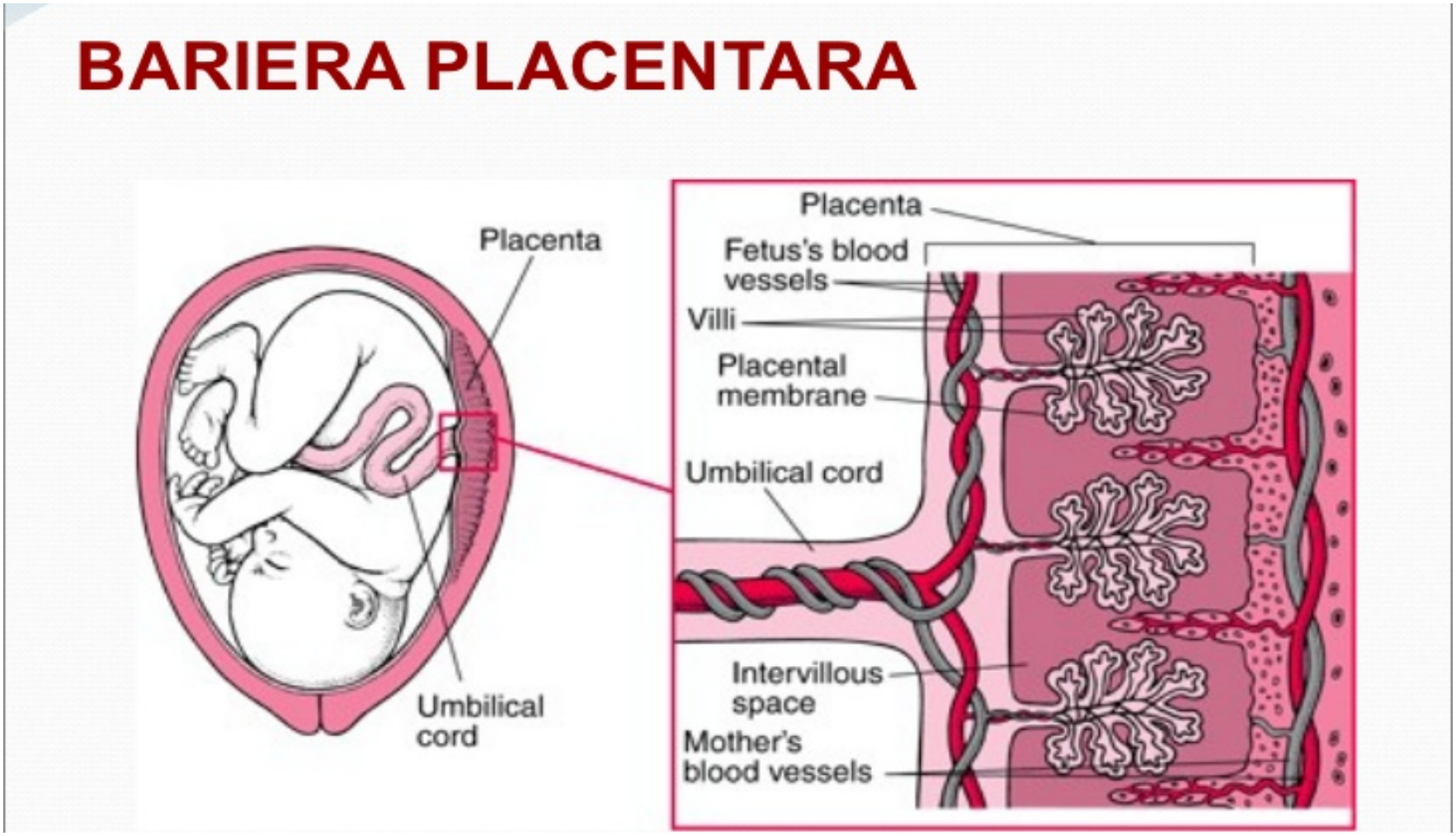

Teratogenicitate. 1960

DIETILBESTROL prescris din 1938-1971

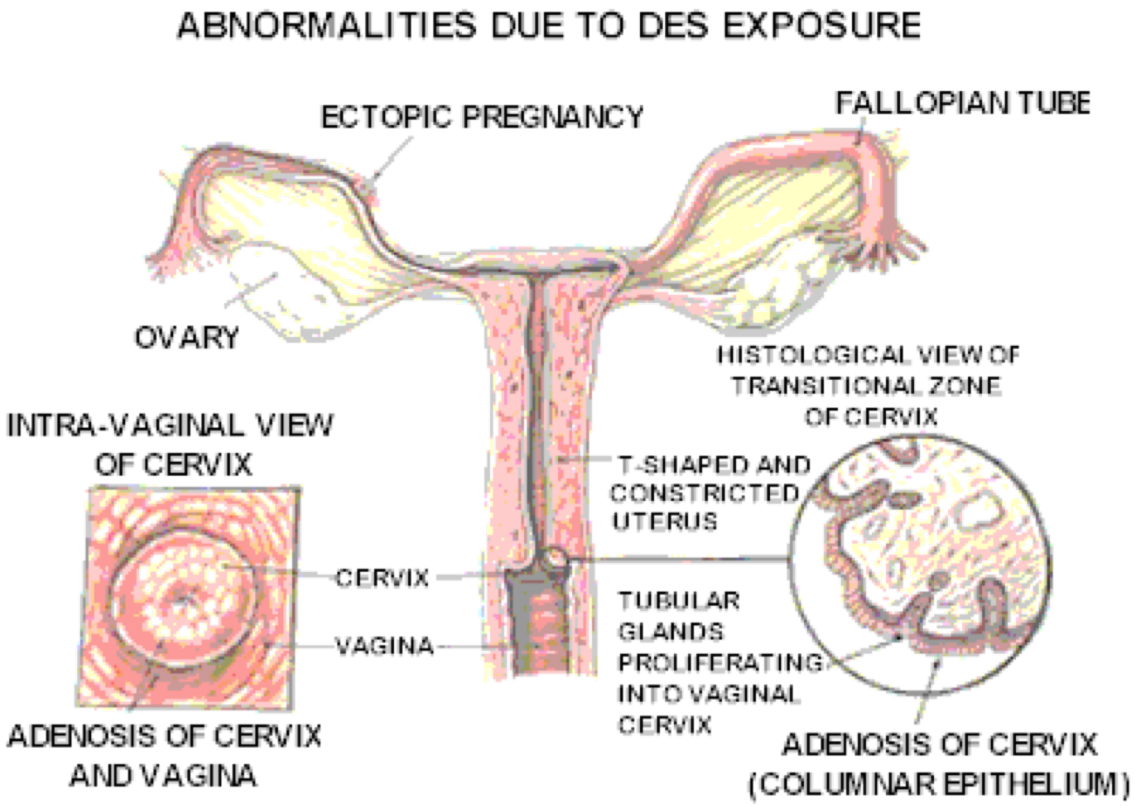

Efectul nociv al teratogenilor este influențat de 3 categorii de factori:

- a) momentul expunerii: din stadiul embriogenezei spre perioada neonatală, sensibilitatea la teratogeni scade progresiv,
- b) manifestările morfopatologice sunt induse prin acțiuni preferențiale pe anumite ținte tisulare - tipuri de organe cele mai sensibile,
- c) nocivitatea teratogenilor este dependentă de: doza și tipul de teratogen, cu mecanism de acțiune particular.

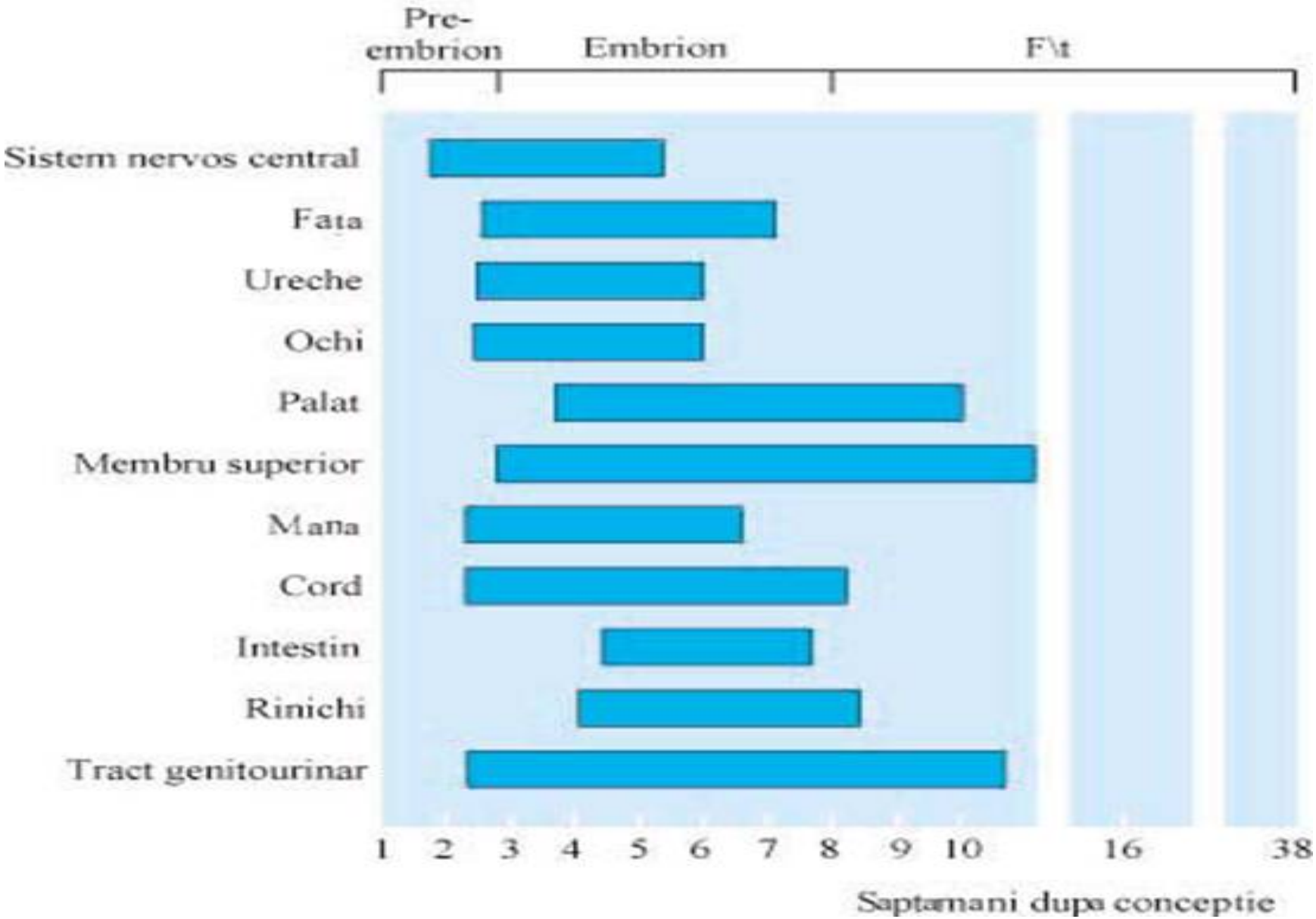
Pre-
embrion
Embrion
F\t
Sistem nervos central
Fata
Ureche
Ochi
Palat
Membru superior
Mana
Cord
Intestin
Rinichi
Tract genitourinar
1
2
3
4
5
6
7
8
9
10
16
38
Saptamani dupa conceptie

FDA a clasificat:

- Categoria A- nu prezinta nici un risc pentru făt.
- Categoria B- "relativ sigure" experimentele pe animale nu au relevat efecte nocive, iar studiile pe oameni nu sunt inca complete
- Categoria C- prezinta efecte teratogene la animale, dar nu s-au facut studii pe oameni; aceste medicamente trebuie administrate doar daca beneficiul lor depașeste potențialul nociv asupra fătului
- Categoria D-compușii acestei clase prezinta un potential nociv cert asupra fătului
- Categoria X-medicamente cu potențial teratogen cert

Conduita în sarcini cu patologie ereditară.

- A. Finisării sarcinii în malformații incompatibile cu viața;
- B. Prigătirea psihologică, socială a părinților pentru a avea un copil cu handicap în caz de sindrom genetic asociat cu retard mintal și refuzul părinților de a întrerupe sarcina;
- B. Efectuarea unui tratament « in utero »;
- C. Organizarea nașterii într-un centru specializat în acordarea asistenței neonatale copiilor cu anomalii ce pot fi tratate.

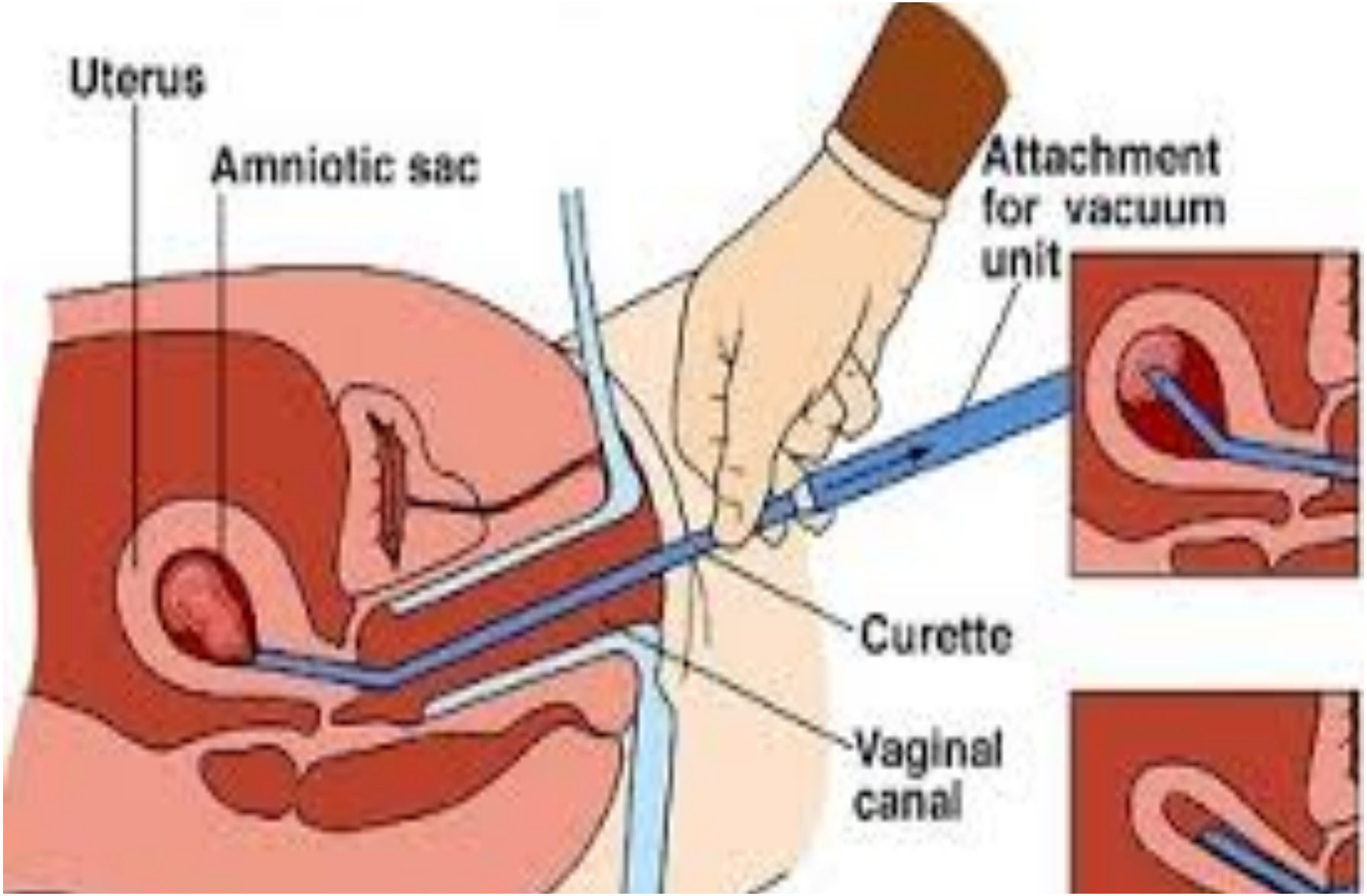
Uterus
Amniotic sac
Attachment for vacuum unit
Curette
Vaginal canal

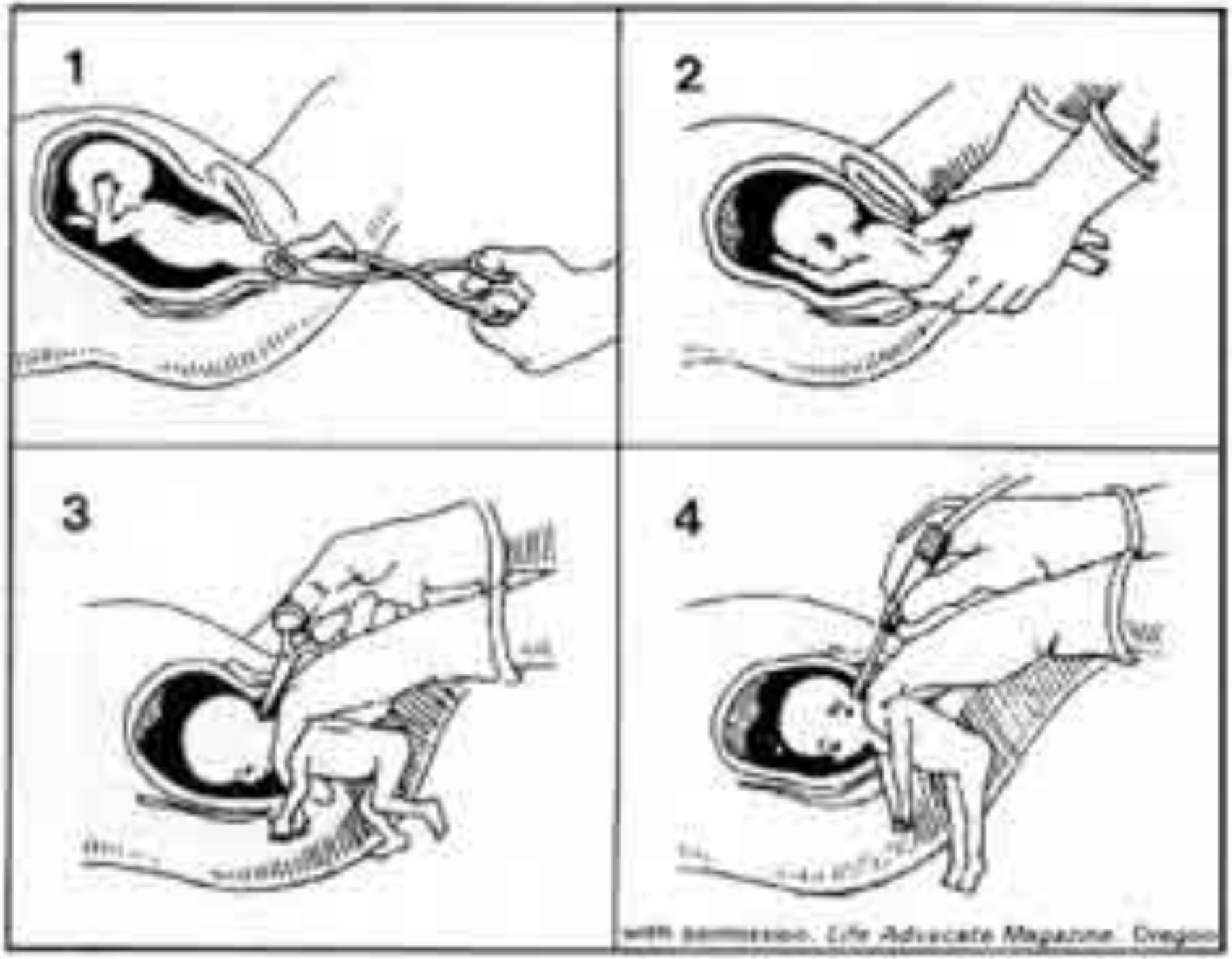
1
2
3
4
with permission. Life Advocate Magazine. Oregon

ANESTHESIOLOGY
The Journal of the American Society of Anesthesiologists, Inc.

From: Anesthesia for In Utero Repair of Myelomeningocele

Anesthesiology. 2013;118(5):1211-1223. doi:10.1097/ALN.0b013e31828ea597

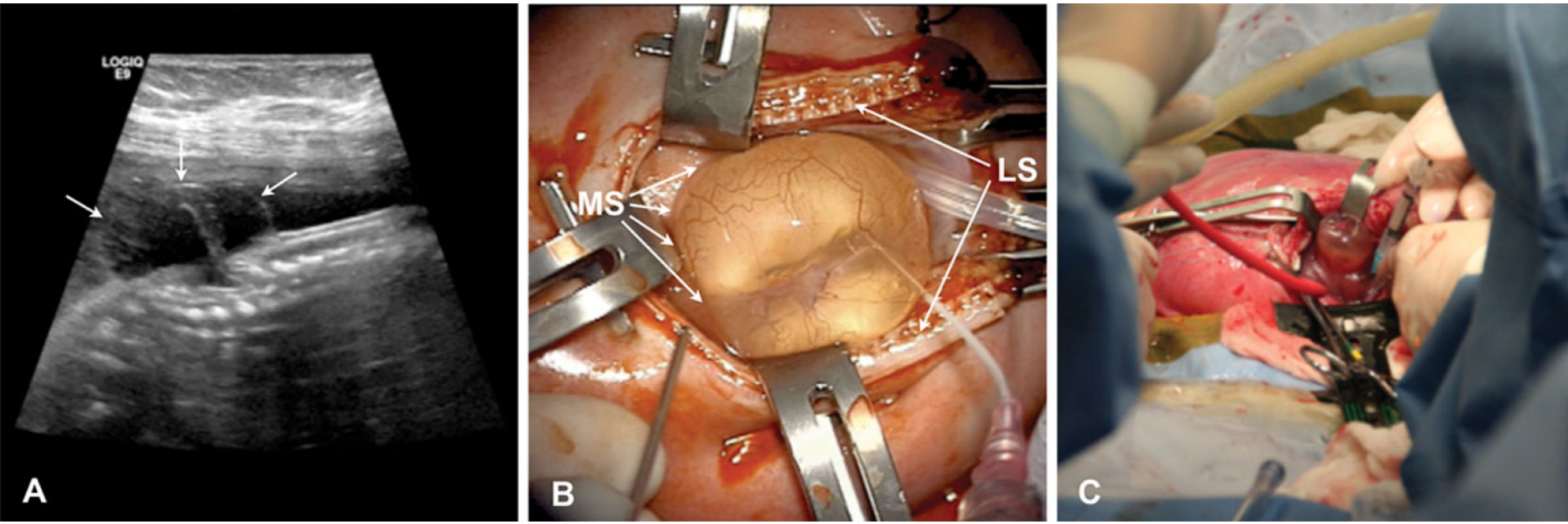

Figure Legend:

Operative preparation for open myelomeningocele repair. (A) Prior to uterine incision, the myelomeningocele is identified using ultrasound and the intrauterine position of the fetus confirmed. Arrows note sac border. This fetus has a L2 defect and is at a gestational age of 23 weeks. (B) The myelomeningocele sac is exposed for open surgical repair following uterine incision with use of lactomer uterine staples to prevent uterine wall hemorrhage. Profound uterine relaxation is achieved using high (>2 minimum alveolar concentration) inhalational anesthetic agent. Arrows labeled (MS) note myelomeningocele sac border and arrows labeled (LS) note lactomer staples. (C) An intramuscular muscle relaxant and opioid are injected into the fetus by the surgeon to ensure fetal immobility during the repair.

Date of download: 9/20/2016 Copyright © 2016 American Society of Anesthesiologists. All rights reserved.

ANESTHESIOLOGY
The Journal of the American Society of Anesthesiologists, Inc.

From: Anesthesia for In Utero Repair of Myelomeningocele

Anesthesiology. 2013;118(5):1211-1223. doi:10.1097/ALN.0b013e31828ea597

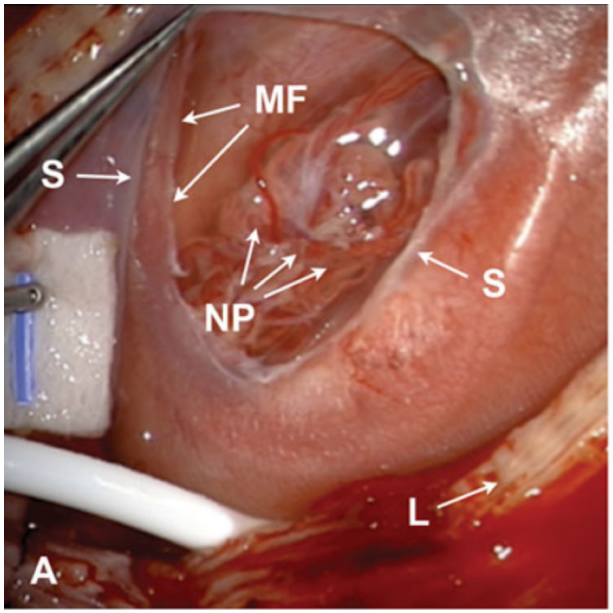

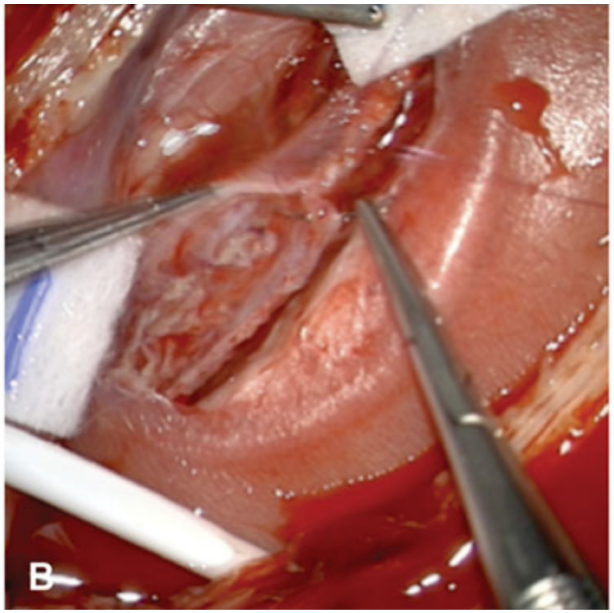

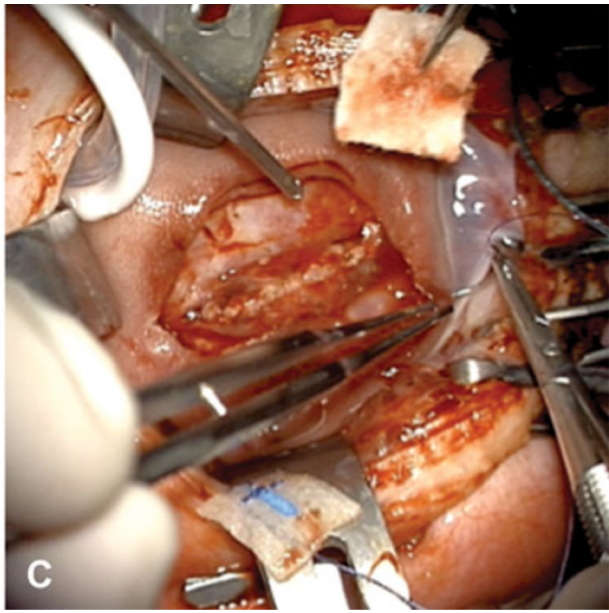

Figure Legend:

Intraoperative myelomeningocele repair. (A) Neural structures are exposed and separated from adjacent tissue. Labeled arrows note lactomer staples on the uterine wall (L), the skin edge (S), the myofascial flap (MF), and the neural placode (NP). (B) The dura is closed over the neural tube. (C) Once the dural closure is completed, surrounding tissue is mobilized for skin closure.

Date of download: 9/20/2016 Copyright © 2016 American Society of Anesthesiologists. All rights reserved.

ANESTHESIOLOGY
The Journal of the American Society of Anesthesiologists, Inc.

From: Anesthesia for In Utero Repair of Myelomeningocele

Anesthesiology. 2013;118(5):1211-1223. doi:10.1097/ALN.0b013e31828ea597

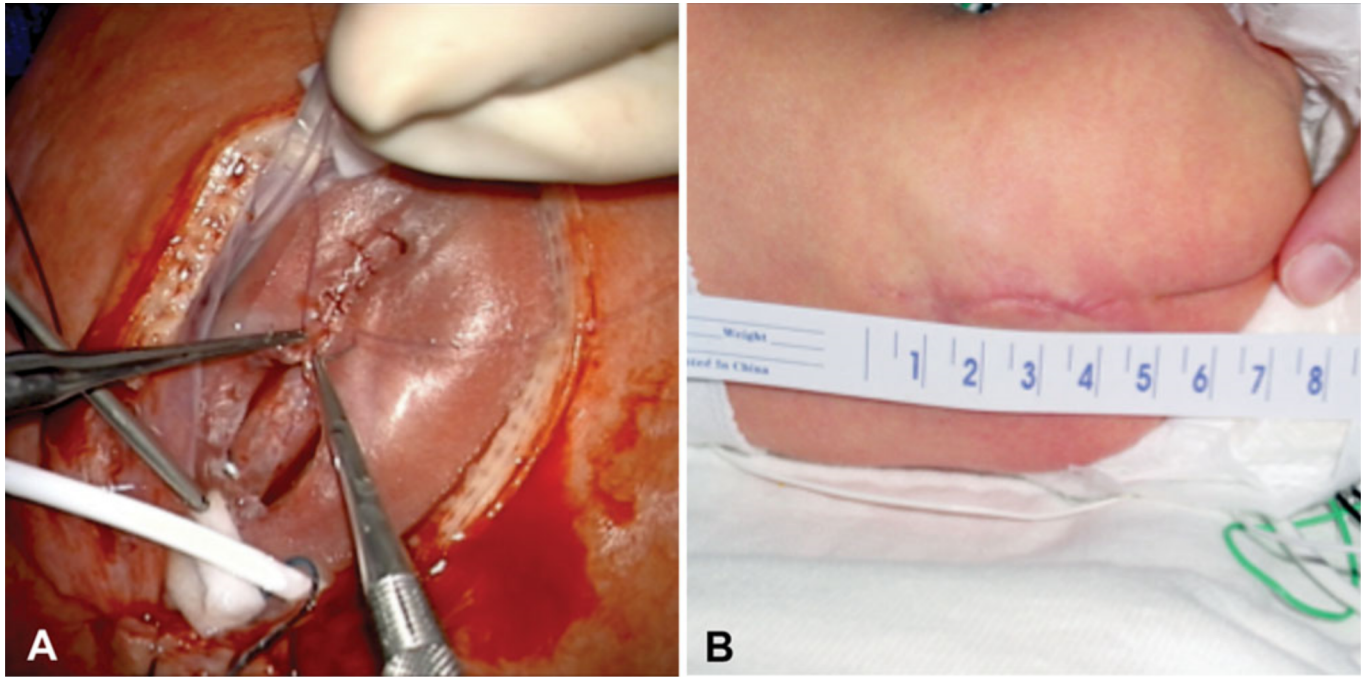

Figure Legend:

Prenatal fetal myelomeningocele defect primary closure. (A) Primary skin closure is performed when skin tissue can be approximated. (B) A scar over the surgical site remains at birth following a primary skin closure.

Date of download: 9/20/2016 Copyright © 2016 American Society of Anesthesiologists. All rights reserved.

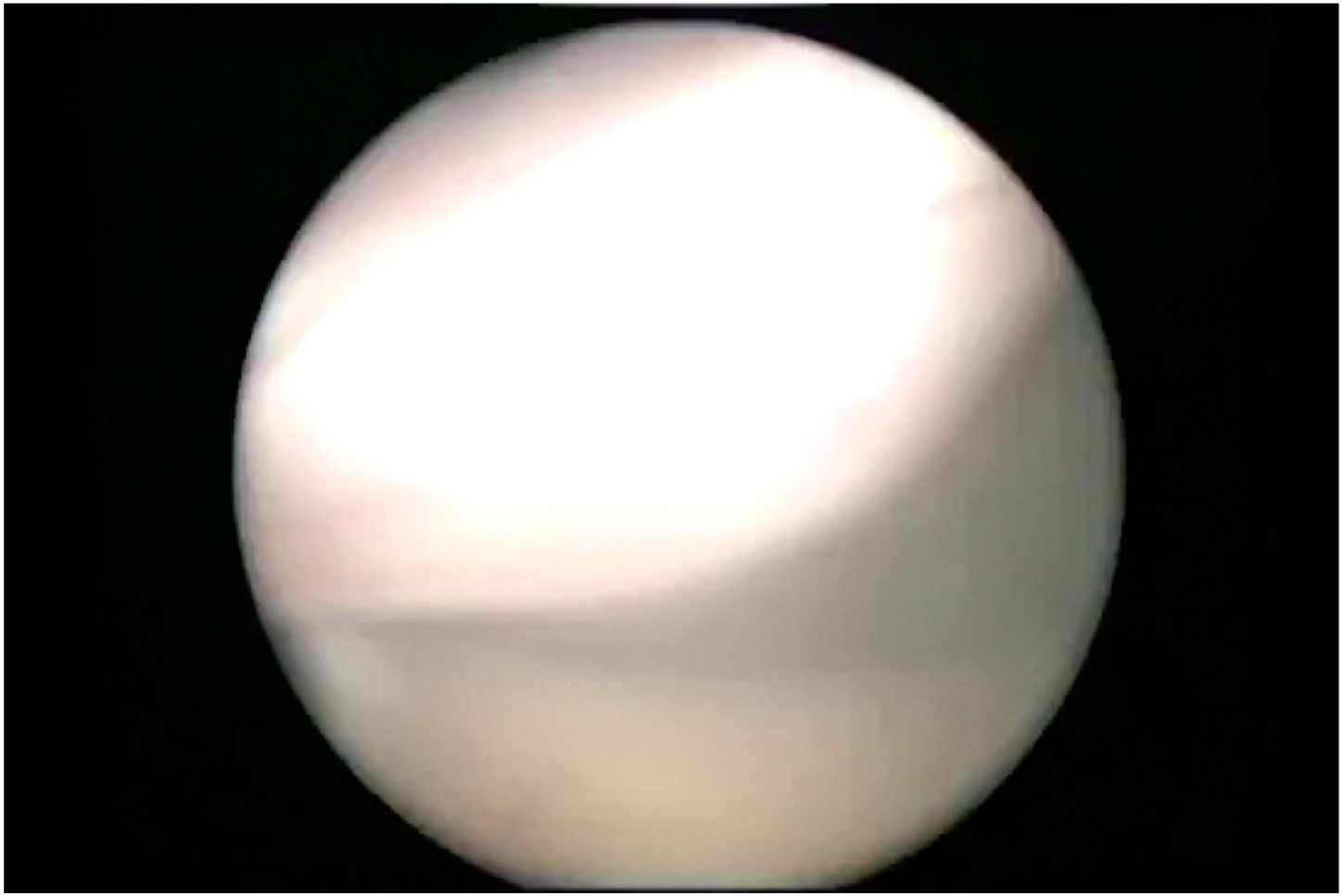

Diagnosticul prenatal:

- **Diagnosticul prenatal** reprezintă totalitatea de investigaţii ce au drept scop diagnosticarea dereglărilor structurale și funcționale de dezvolatere intrauterină a fătului, dar adesea sunt invazive, complicate, pot provoca complicații; din care cauză nu poate fi aplicat la toate gravidele.

Screening-ul prenatal pentru anomalii fetale

- consista in identificarea, în populatia generala a acelor gravide ce au un risc sporit de a da nastere unui copil cu anomalie, cu scopul de a le propune un diagnostic de cercitudine prin investigații invazive.
- **Screening-ul prenatal** permite identificarea prezumtiva a unei afectiuni fetale prin aplicarea la femeile gravide a unor proceduri simple.

Diagnostic și screening?????

- Amnicenteza
- Coriocenteza
- Cordocenteza
- Metode serice
- Metode imagistice: Ultrasonografia, RMN

Ecografia în sarcină

- Examinarea ecografică pentu screeningul anomaliilor fetale de trimestrul I se recomandă a fi efectuată între 11 şi 13+6 săptămâni de amenoree (criteriul masurabil este LCC intre 45 si 84 mm), perioada optimă fiind la sfarsitul săptămânii a 12-a si inceputul săptămânii a 13-a (criteriul masurabil este LCC intre 60 si 75 mm). Ecografia de trimestru al doilea este standartul de aur pentru evaluarea morfologică fetală, adică analiza structurală detaliată a fătului. Se recomandă ca această ultrasonografie sa fie efectuată între săptămiinile 18-21 de amenoree.

Protocolul ultrasonografic pentru evaluarea morfologică a fătului include vizualizarea sistemelor fetale într-o anumită succesiune și conține potențialii markeri morfologici care sugerează prezența unei anomalii

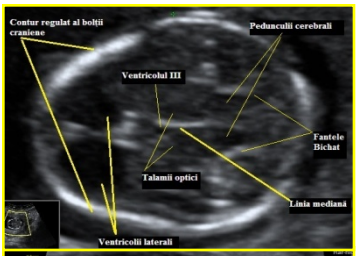

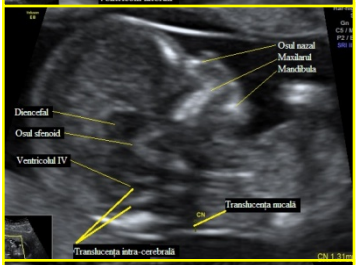

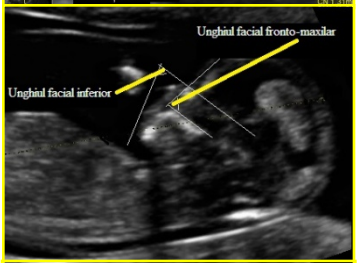

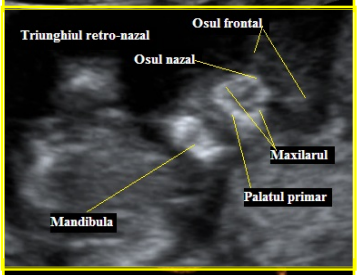

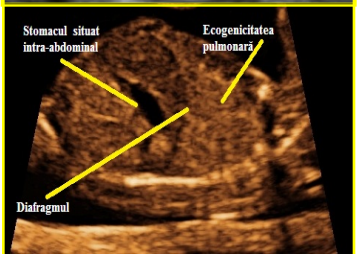

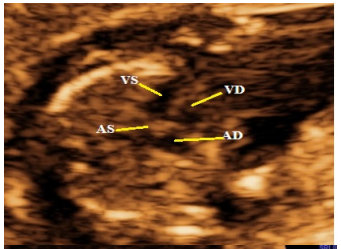

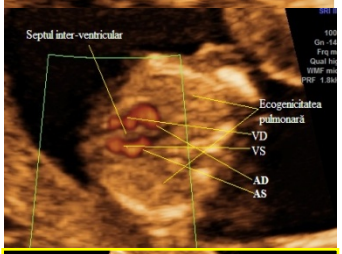

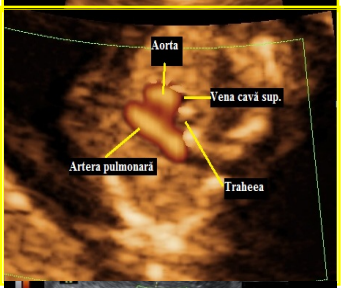

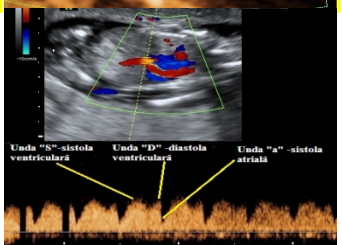

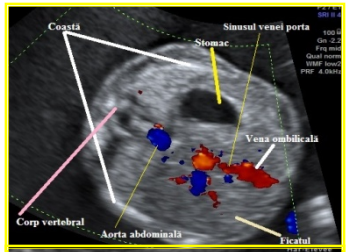

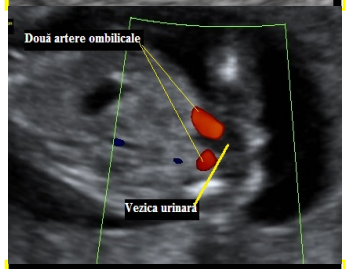

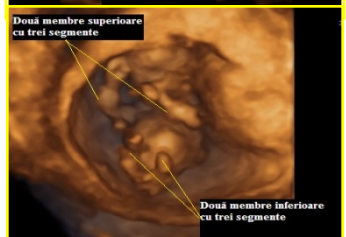

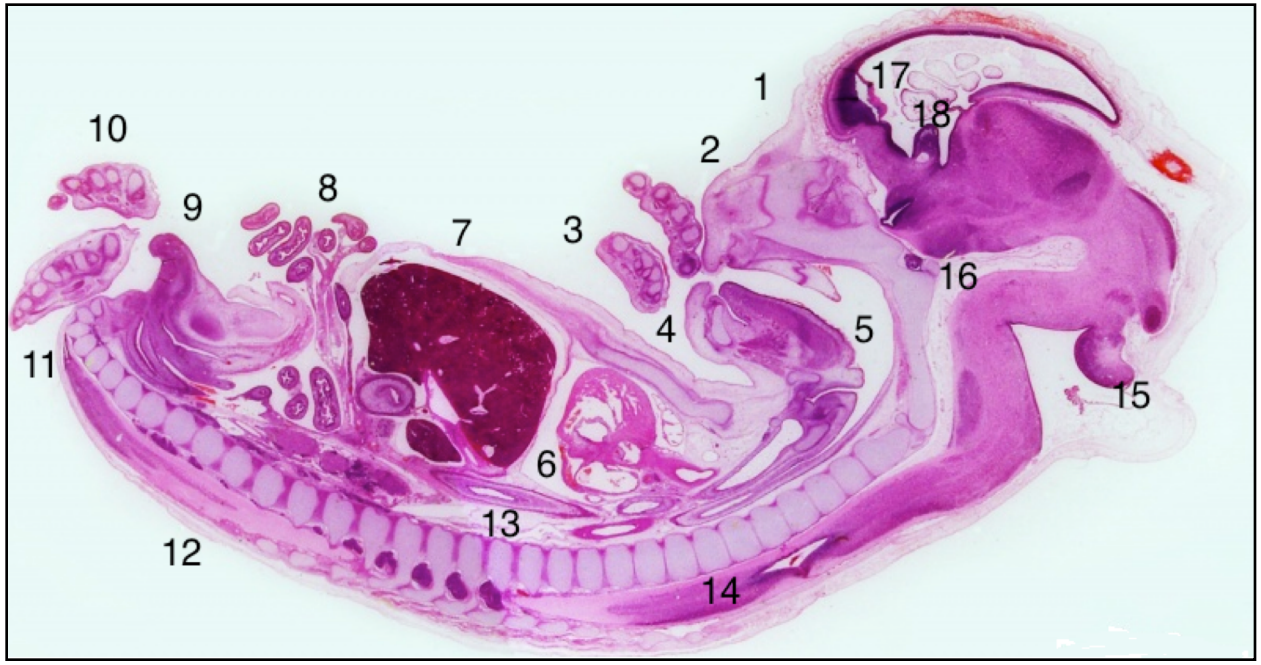
1
2
3
4
5
6
7
8
9
10
11
12
13
14
15
16
17
18

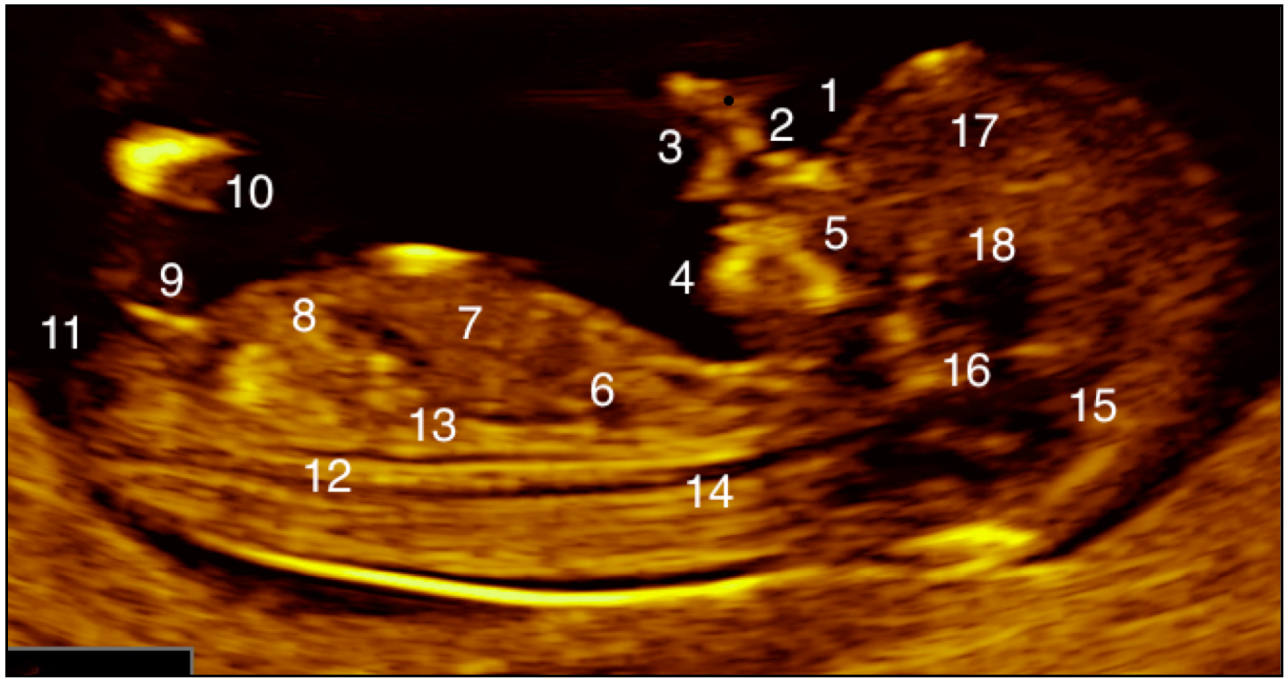
1
2
3
4
5
6
7
8
9
10
11
12
13
14
15
16
17
18

NT

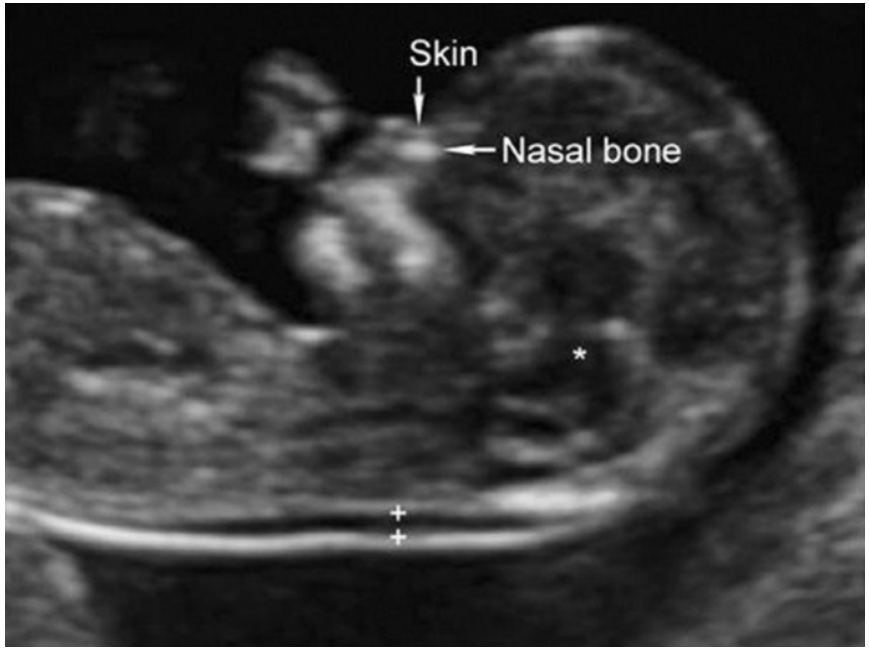
Skin
Nasal bone

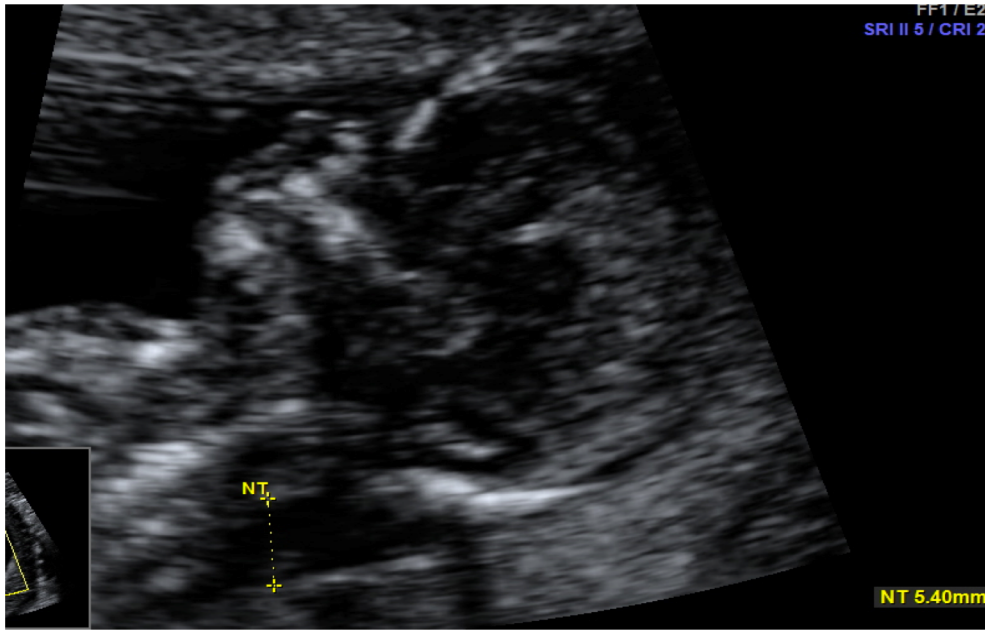
NT
NT 5.40mm

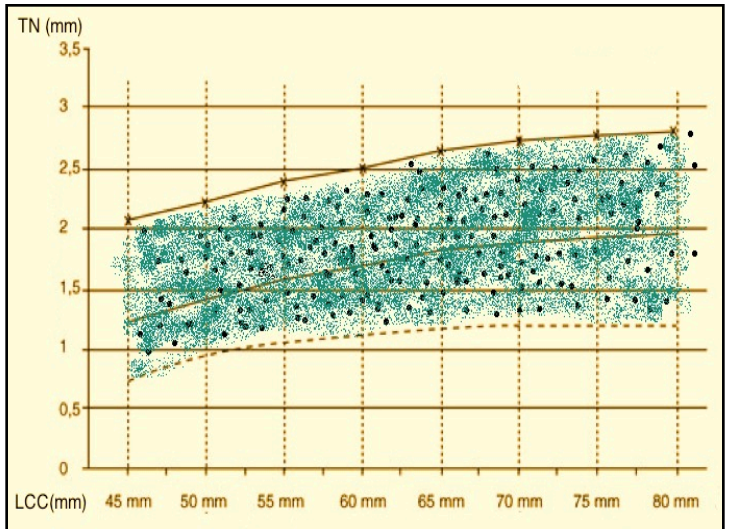
TN (mm)
3,5
3
2,5
2
1,5
1
0,5
0
LCC(mm)
45 mm
50 mm
55 mm
60 mm
65 mm
70 mm
75 mm
80 mm

Translucența nucală

- reprezintă spaţiul subcutanat al regiunii cervicale superioare, situat între piele şi coloana vertebrală cervicală. Este o formaţiune fiziologică prezentă la toţi embrionii între 10 şi 14 săptămâni amenoree. Acest spațiu anatomic de acumulare de limfă este temporar, și dispare odată cu formarea definitivă a sistemului limfatic în trimestrul doi de sarină. În situații patologice translucența nucală poate fi mărită prin acumularea de surplus de lichid în acest spațiu subcutanat, fiind semnul prezenței a unei anomalii.

Translucența nucală

- Valorile normale ale translucenţei nucale sunt dependente de vârsta gestaţională și sunt raportate la lugmimea cranio-caudală, limita maximală pentru lungimea cranio-caudală de 80 mm este de 2.7mm.

ON

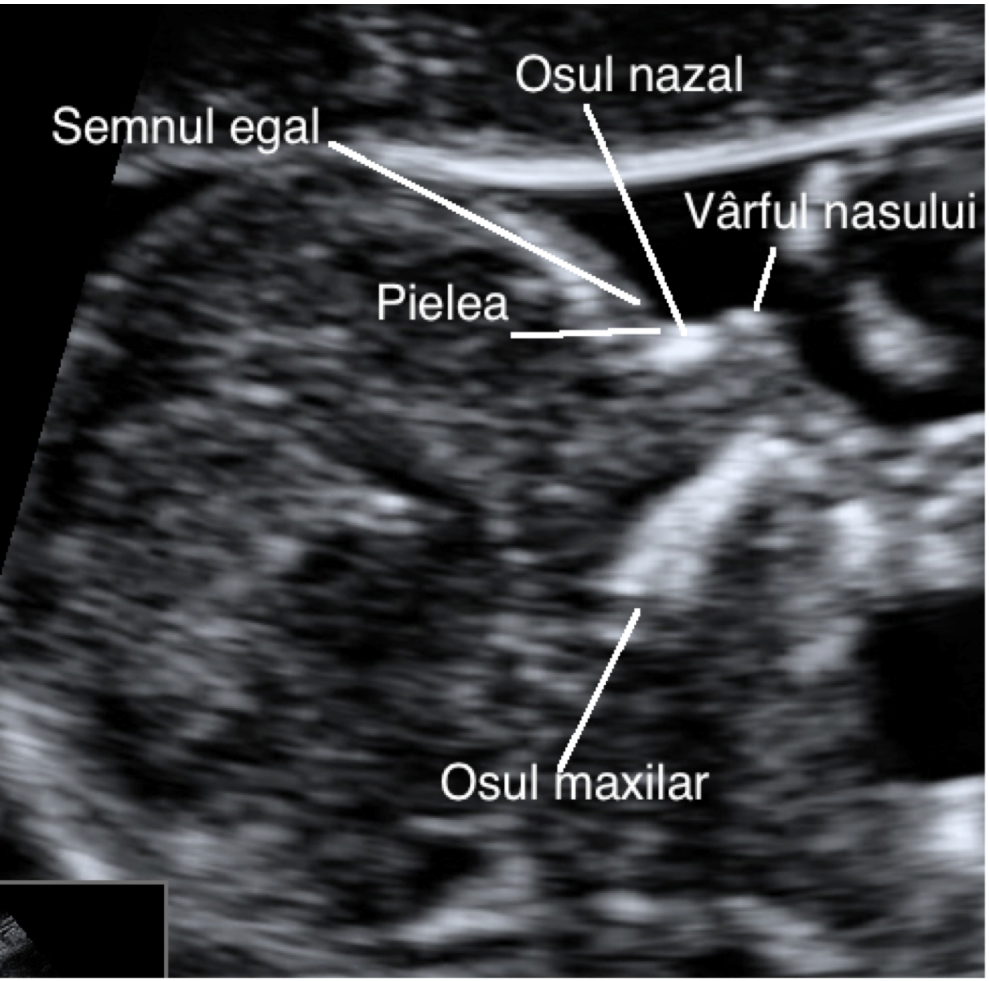
Osul nazal
Semnul egal
Vârful nasului
Pielea
Osul maxilar

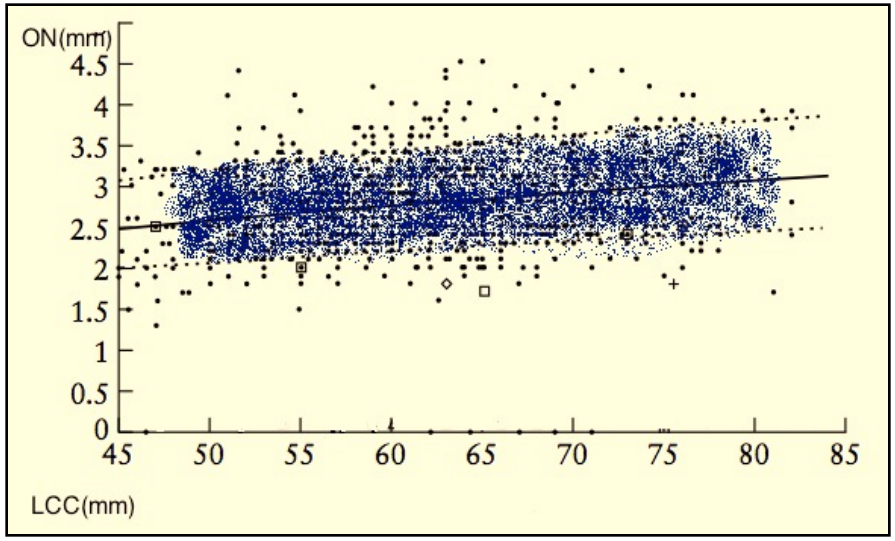
ON(mm)
4.5
4
3.5
3
2.5
2
1.5
1
0.5
0
45
50
55
60
65
70
75
80
85
LCC(mm)

Lungimea oaselor nazale

- Studiile ecografice prenatale au raportat că la oasele nazale la fetuși aneuploizi osifică mai tîrziu și prin urmare la termenul de gestație de 11 săptămâni până la 14 săptămâni osul nazal este absent la 65% din fetuși cu trisomia 21.

DV

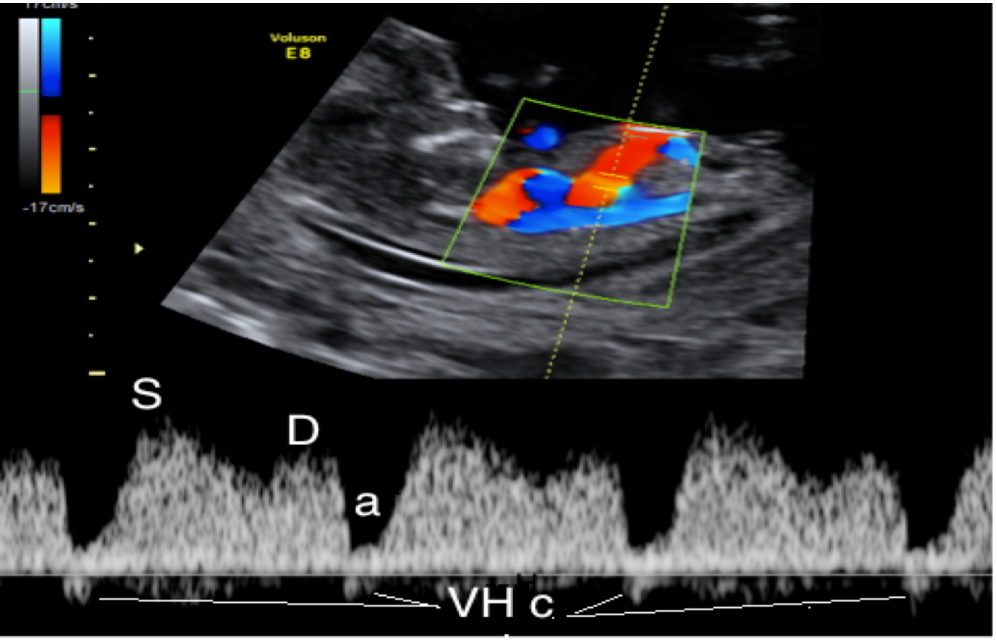
Voluson
E8
-17cm/s
S
D
a
VH c

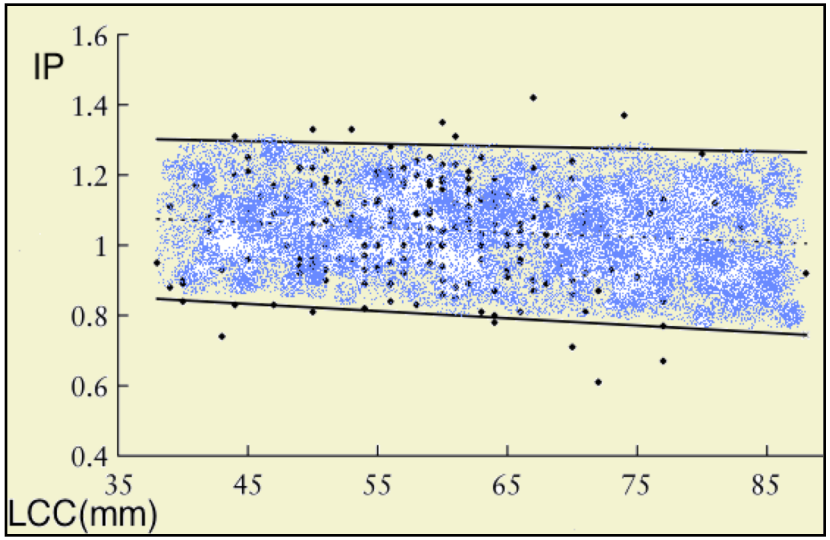
IP
1.6
1.4
1.2
1
0.8
0.6
0.4
35
45
55
65
75
85
LCC(mm)

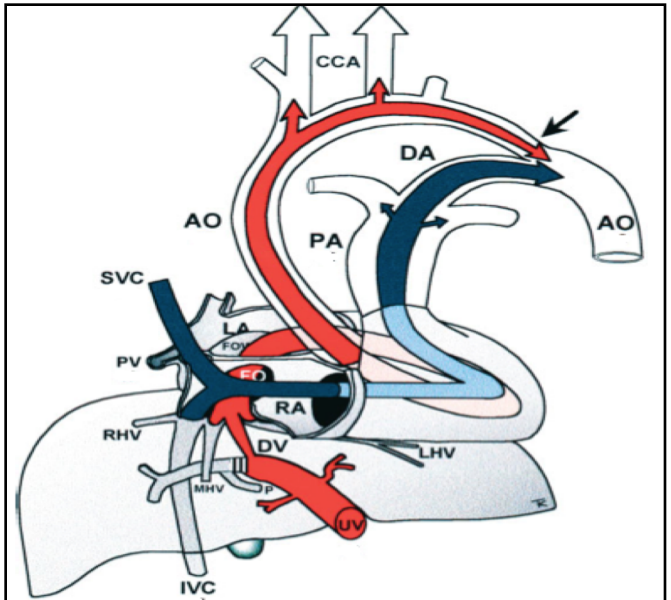
CCA
DA
AO
PA
AO
SVC
LA
PV
FO
RA
RHV
DV
LHV
MHV
UV
IVC

Ductul venos

- este un vas ce conectează vena ombilicală direct cu vena cavă inferioară. Acest vas este prezent doar în viața intrauterină, după naștere acesta se obliterează. Fluxul de sânge prin ductul venos pe tot parcursul ciclului cardiac are direcție anterogradă și are un aspect characteristic- se prezintă prin trei unde care sunt pozitive în raport cu axa absciselor care se caracterizează prin viteză ridicată în timpul sistolei ventriculare (undei S) și diastolei ventricule (D), și contracția atrială care are viteze mai reduse (unda a).

Ductul venos

- În caz de suferință fetală, unda a este cel mai rapid afectată de o iminentă decomensare vasculară. În imagine ecografică această afectare se traduce prin lipsa fluxului (unda a – absentă) sau flux retrograd prin ductus Arantius (unda « a» negativă).

IT

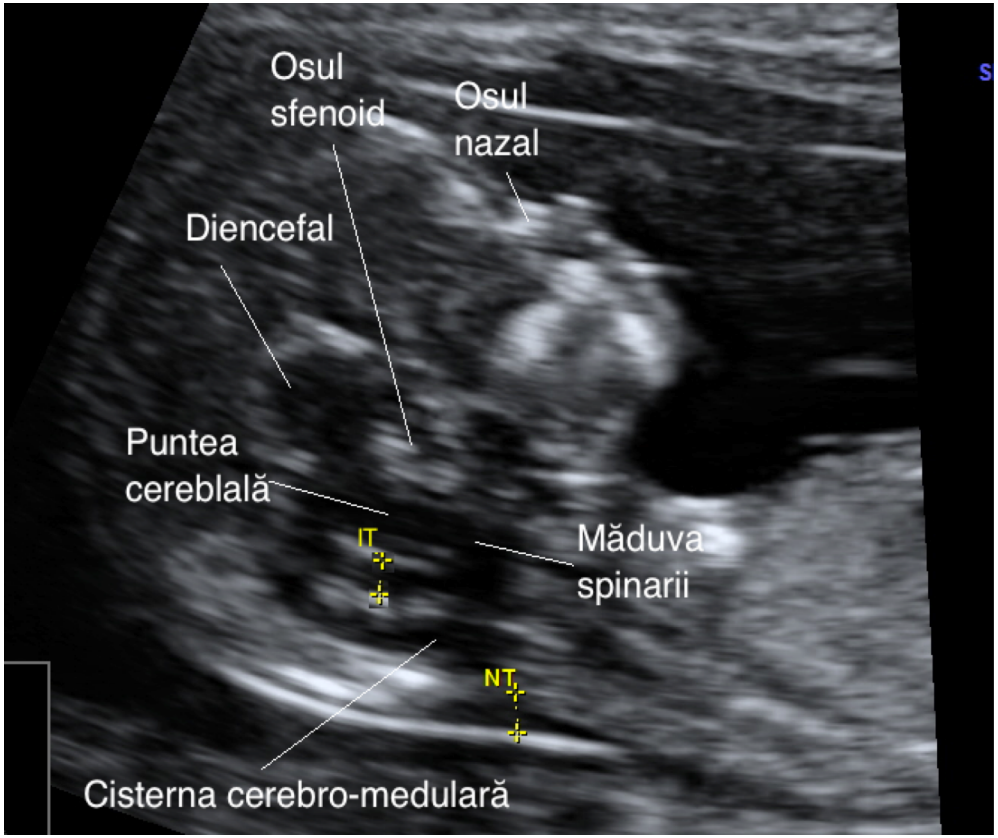
Osul sfenoid
Osul nazal
Diencefal
Puntea cereblală
IT
Măduva spinarii
NT
Cisterna cerebro-medulară

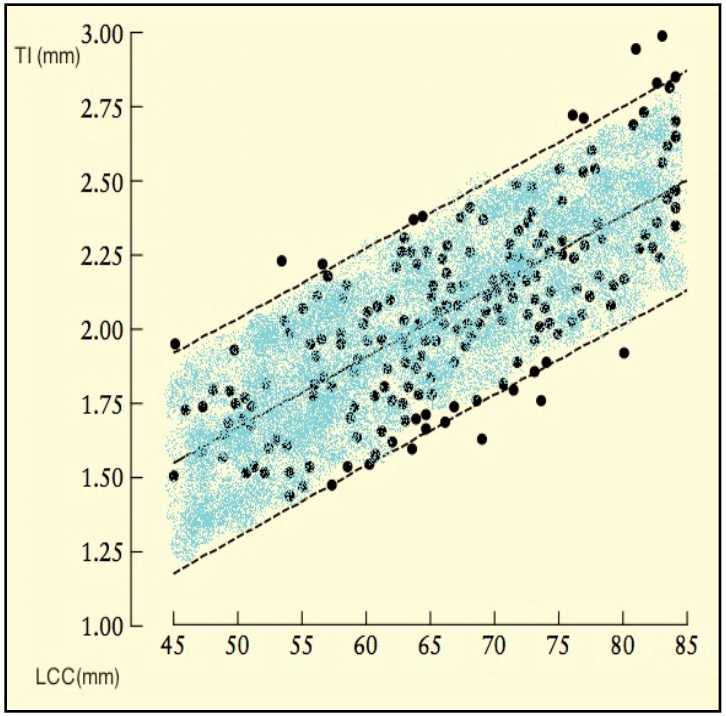
TI (mm)
3.00
2.75
2.50
2.25
2.00
1.75
1.50
1.25
1.00
45
50
55
60
65
70
75
80
85
LCC(mm)

Translucența intracerebrală

- marker ecografic pentru detectia defectelor coloanei vertebrale cum ar fi mielomeningocelul, meningocelul. Afectarea coloanei vertebrale prin spina bifida este caracteristică pentru trisomia 13, trisomia 18. Acest marker se prezintă ca o zonă translucidă posterior de puntea trunchiului cerebral și anterior de plexul coroid al ventricului IV. Această formațiune este paralelă cu translucența nucală. În patologie vertebrală are loc deplasarea deplasarea cerebrală spre posterior, compresia ventricolului IV și dispariția translucenței intracerebrale.

- Metoda cea mai nouă este determinarea acidului acelular dezoxiribonucleic fetal în plazma maternă (cf DNA).
- În cazul când metoda cf DNA nu este accesisbilă, se efectuează determinarea concentraţiei unor markeri biochimici proteici sau hormonali fetali în serul matern.

Maternal blood tests:

- **Maternal Serum proteins:**

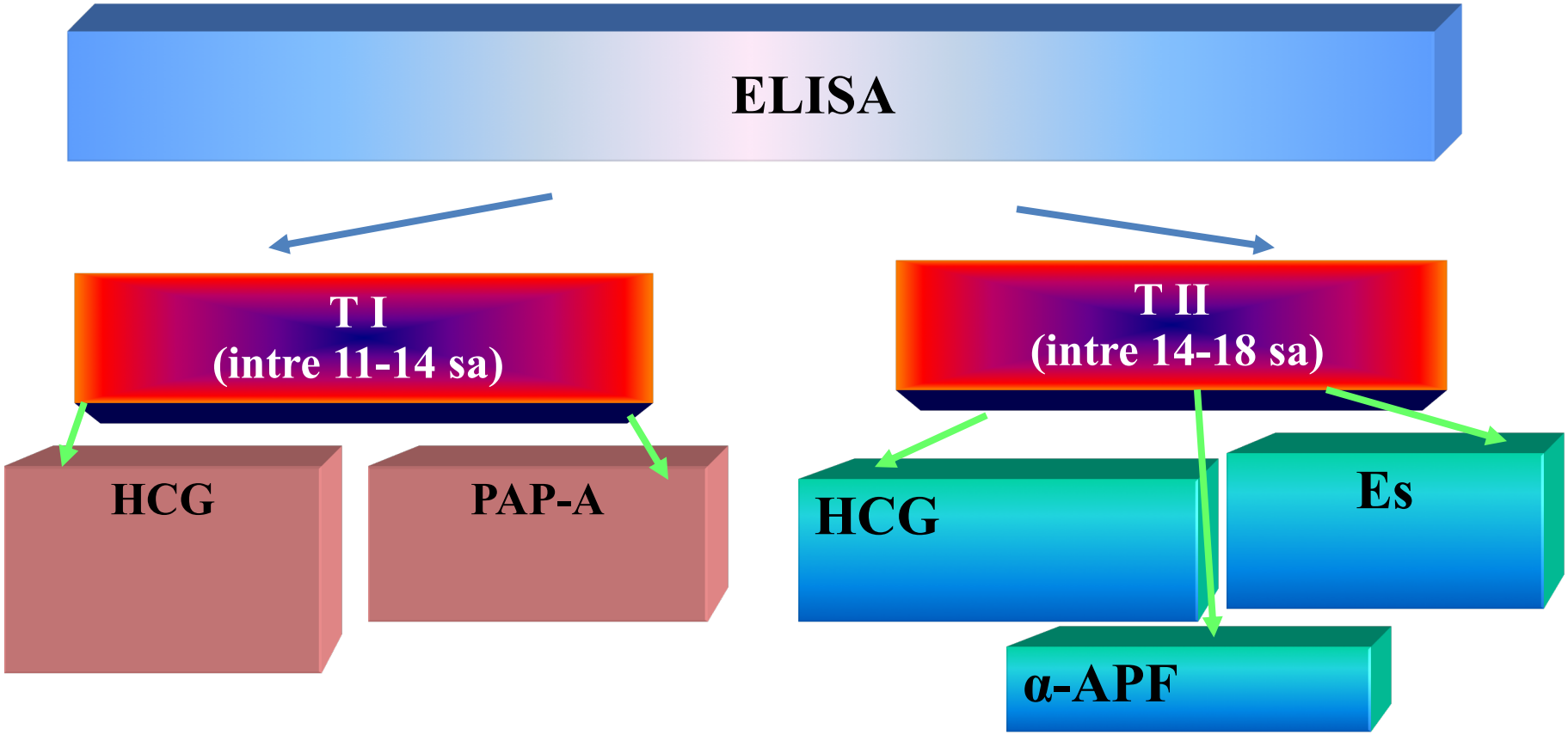

Diagnosticul prenatal a trecut prin schimbări miraculoase, datorită progresului citogeneticii, ecografiei şi introducerii metodelor noi cu o rată de detecţie.

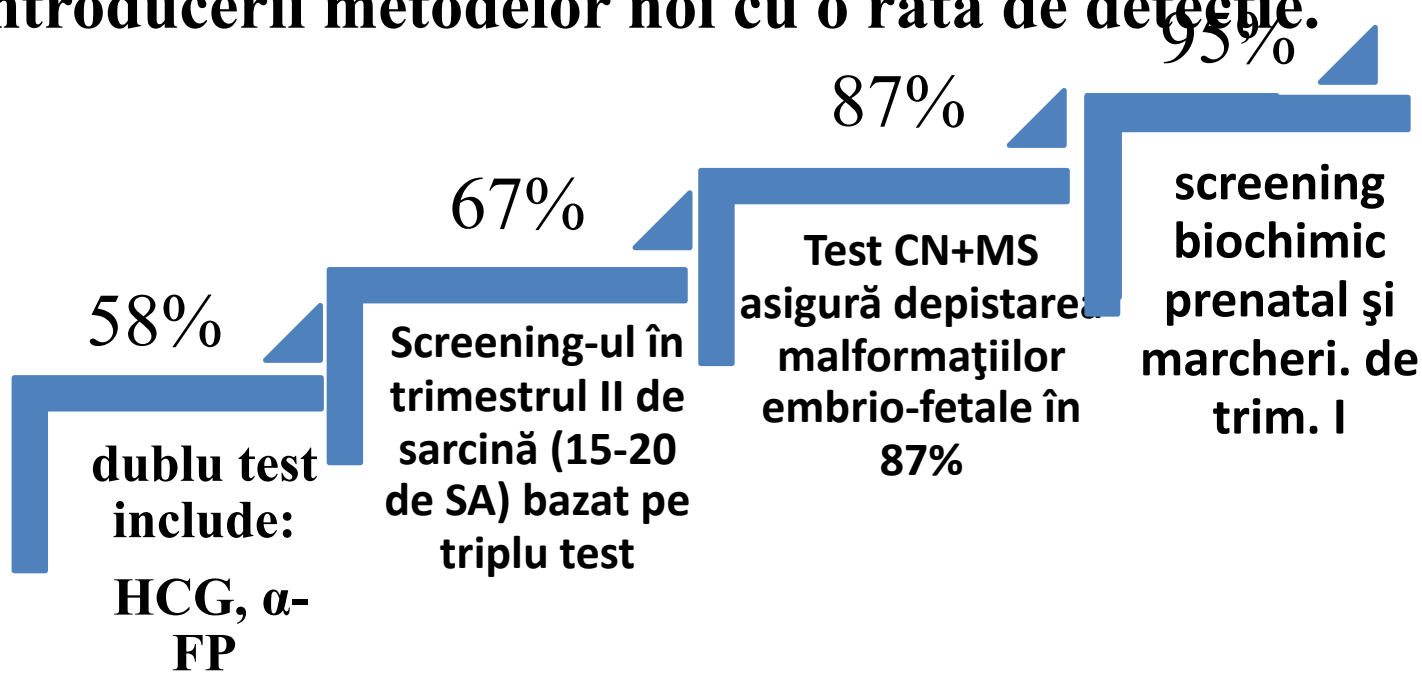

- **Pentru calcularea riscului final se sumează rezultatele obținute în urma screeningului biochimic, screening-ului ecografic, cu riscul obținut după vârsta maternă și antecedente. Deoarece screeningul reprezintă o metodă de depistaj și nu de diagnostic, în cazul obținerii unui risc crescut de anomalii fetale la naștere, se menține necesitatea efectuării de investigații suplimentare, inclusiv analiza citogenetică prin prelevarea de vilozități coriale (trimestrul I) sau amniocenteza (trimestrul II).**

Amniocenteza

- cu studiul cariotipului fetal efectuată la a 15 – 20 săptămiini amenoree, permite diagnosticarea celor mai frecvente anomalii cromozomiale numerice şi structurale. Este procedura de obţinere a unei probe de lichid amniotic prin puncţie transabdominală, ghidată ecografic în scopul examinării genomului fetal. În lichidul amniotic sunt prezente celule fetale, provenite din descuamarea pielii şi a mucoaselor tractului urinar şi digestiv.
- • complicaţia majoră a amniocentezei comportă un risc de 1 % de avort spontan.
- • alte complicaţii rare sunt: infecţiile, scurgerile de LA, leziuni fetale, leziuni ale tractului digestiv, urinar.

Transabdominal procedure

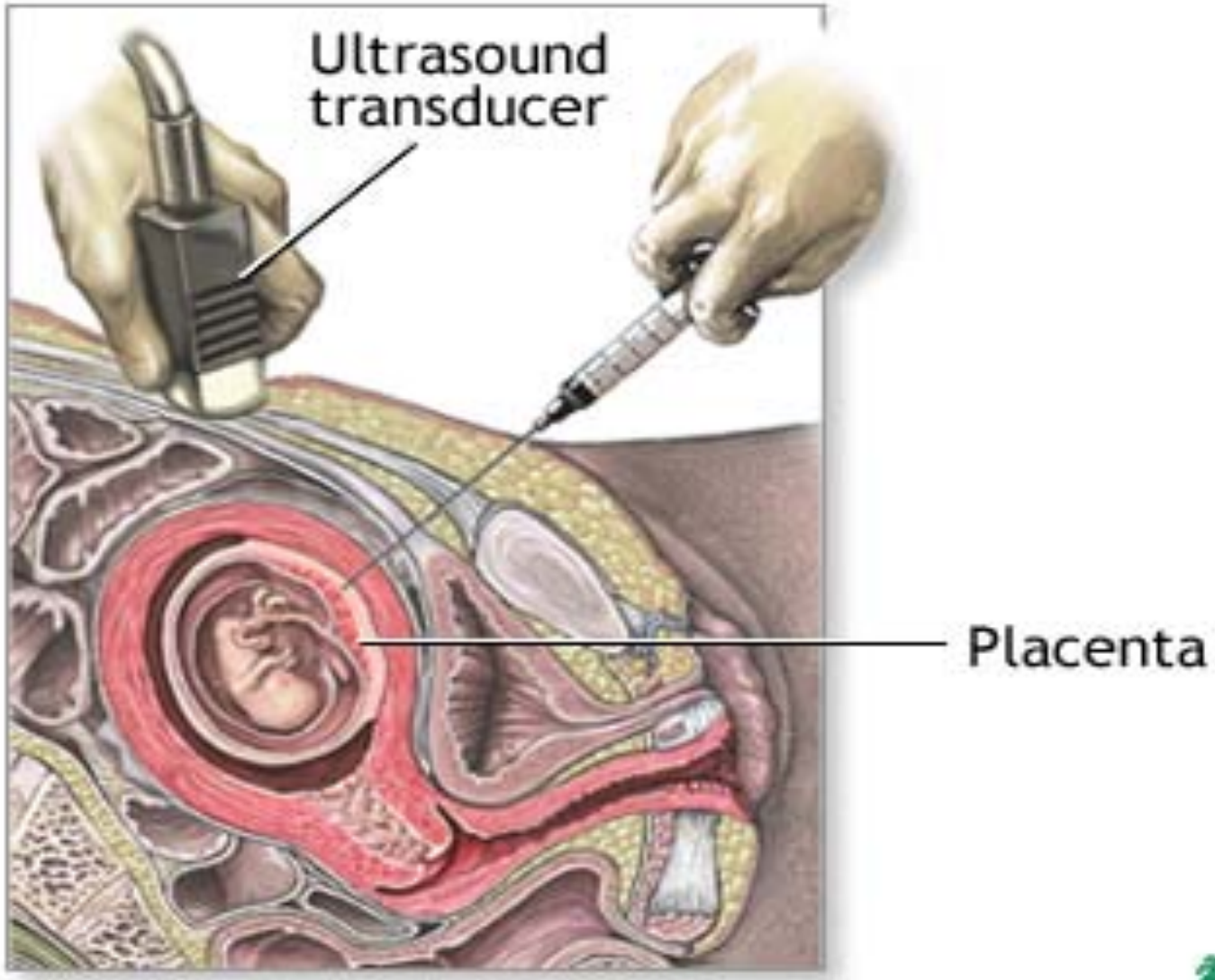

A.D.A.M.

Amniocenteza

- cu studiul cariotipului fetal efectuată la a 15 – 20 săptămiini amenoree, permite diagnosticarea celor mai frecvente anomalii cromozomiale numerice şi structurale. Este procedura de obţinere a unei probe de lichid amniotic prin puncţie transabdominală, ghidată ecografic în scopul examinării genomului fetal. În lichidul amniotic sunt prezente celule fetale, provenite din descuamarea pielii şi a mucoaselor tractului urinar şi digestiv.
- • complicaţia majoră a amniocentezei comportă un risc de 1 % de avort spontan.
- • alte complicaţii rare sunt: infecţiile, scurgerile de LA, leziuni fetale, leziuni ale tractului digestiv, urinar.

Biopsia de trofoblast

se efectuează după 10 săptămîni de amenoree, reprezintă o procedură invazivă. Este o metodă de obţinere a unor probe de vili coriali cu ajutorul unui ac bioptatic. Celule vililor coriali derivă din trei linii celulare: trofectodermul polar, mezodermul extraembrionar şi foiţa embrionară primitivă, toate structuri de origine embrionară. Celulele trofoblastice sunt utilizate pentru efectuarea de teste biochimice şi moleculare şi pentru analize cromozomiale directe.

Metode invazive de diagnostic prenatal – coriocenteza şi amniocenteza

La gravidele din grupul de risc s-a efectuat diagnosticul prenatal invaziv (amniocenteza) cu practicarea cariotipării prin tehnici de genetică convențională asociată sau nu cu FISH, în scopul determinării anomaliilor cromozomiale numerice și structurale.

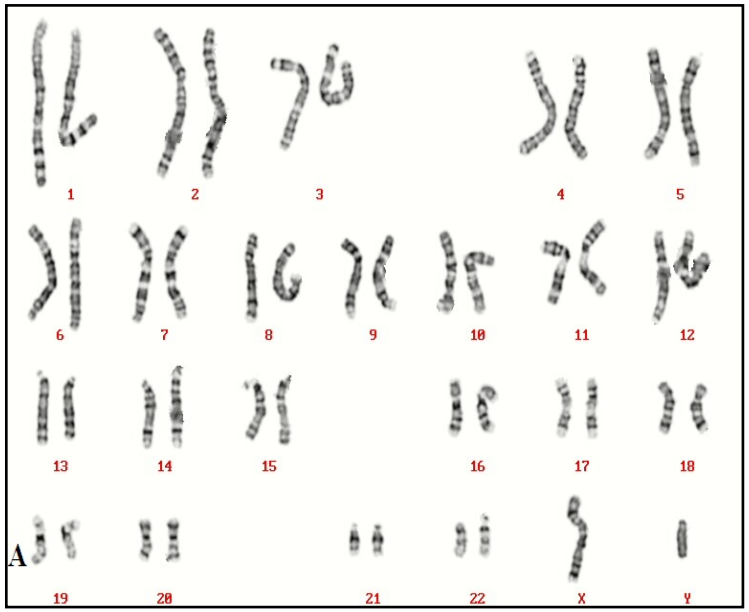

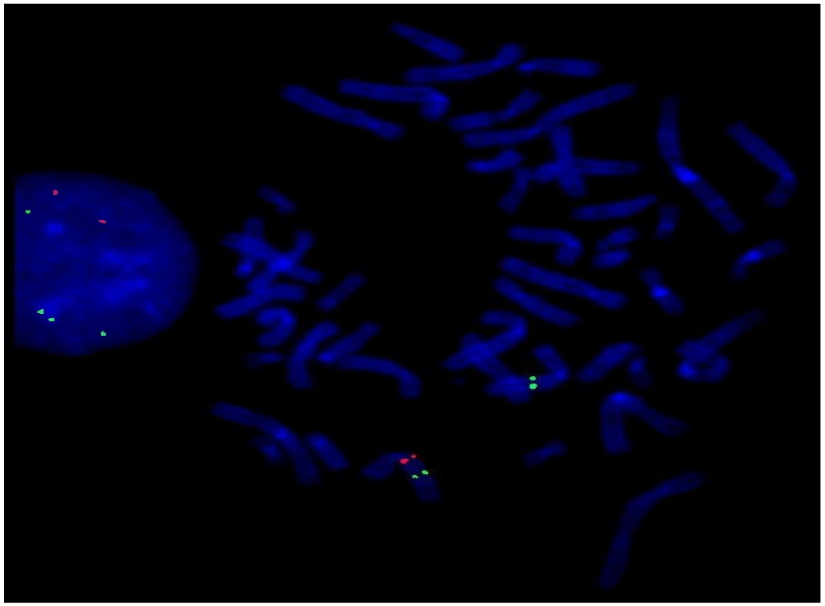

Rezultatele cariotipării

Trisomie 18

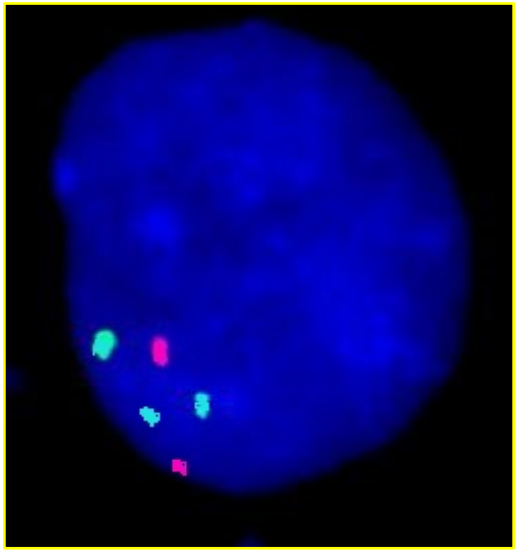

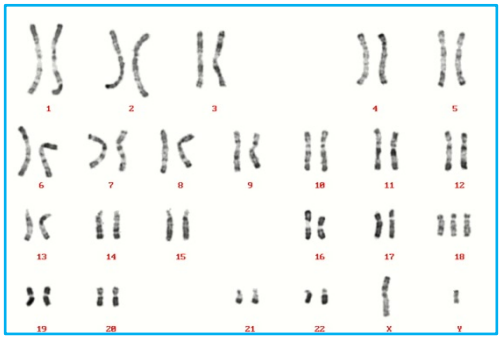

Trisomie 21

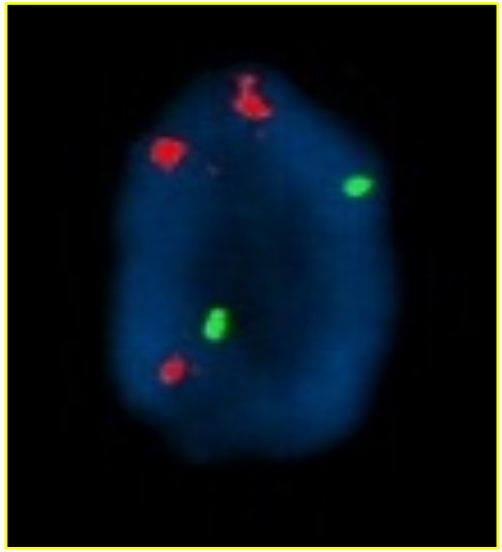

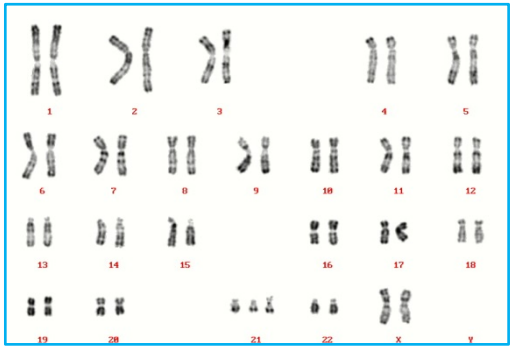

VĂ MULȚUMESC PENTRU ATENȚIE!