UNIVERSITATEA DE STAT DE MEDICINĂ ȘI FARMACIE
"NICOLAE TESTEMIȚANU" DIN REPUBLICA MOLDOVA

FIZIOPATOLOGIA ȘI PATOLOGIA ANEXELOR FETALE ȘI A LICHIDULUI AMNIOTIC

Conferențiar universitar, dr. şt. med., **Rodica Catrinici**

Planul prelegerii

- Întroducere
- Structura şi funcţia placentei
- Fiziologia şi patologia membranelor fetale
- Fiziologia şi patologia lichidului amniotic
- Metodele de investigare a lichidului amniotic
- Bibliografia

Anexele embrionare şi fetale

- Sacul vitelin
- Alantoida
- Amniosul
- Corionul
- Placenta şi cordonul ombilical

LUCENDO ALLIS EGO IPSE ARDEO!

PLACENTA

- este un organ creat de sarcină
- structură vasculară spongioasă
- face legătura între mama și făt
- asigură schimburile fiziologice necesare nutriției și dezvoltării produsului de concepție

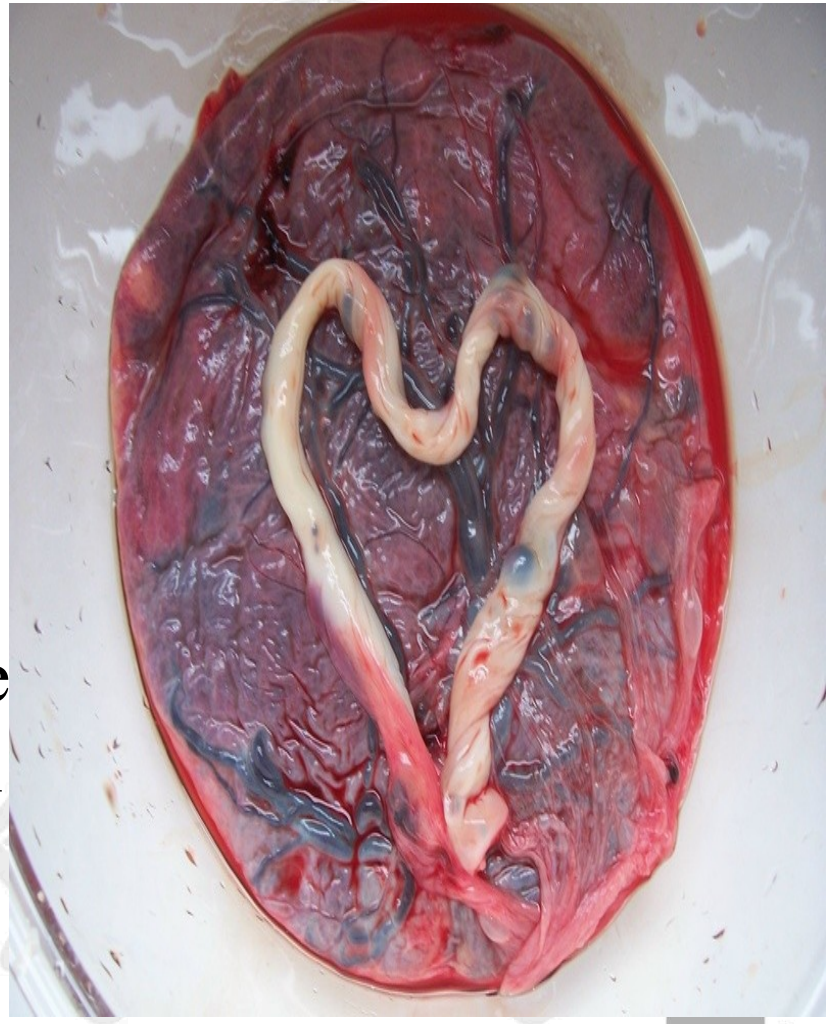

PLACENTA

- **Placenta fetală**

  cuprinde porțiunea viloasă a corionului

- **Placenta maternă**

  reprezentată de mucoasa uterină modificată

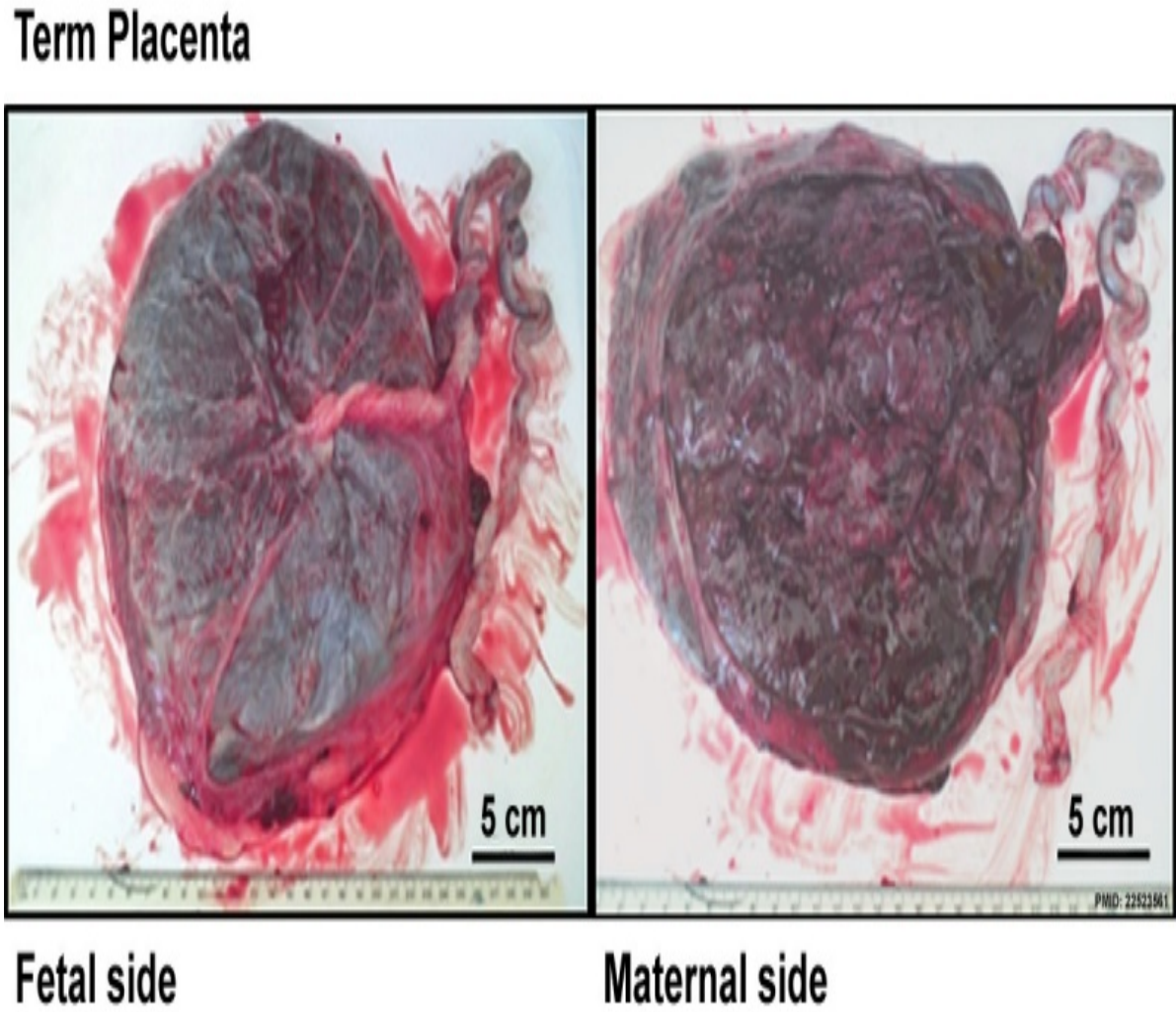

PLACENTA

- Ia naștere din trofoblast din ziua a 7-a a 8-a
- În urma invaziei endometriului de către blastocist
- Se organizează în 2 straturi:

- **Intern**- celular, citotrofoblastul

- **Extern**- sinciţial, sinciţiotrofoblast

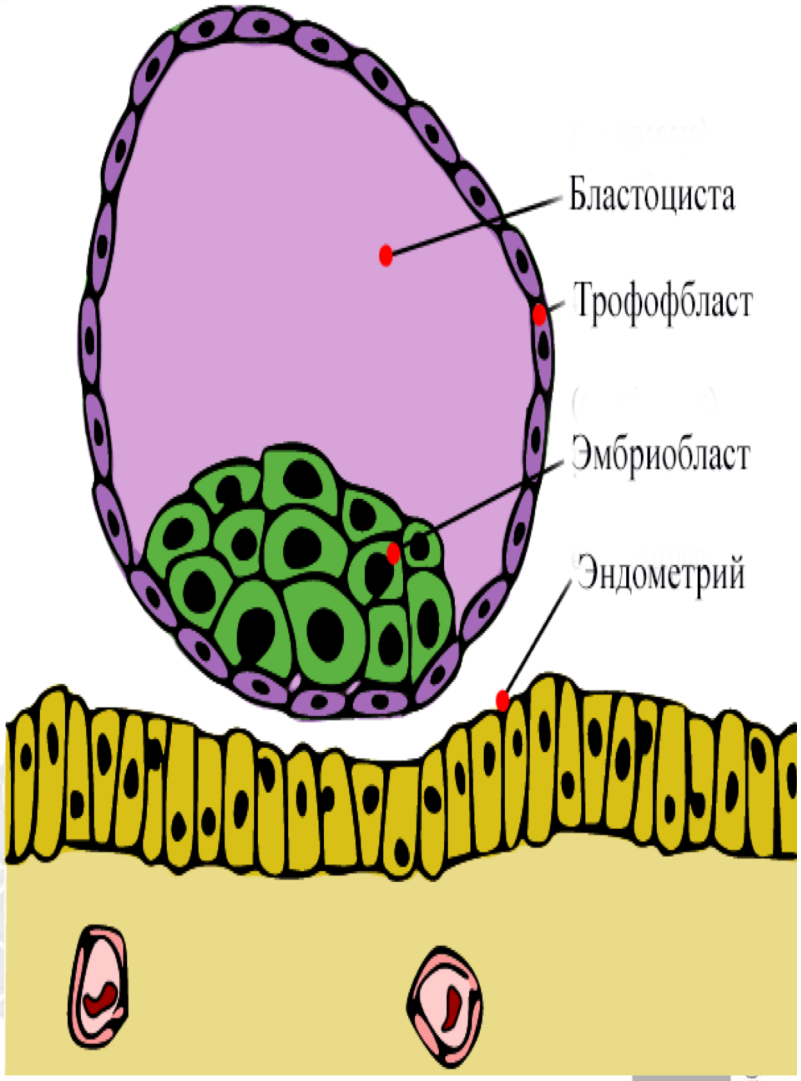

PLACENTA

I. Perioada previloasă:

1. Etapa prelacunară

(a 7-a și a 8-a zi)

se formează cito și sinciţiotrofoblastul

2. Etapa lacunară

(a 9-a și a 12-a zi)

se formează lacunele trofoblastice între prelungirile acestuia

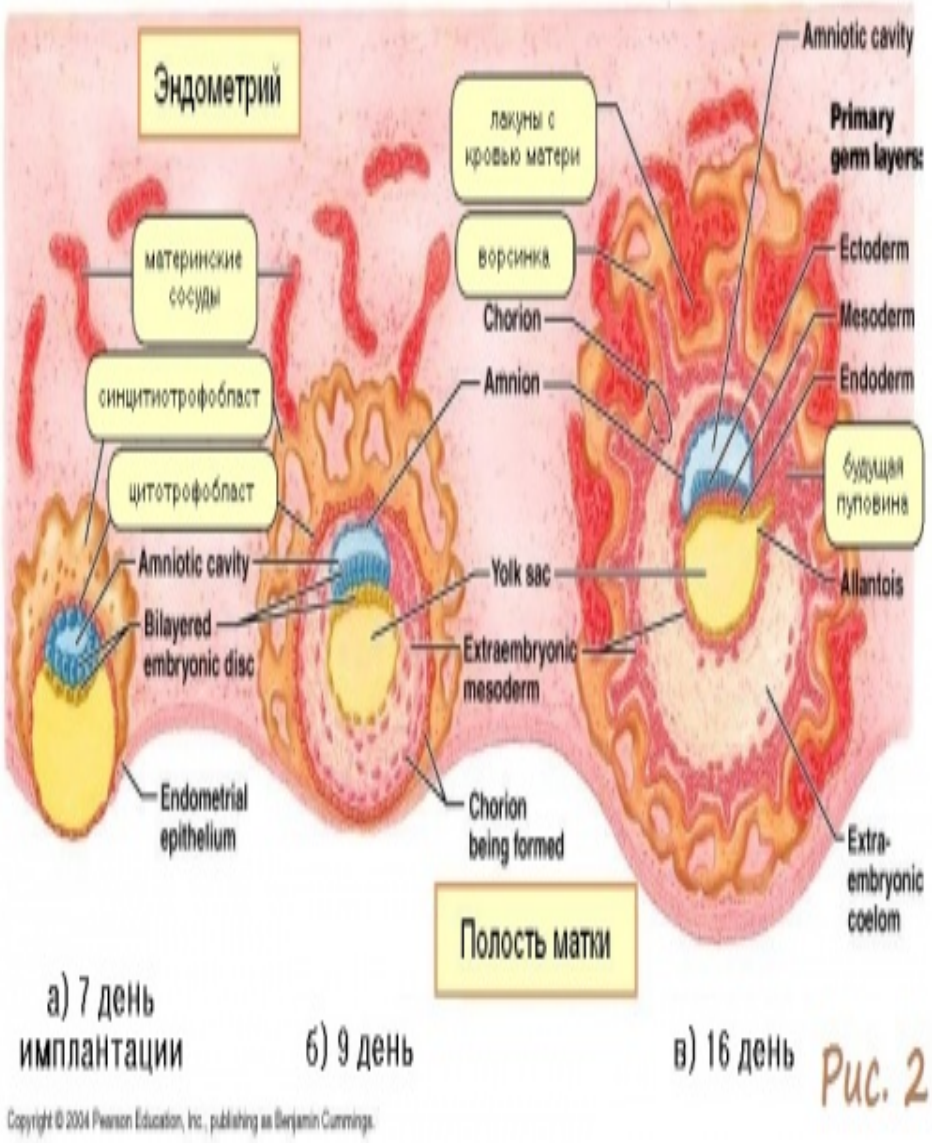

PLACENTA

II. Perioada viloasă:

1. Etapa de elaborare (formare)

(13-a zi -16 săpt.)
sinţciţiotrofoblastul erodează arteriolele spiralate şi venele din deciduă, sângele matern pătrunde în spaţii lacunare, apar vilozităţi primare, secundare, terţiare

2. Perioada de stare

(16 săpt.- până la naştere)

cresc în volum cotilidoanele de aprox. 500 ori

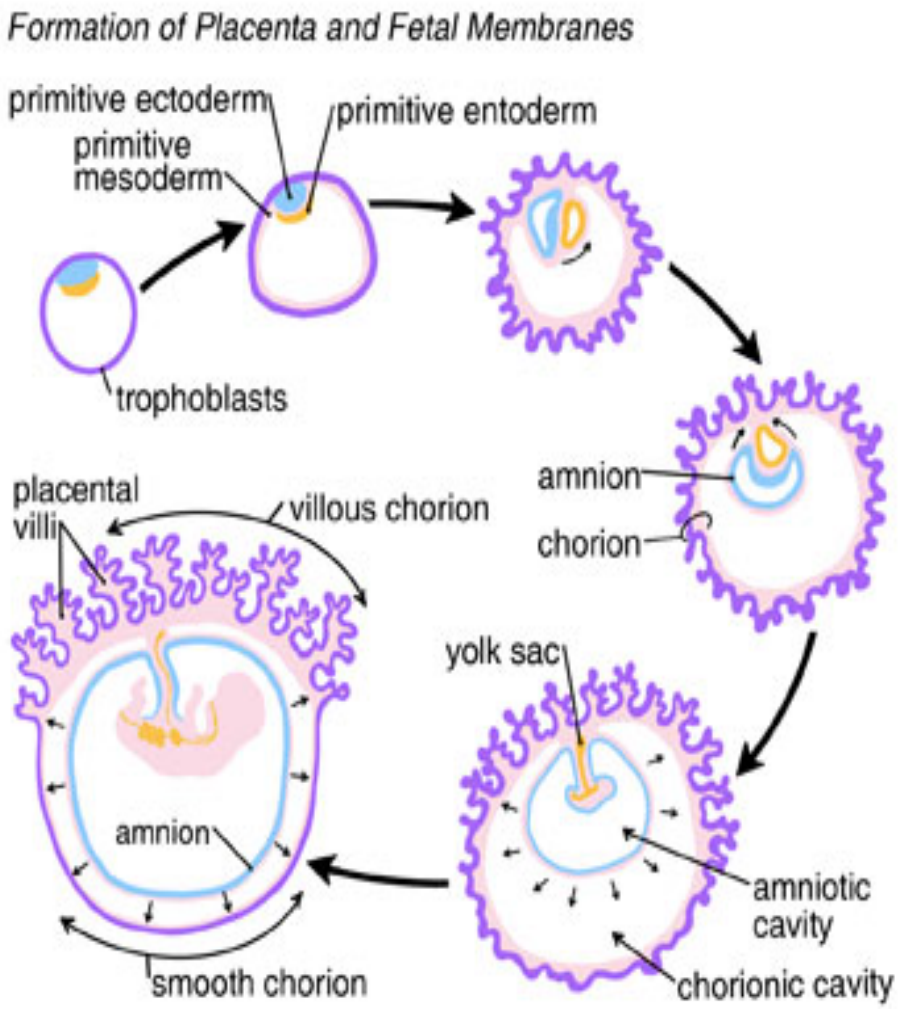

Aspect macroscopic

- organ cărnos
- formă discoidală
- diametrul 20-25 cm
- grosimea 3-6 cm
- subțiindu-se spre periferie
- greutatea 500-600 g, 1/6 din masa fătului
- masa unică, mai rar poate avea 2 sau mai mulți lobi

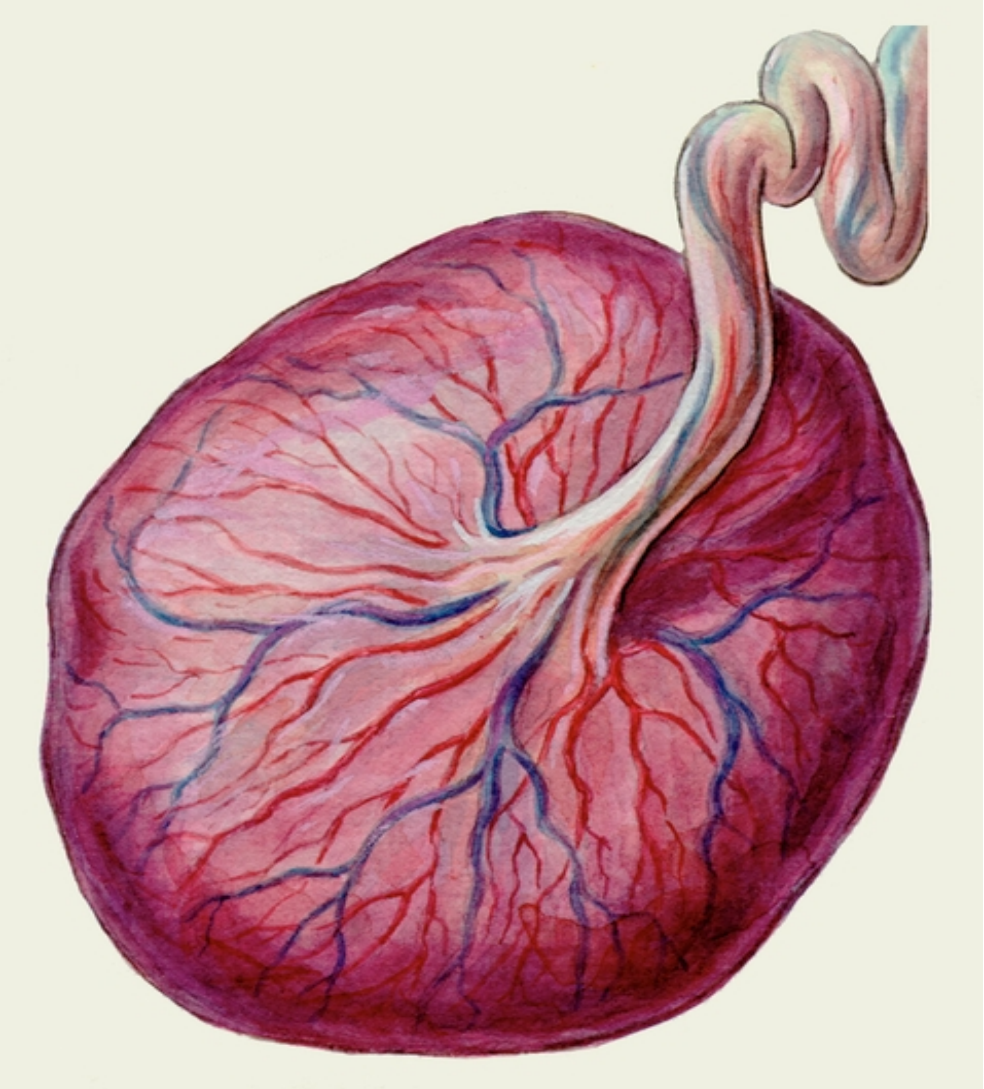

Aspect macroscopic

Are 2 fețe:

1. Maternă sau uterină

- suprafața convexă
- aderă la uter
- acoperită de caducă
- culoare roșie închisă, lucioasă
- divizată în cotilidoane (8-12) separate prin septuri din caducă
- în mijlocul fiecărui cotilidon sunt mici orificii vasculare a vaselor uteroplacentare

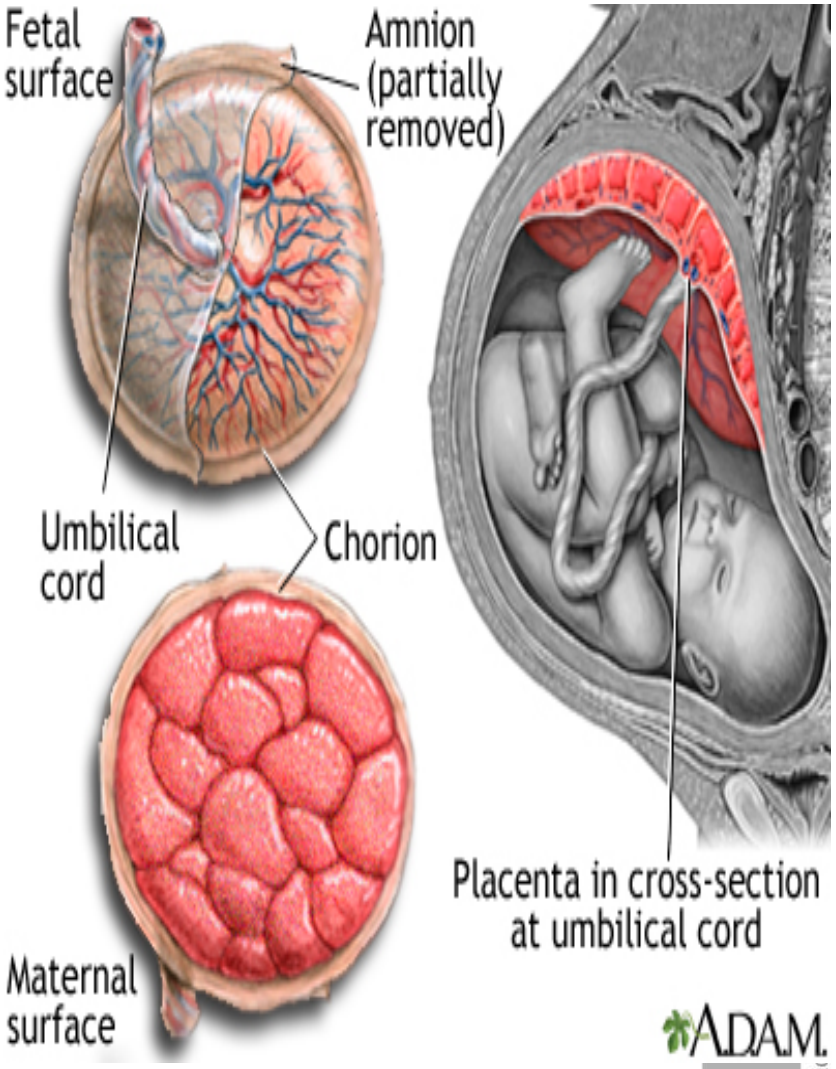

Aspect macroscopic

2. Fața fetală

- este netedă şi acoperită de membrana amniotică
- culoare surie-albăstruie, transparentă, permițind să se vadă ramificațiile vaselor cordonului ombilical
- de obicei în centru se situează cordonul ombilical

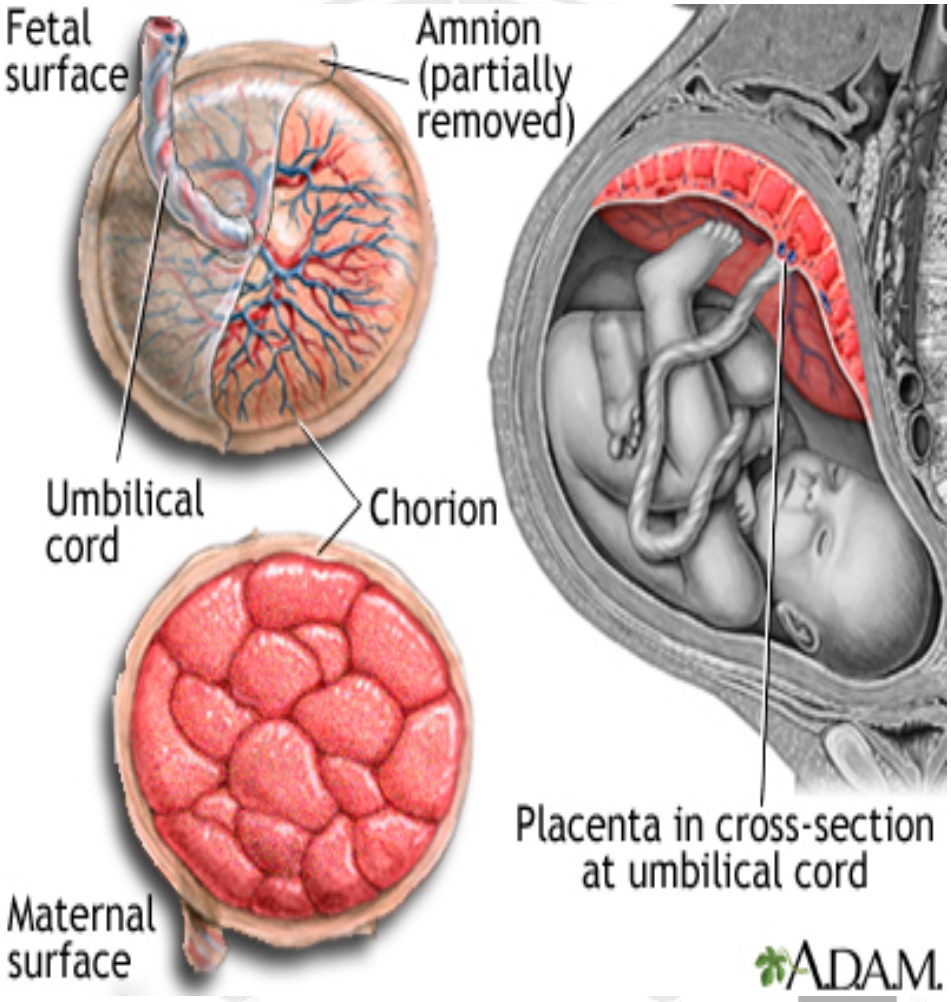

Structura microscopică

Unitatea structurală este **cotilidonul placentar,** iar morfofuncțională **vilozitatea corială**

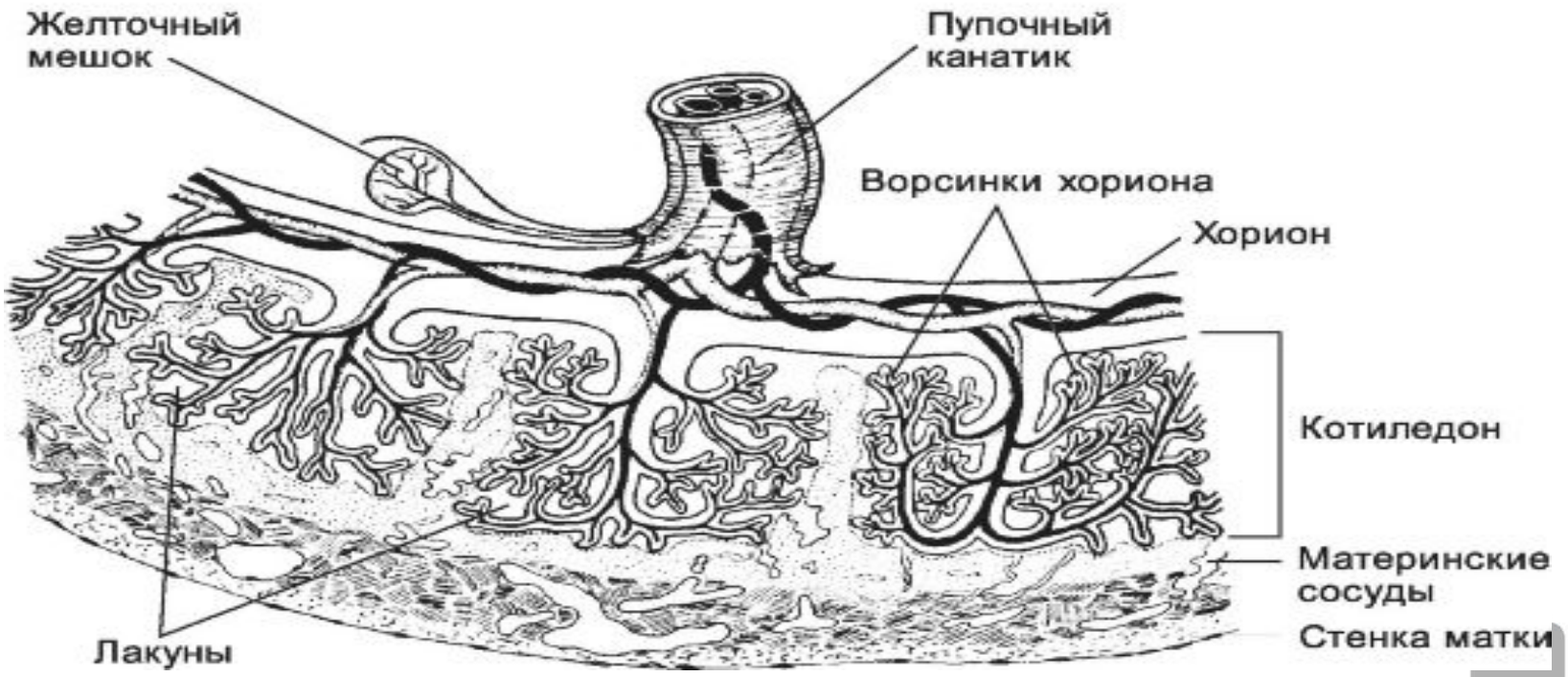

Elementele structurale a placentei fetale

1. **Membrana amniotică** – acoperă fața fetală, epiteliu unistratificat
2. **Corionul** – placă corială, de origine ovulară situată în regiunea profundă a placentei.
   - Format din țesut conjunctiv acoperit de strat epitelial Langhans și sinciţiu.
   - În țesutul conjunctiv se ramifică radial de la ombilic la arterele și venele ombilicale și trimit ramificații în trunchiurile viloase

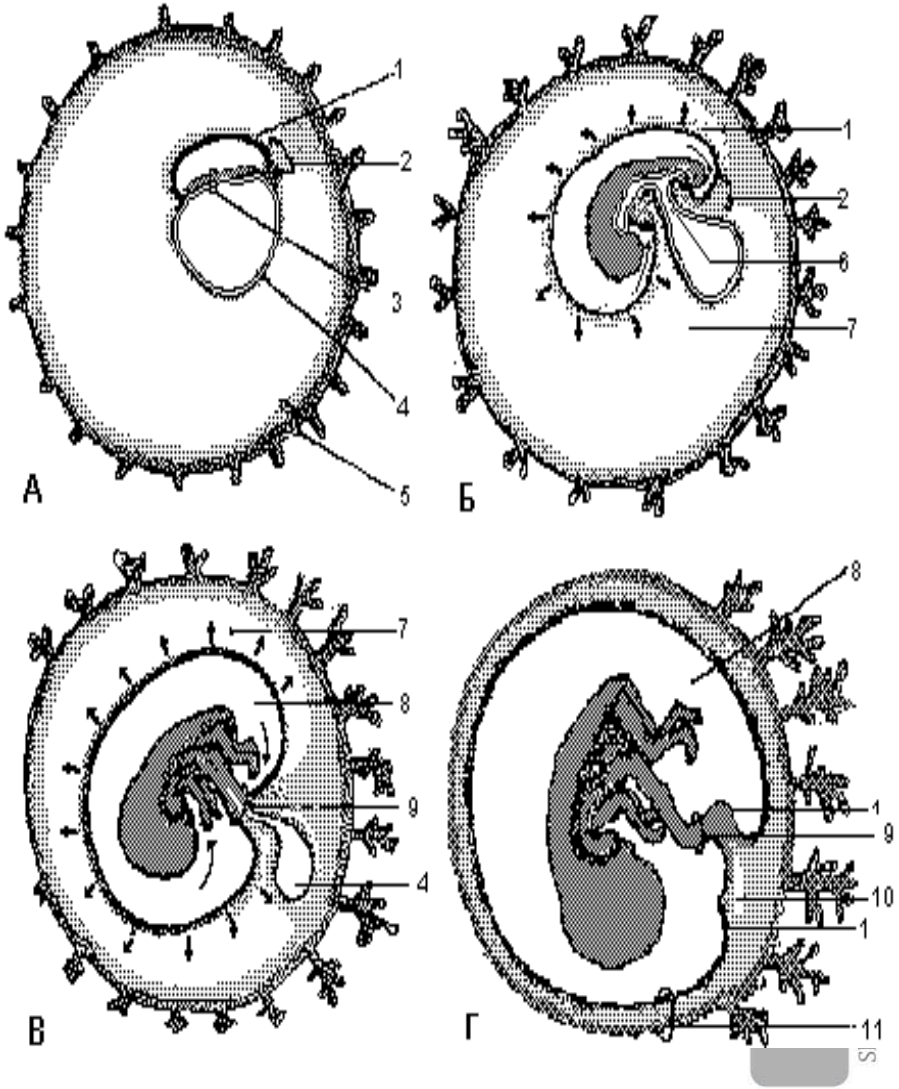

Elementele structurale a placentei fetale

3. Trunchiuri vilozitare mari (15-30)

-se desprind de la nivelul corionului

-apoi oblic se ramifică (trunchiuri vilozitare de ordinul 2)

- apoi se ramifică perpendicular pe placa bazală (vilozități de ordinul 3)

Din trunchiurile vilozitare pleacă numeroase ramuri formând vilozități libere care plutesc în spațiul intervilos.

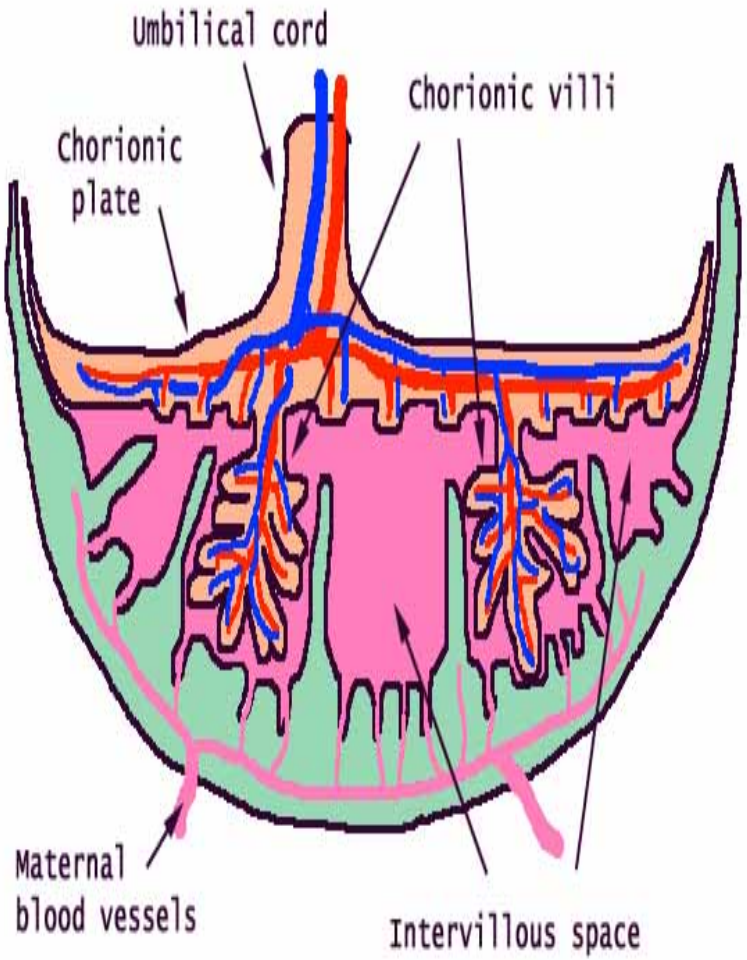

Structura histologică a vilozității coriale

1. **Trofoblastul** – înveliș epitelial constituit din sinciițiotrofoblast și citotrofoblast
2. **Axa vasculară** în marile trunchiuri viloase formată dintr-o arteră și o venă. Axa vilozităților mici conține o arteriolă spiralată și o venulă, care anastomozează între ele.
3. **Stroma conjunctivă**

Elementele structurale ale placentei materne

- **Placenta maternă-** mai mică ca placenta fetală
- Constituită din **placa bazală** și **spațiile sangvine a placentei**
- **Placa bazală** – partea exterioară a placentei
- Compusă din caduca bazală și stratul trofoblastic
- Grosimea de 0,5-1 mm, lucioasă
- Din placa bazală pleacă septurile delimitând șanțurile intercotiledonare

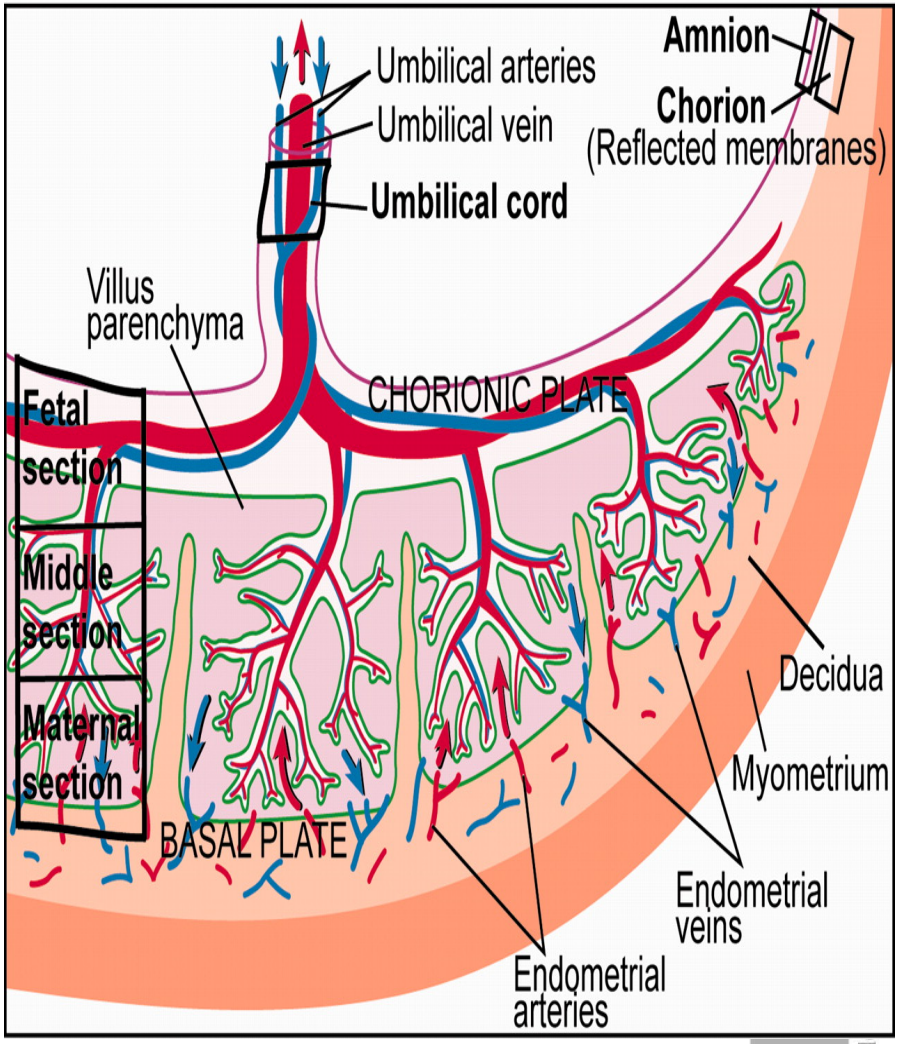

Elementele structurale a placentei materne

- **Spațiile sangvine** – sau spațiile interviloase sunt delimitate de 2 foițe:

- placa corială cu vilozități și
- placa bazală cu septuri, care formează un sistem de loje în care plutesc vilozitățile coriale.

Sângele fetal este separat de sângele matern prin membrana vilozitară (epiteliu vilozităților).

La marginea placentei se află sinusul marginal, un spațiu intervilos larg din care pleacă trunchiuri venoase mari.

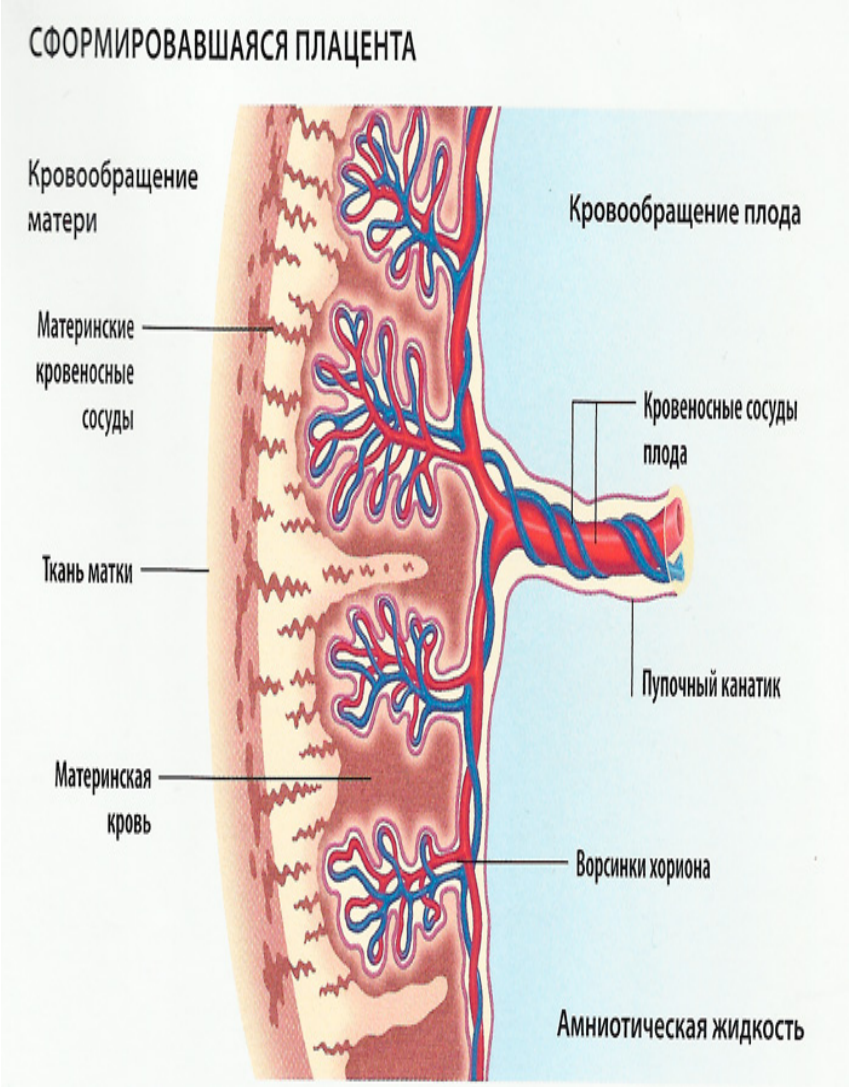

Circulația la nivelul placentei

Sunt 2 sisteme:

- ✓ **matern** (deschis, uteroplacentar sau intervilozitar)
- ✓ **fetal** (închis, corioembrionar sau intravilozitar)

- ele sunt despărțite de membrana vilozitară (epiteliu vilozitar, stroma vilozitară și endoteliul capilarelor vilozitare)
- această membrană asigură schimburile metabolice în ambele sensuri

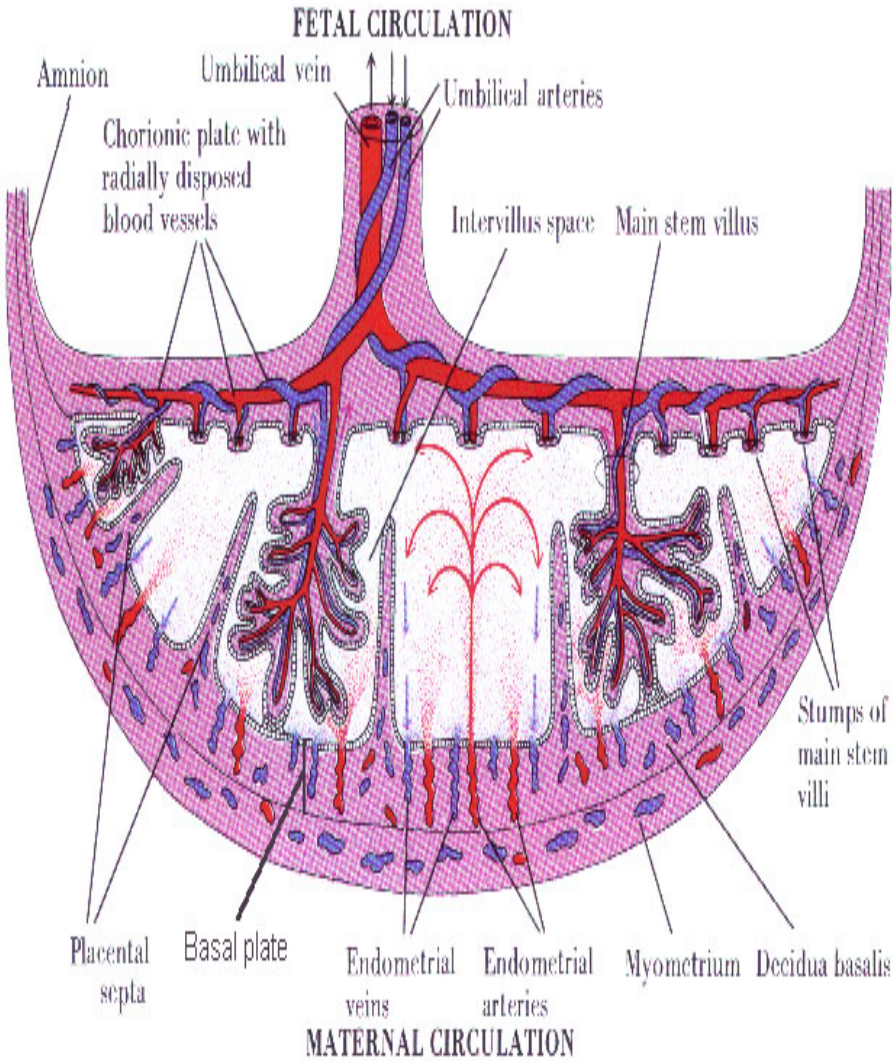

Sistemul circulator fetal

- Compus din 2 artere ombilicale și o venă ombilicală (sânge oxigenat de la mama).
- Arterele ombilicale intră în placa corială și formează un șunt de siguranță, apoi se ramifică în ramuri coreale, care trimit în fiecare trunchi vilozitar doua arteriole cotiledonare, de ordinul 1,2 sau 3.
- Ajungând la vilozitatea terminală cele 2 arteriole și vena se răspândesc la suprafața vilozității într-o rețea capilară foarte strânsă.

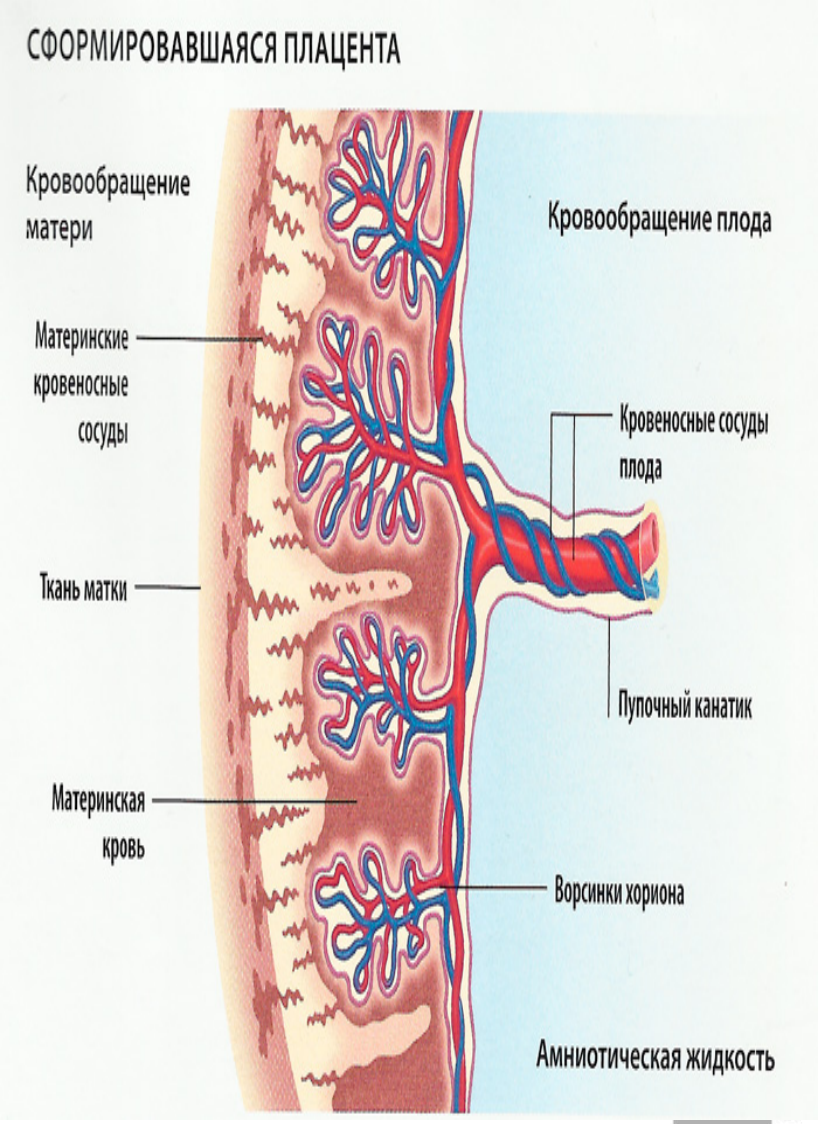

Sistemul circulator matern

- este asigurat de arterele spiralate uterine care aduc sângele matern în spațiile interviloase
- presiunea 70-80 mmHg, formă de fântână arteziană
- în spațiul intervilos presiunea este 10 mmHg în repaus și 30mmHg în contracție
- acest jet este dirijat spre placa corială, de unde se întoarce spre venele plăcii bazale

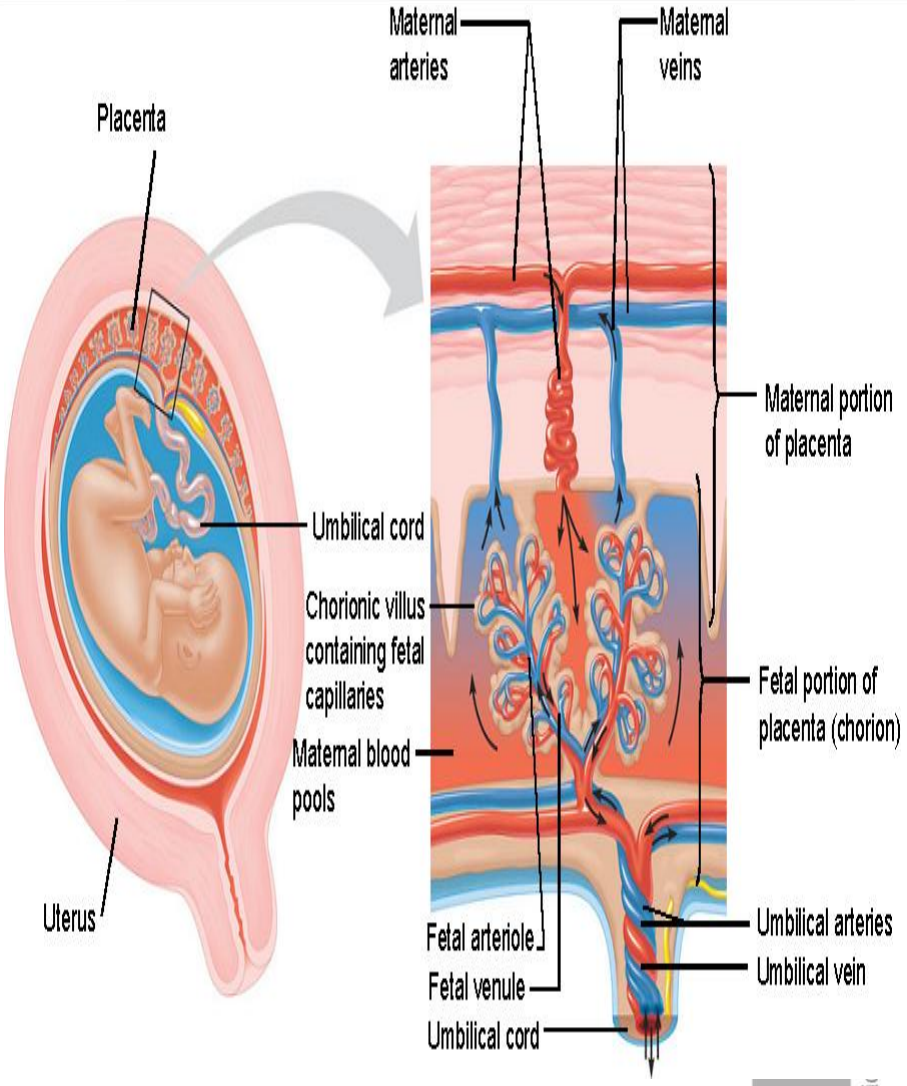

Sistemul circulator matern

- Reântoarcerea sângelui matern (cu CO_2 și cataboliții fetali) din spațiile interviloase se realizează prin sistemul venos format din vene de calibru mare care se deschid în spațiul intervilos și sinusul marginal (colector venos, asigură drenajul principal al spațiilor interviloase).

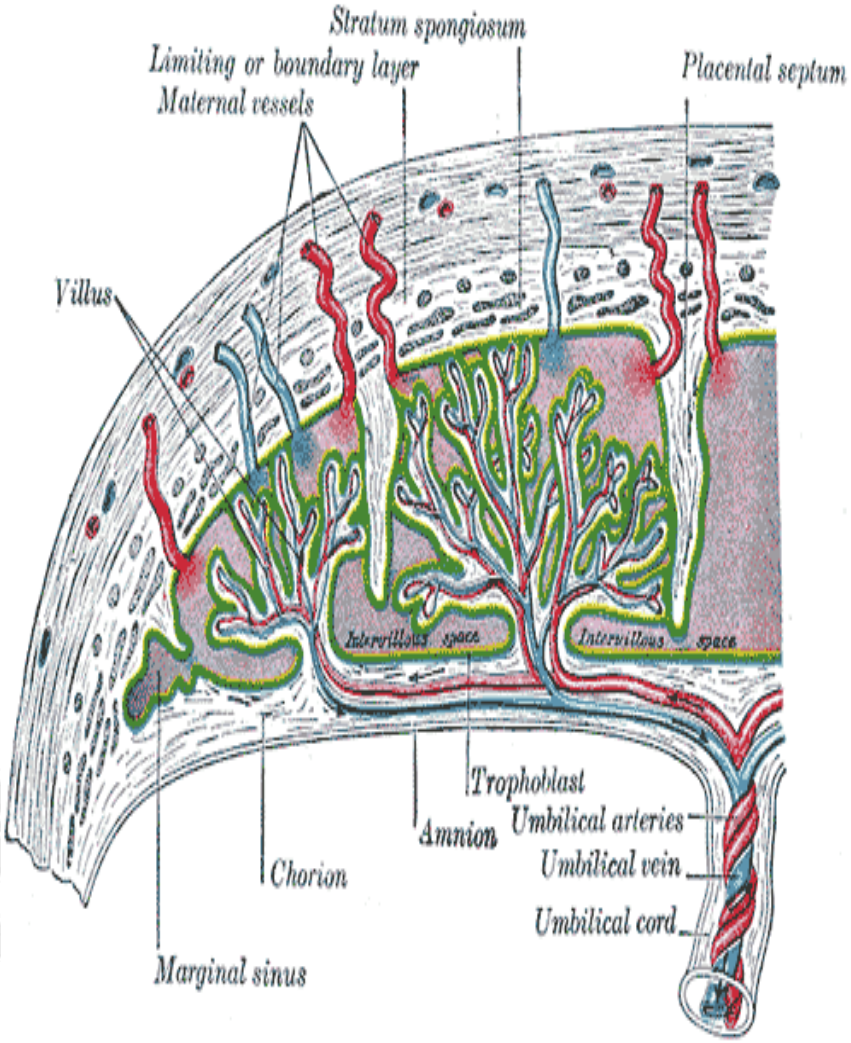

Factorii care asigură circulația sângelui în spațiul intervilos

- Tonusul uterin, contracțiile uterine
- Undele pulsatile a cordonului ombilical
- Pulsațiile vilozităților, care se contractă sau dilată în funcție de sistola sau diastola fătului
- Tensiunea arterială (în hipotensiune scade și presiunea în arteriolele uterine)
- Poziția gravidei (în decubit dorsal uterul comprimă aorta abdominală)

Cordonul ombilical

- Calea de transfer cu dublu sens între făt şi mamă
- Asigură transportul de oxigen şi factori nutritivi de la mamă la făt şi a produşilor de catabolism de la făt la mamă
- Lungimea medie a cordonului = aprox. 50-70 cm (20-140cm), iar diametrul = 1-2 cm.
- Aspectul helicoidal asigură protecţia cordonului la întindere = în stransă legătură cu starea de bine intrauterină a fătului
- 2 artere şi 1 venă, înconjurate de gelatina Wharton, acoperite de epiteliul amniotic

Inserţia cordonului ombilical

Inserţia pe placa corială poate fi:

Fiziologică: - Centrală (58,5%)

- Paracentrală (39%) (în paletă)

Patologică: - Marginală (1,5cm)

- Velamentoasă (1%) – vasele separă în afara plăcii coriale, acoperite numai de amnios.

- Vasa praevia – vasele traversează orificiul intern, sau se găsesc în fața prezentației – extrem de periculos pentru mamă și făt!

Inserţia cordonului ombilical

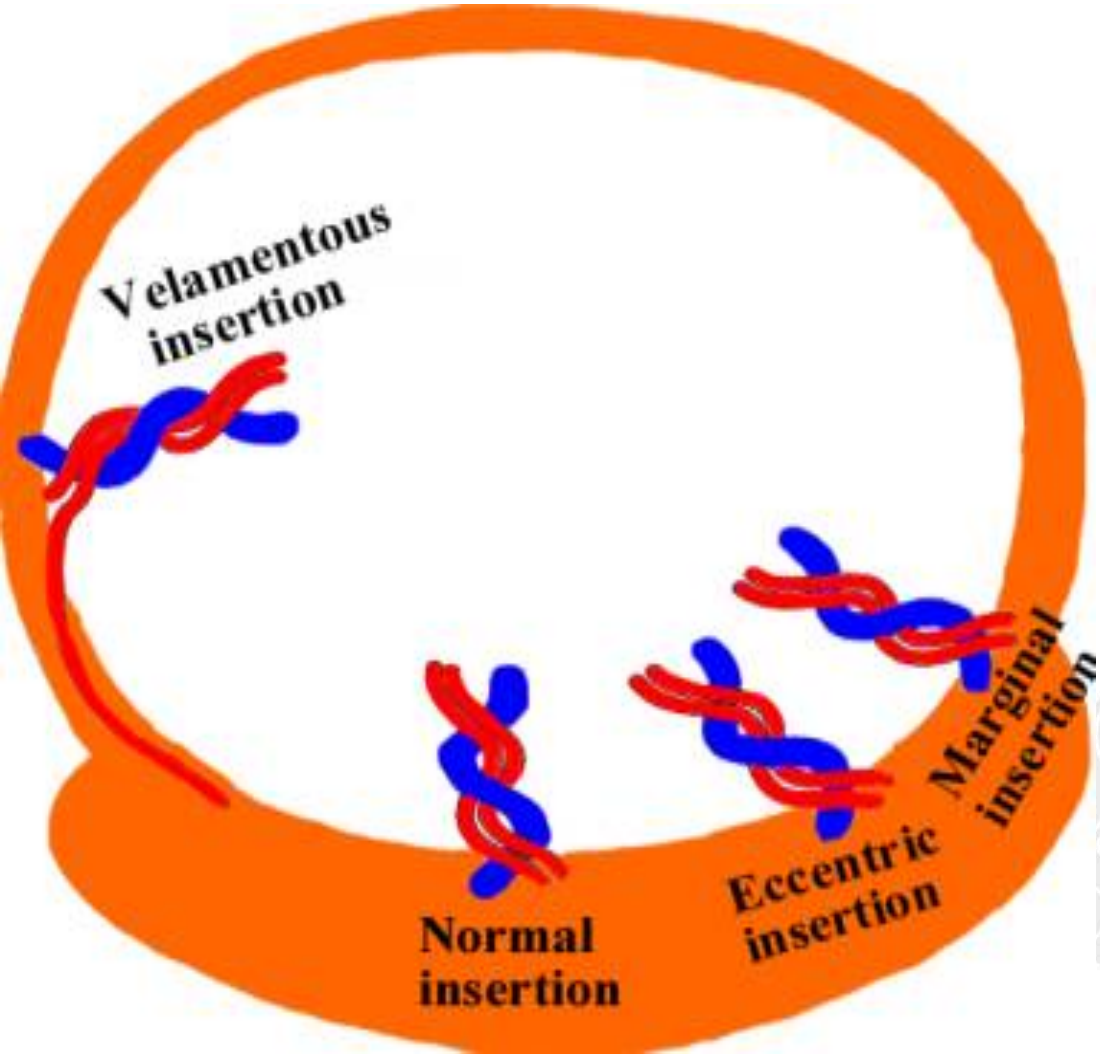

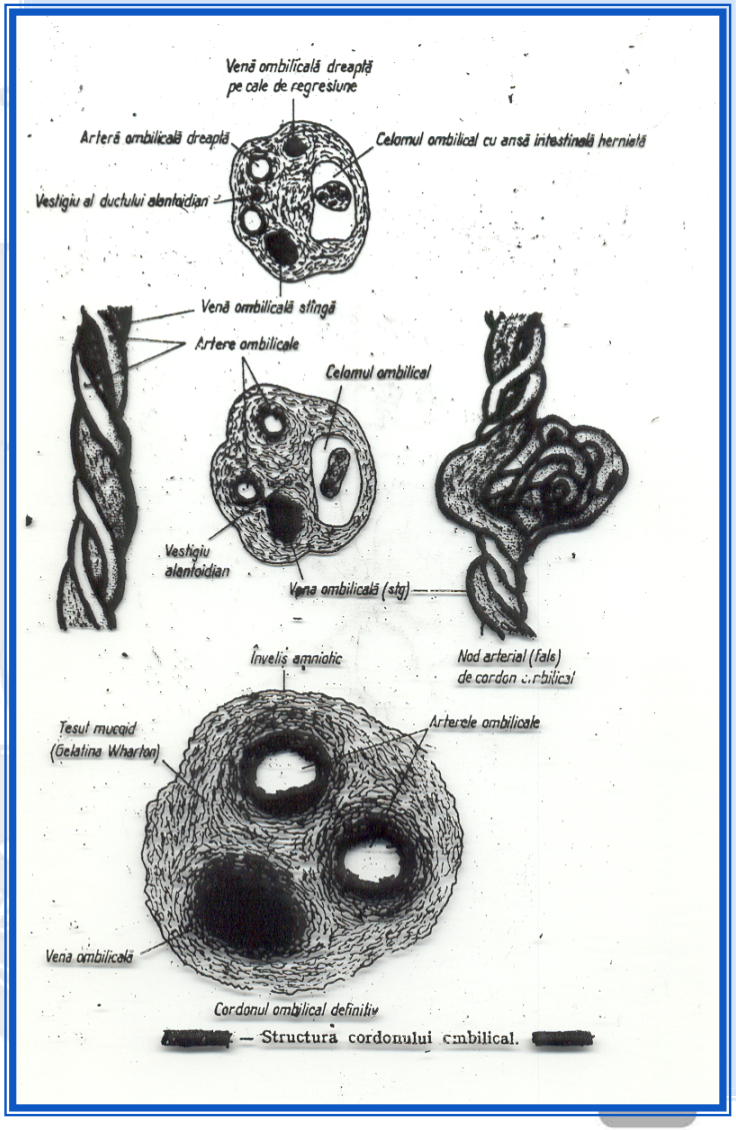

Inserţia cordonului ombilical

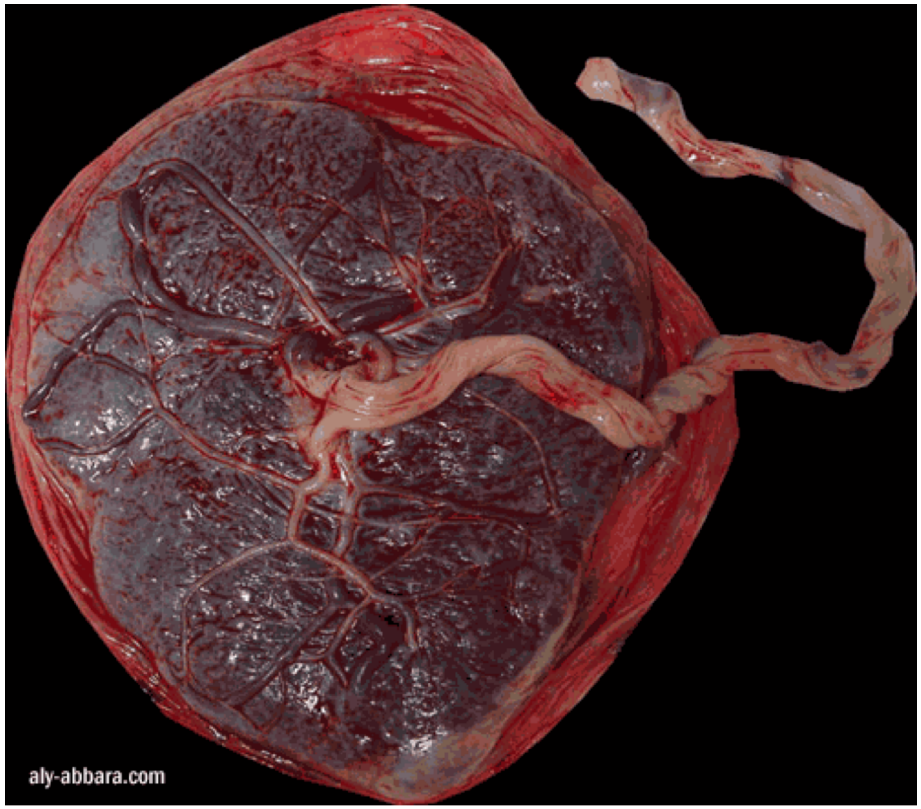

Inserţie centală a cordonului ombilical
(partea fetală)

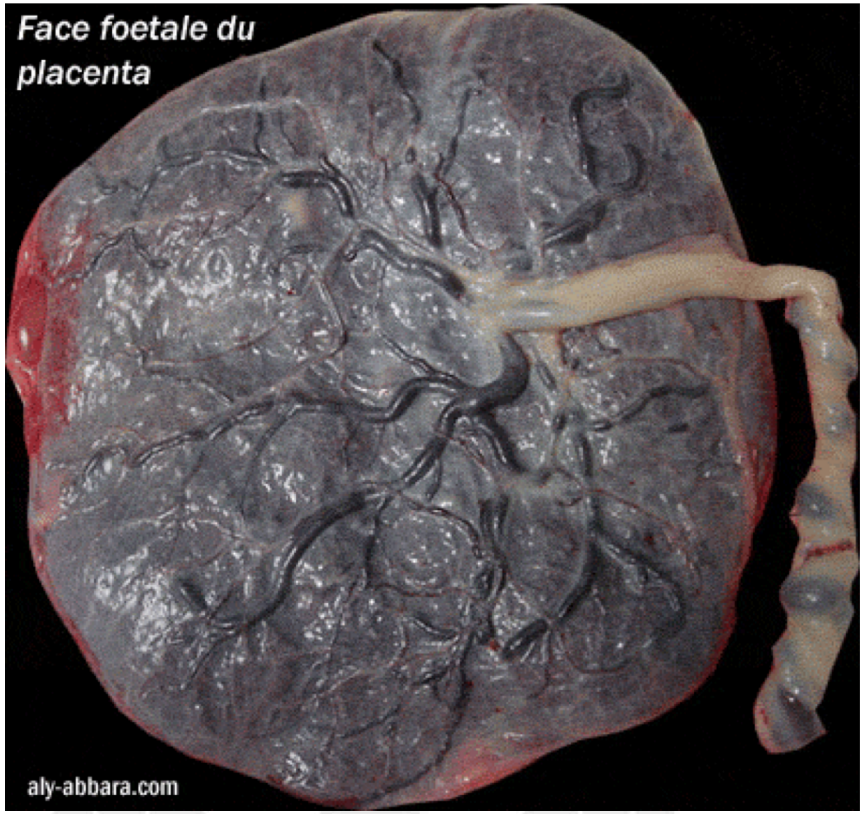

Inserţie excentrică a cordonului ombilical
(partea fetală)

Inserţia cordonului ombilical

Inserţie marginală a cordonului ombilical
(partea fetală)

Inserţia cordonului ombilical

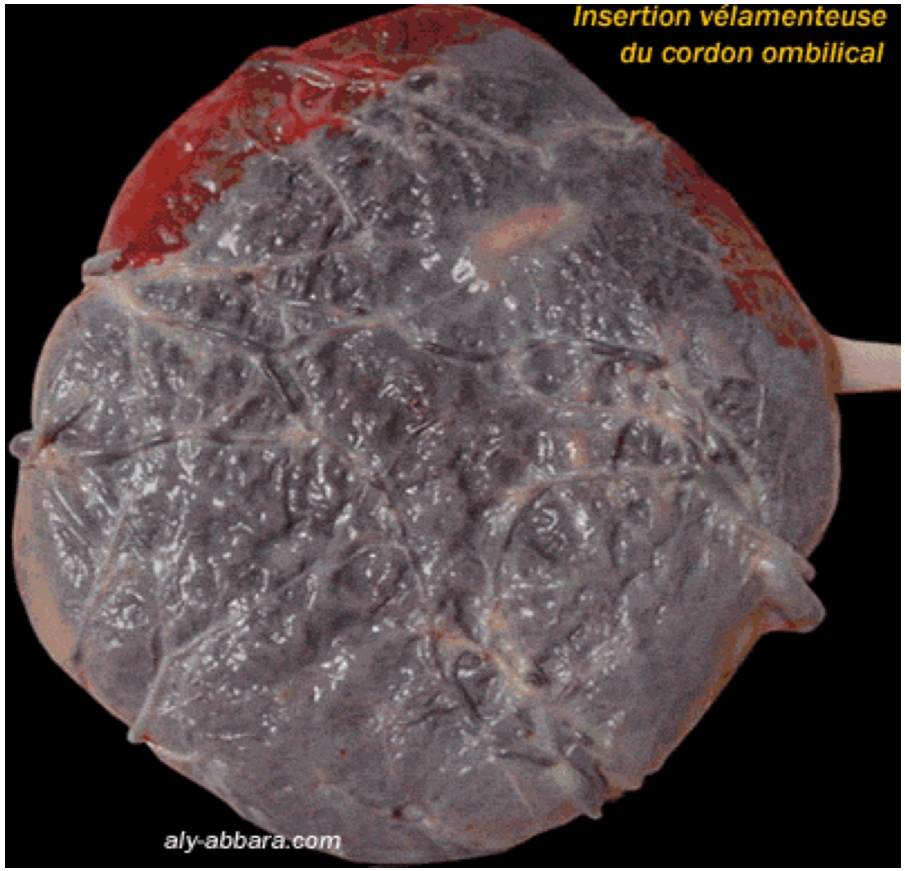

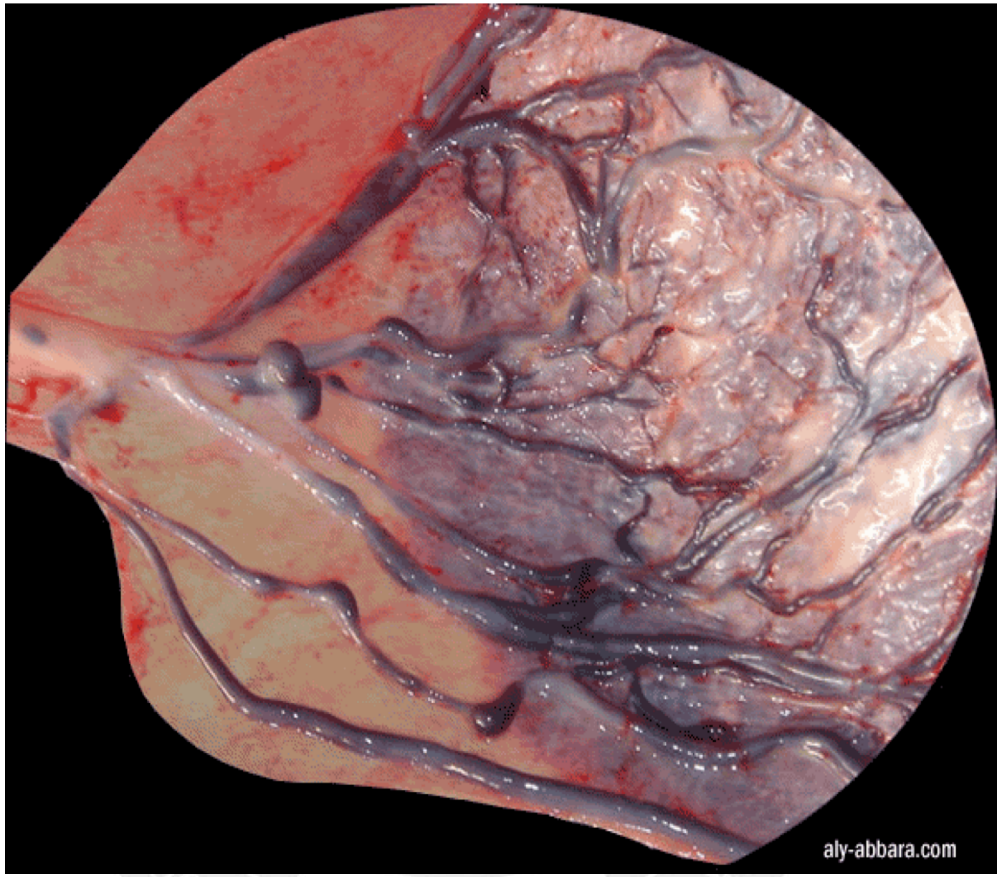

Inserţie velamentoasă (membranară) a cordonului ombilical
(partea fetală)

Examinarea plecentei

Examinarea plecentei

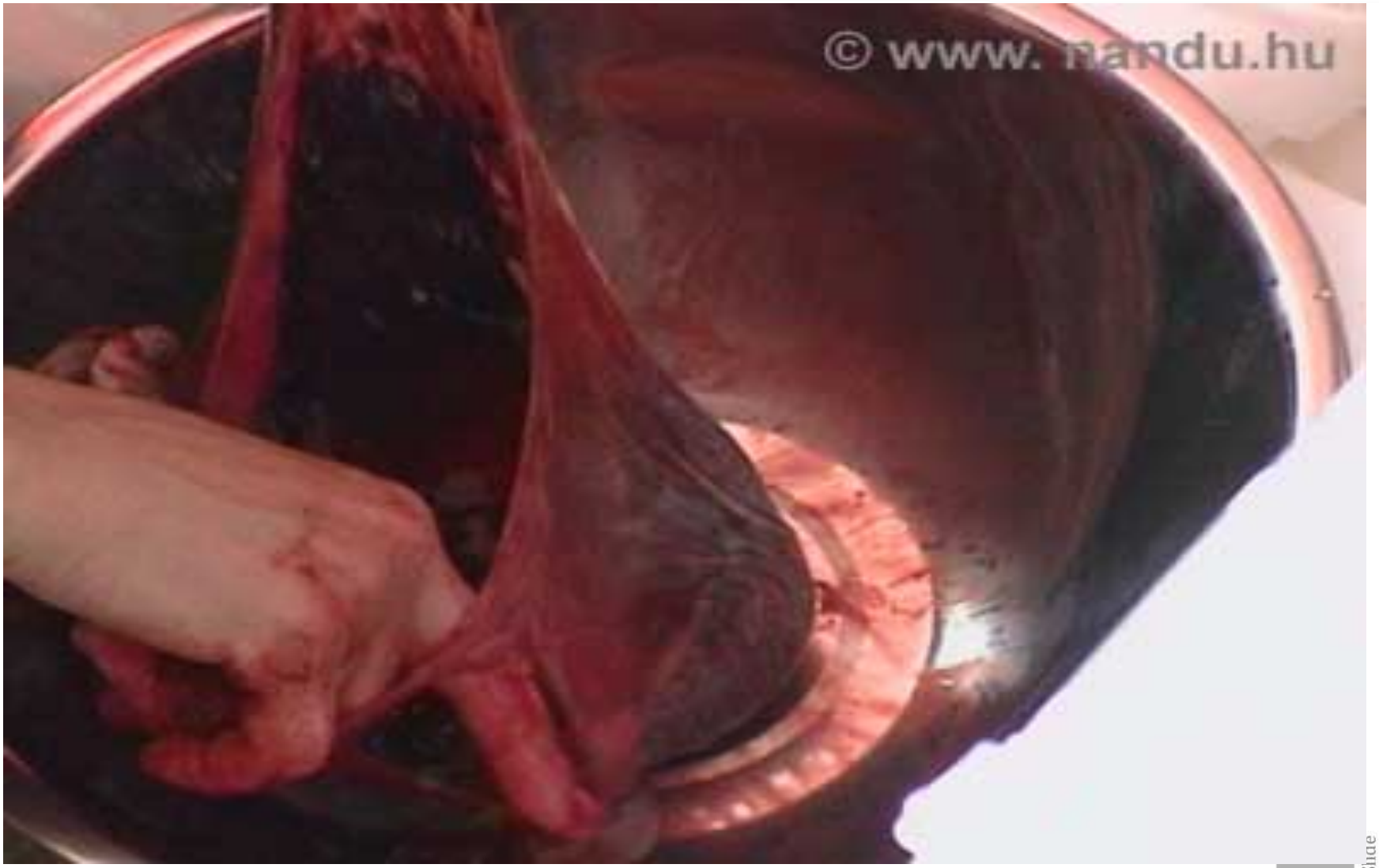

Examinarea plecentei

Hemoragie din vasele funiculare

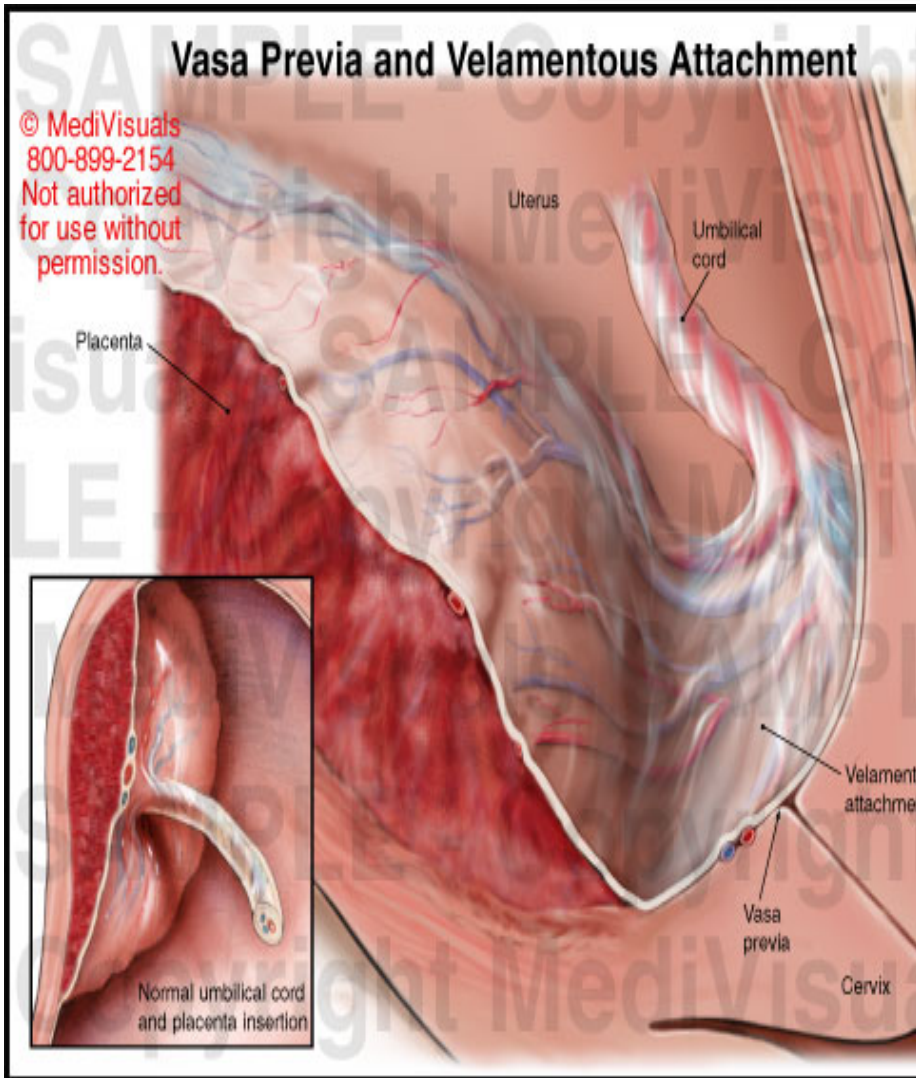

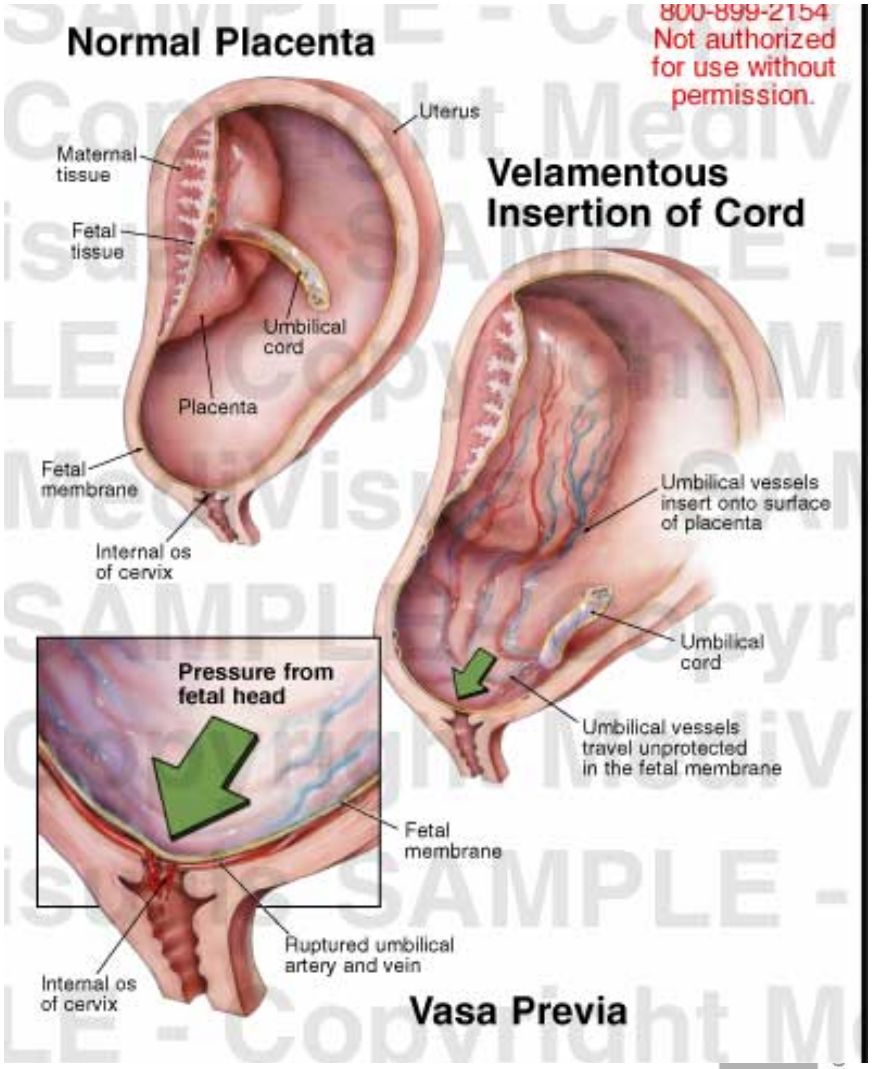

Anomalii de dezvoltare

- De lungime - în mediu 40-50 cm
  - scurt – sub 30 cm
  - lung – peste 100 cm

- De diametru - cordon subțire – mai mic de 1 cm
  - cordon gros – mai mare de 2 cm

LUCENDO ALLIS EGO IPSE ARDEO!

Cordon ombilical

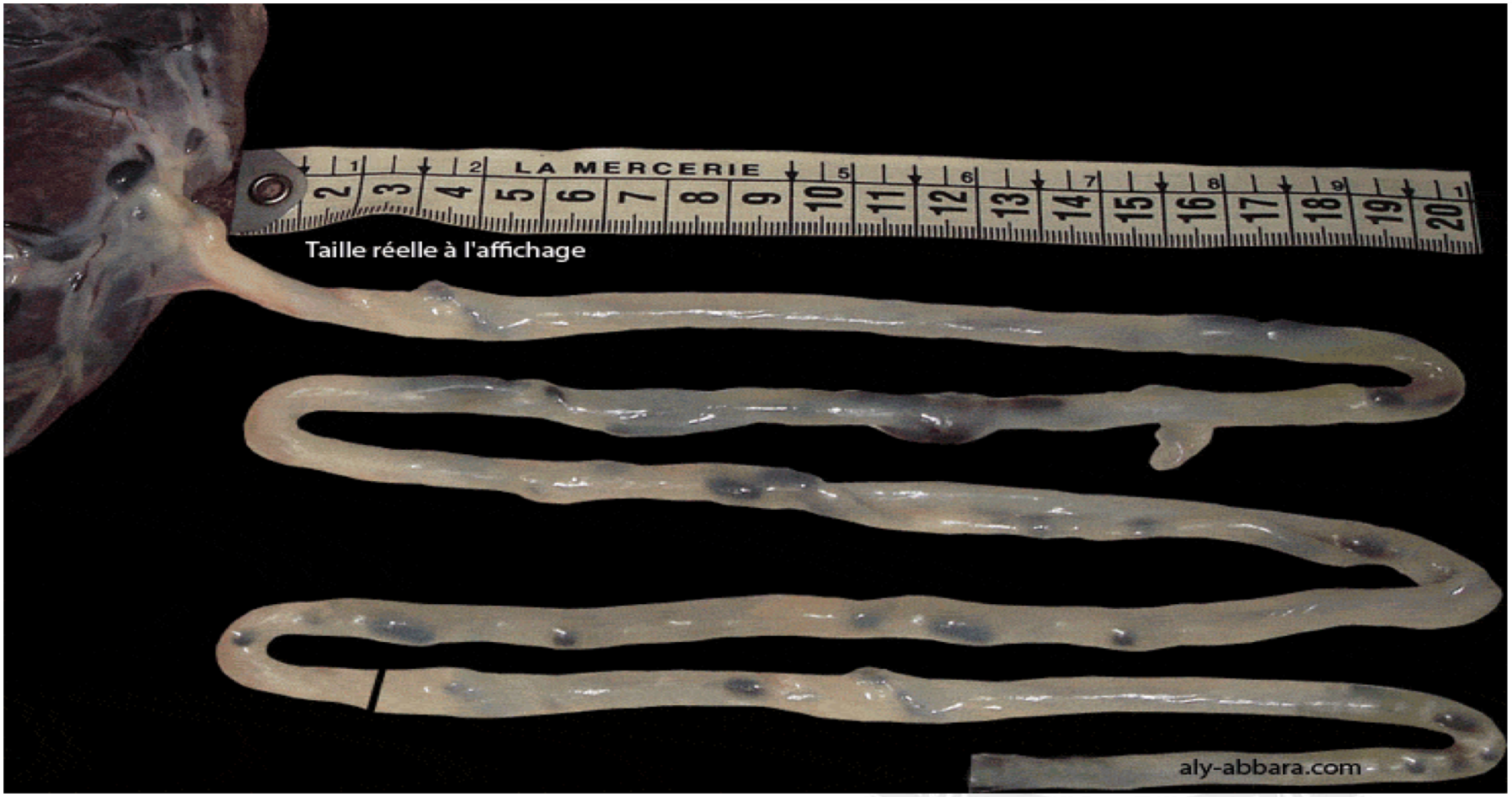

Cordon ombilical lung (110 cm)

Anomalii de structură

- Anomalii vasculare - cea mai frecventă -artera ombilicală unică (1%), se asociază cu alte anomalii
- Tumori -chist de cordon
  - chist omfalo-mezenterice
  - hemangioamele
  - hematomul cordonului ombilical
- Anomalii ce afectează fluxul sanguin
  - circulare de cordon
  - torsiunea de cordon
  - noduli de cordon

Cordon ombilical

Lungimea cordonului scade pentru o circulară:

În jurul gâtului - cu 20 cm

În jurul trunchiului - cu 30 cm

În jurul braţului - cu 10 cm

LUCENDO ALLIS EGO IPSE ARDEO!

Lichidul Amniotic (LA)

- Mediul lichidian ce înconjoară și asigură protecția mecanică și termică a fătului → microclimatul optim dezvoltării și creșterii produsului de concepție

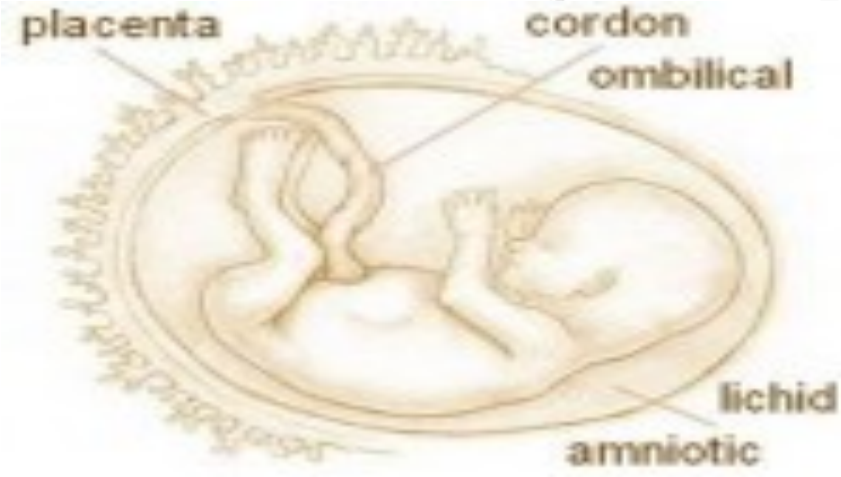

Lichidul amniotic - compoziţie

La începutul sarcinii este, în mare măsură, asemănător cu serul matern

- Apă 96-98%;
- Săruri minerale (Na,Cl,K,Ca,P)-0,7%;
- Substanţe organice-0,25%:
  - toţi aminoacizii cunoscuţi;
  - bilirubină-0,3mg/l;
  - uree-80mg/l,
  - creatinină-22 mg/l;
  - glucoză-0,10 gr/l;
  - enzime(colinesteraze,fosfataza alcalină e.t.c.);
  - hormoni (estriol,prolactină e.t.c.);
  - lipide (lecitină,sfingomialină);
  - proteinele ≈ 2,5 gr/l (α-fetoproteină).

Lichidul amniotic- compoziţie

- **Conţinut citologic:**
  - celule epidermice descuamate (anucleare, care se colorează în oranj cu albastru de Nil) - marker al maturităţii fetale
  - lanugo
  - fragmente de material sebaceu.
- **Proprietăţi fizice:**
  - densitatea relativă - 1006
  - PH 6,9-7,2 (uşor alcalină)
  - PCO_2-50-55 mm Hg;P O_2 - 6 mm Hg.

Originea LA

- ***Fetală***

- rinichiul fetal este funcţional după săptămâna a 9
- este cel mai important sediu al formării LA
- pielea fetală până la cheratinizarea sa (24-25 SA)
- lichidul din căile respiratorii fetale

- ***Amniotică***

- prin epiteliul amniosului
- prin intermediul membranelor vilozitare
- prin vascularizaţia de la nivelul plăcii coriale

- ***Maternă***

- prin transudare la nivelul membranelor

Circulaţia lichidului amniotic

Căi de secreţie a LA

În primul trimestru:

- expansiunea plasmei embrionare prin pielea embrionului
- sistemul excretor embrionar (pronefros, mezonefros, metanefros)

În trimestrul II

- secreţia renală (urina~ 1200 ml/24 ore)
- secreţia pulmonară (400-500 ml/24 ore)
- secreţia amniotică fetală a suprafeţelor placentare şi maternă prin transudarea la nivelul membranelor

Căile de resorbţie a LA

- deglutiţia (400-500 ml/24 ore)
- transmembranar (spre peretele uterin→ mamă)
- intramembranar (prin suprafaţa fetală a placentei)

Circulaţia LA

Relaţiile *producere – rezorbţie* de LA realizează un echilibru ce menţine volumul acestui fluid relativ constant.
LA este reînoit constant în 3 ore, iar schimburile de apă din acest proces interesează 10-12l/zi

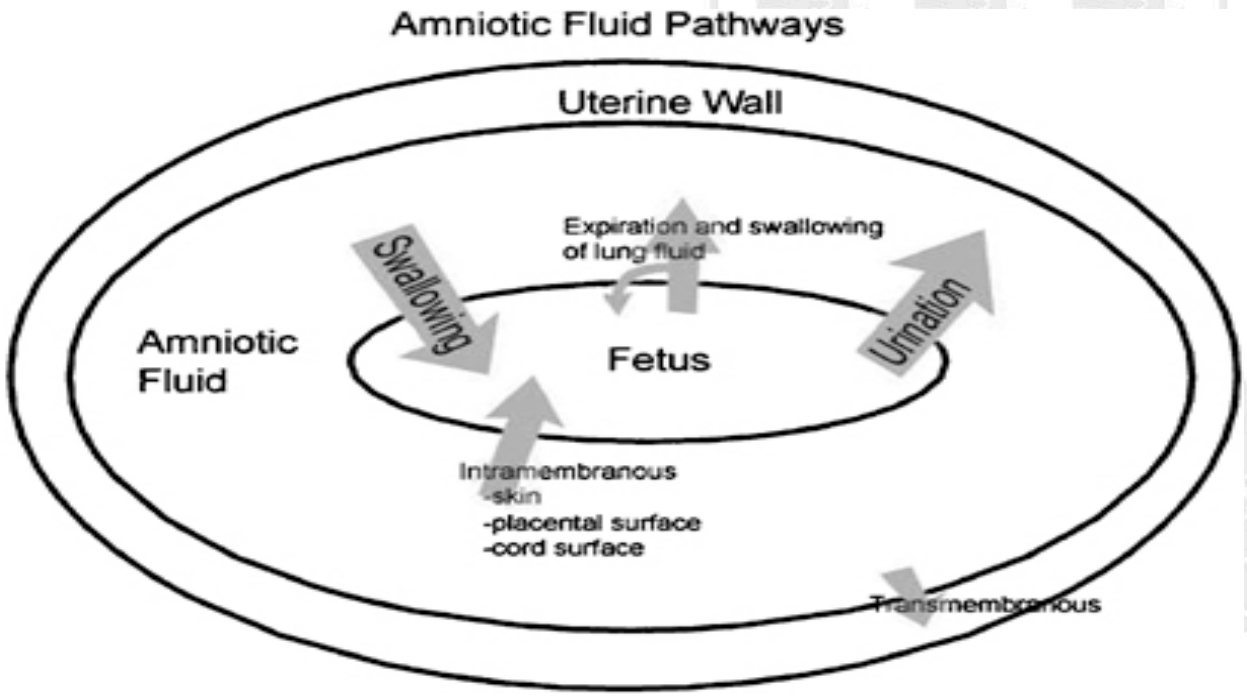

Volumul lichidului amniotic

- Volumul LA în sarcina normală variază în raport cu vârsta ei.

Termenul de sarcină	**volumul de LA**
7 săptămâni	20 ml
12 săptămâni	50 ml
20 săptămâni	≈ 400 ml
36-38 săptămâni	1000-1500ml
La termen	600-1000ml

Rolul lichidului amniotic

I În timpul sarcinii:

- protecţia fătului, placentei, cordonului ombilical de traumatisme externe
- menţine temperatura constantă
- permite acomodarea fătului în uter şi mişcările lui
- protecţia fătului de infecţie
- acţionează ca rezervuar şi sursă a lichidului şi substanţelor nutritive pentru făt
- intervine la dezvoltarea normală a sistemului musculo-scheletic, gastro-intestinal şi a pulmonilor
- amortizează mişcările fetale, fiind suportabile pentru mamă
- modificările calitative şi cantitative ale LA reflectă starea intrauterină a fătului şi permite de a monitoriza evoluţia dezvoltării lui (centru informaţional)

LUCENDO ALLIS EGO IPSE ARDEO!

Rolul lichidului amniotic

II În timpul naşterii:

- contribuie la deschiderea colului uterin, prin formarea “pungii apelor”
- previne compresia cordonului ombilical
- se continuă protecţia contra infecţiei şi a traumatismelor

Metodele de investigare a LA

1. Ultrasonografia (aprecierea V LA)
2. Amnioscopia
3. Amniocinteză
4. Fetoscopia

LUCENDO ALLIS EGO IPSE ARDEO!

ULTRASONOGRAFIA

Aprecierea semicantitativă a celui mai mare “buzunar” de lichid amniotic – se face masurând cea mai mare zona de lichid dintre făt şi peretele uterin :

<u>Punga verticală maximă(PVM)</u> (Chamberlain)

- sub 1 cm - oligoamnios
- 1-2 cm - oligoamnios marginal
- 3-8 cm –volum normal
- peste 8 cm – polihidramnios

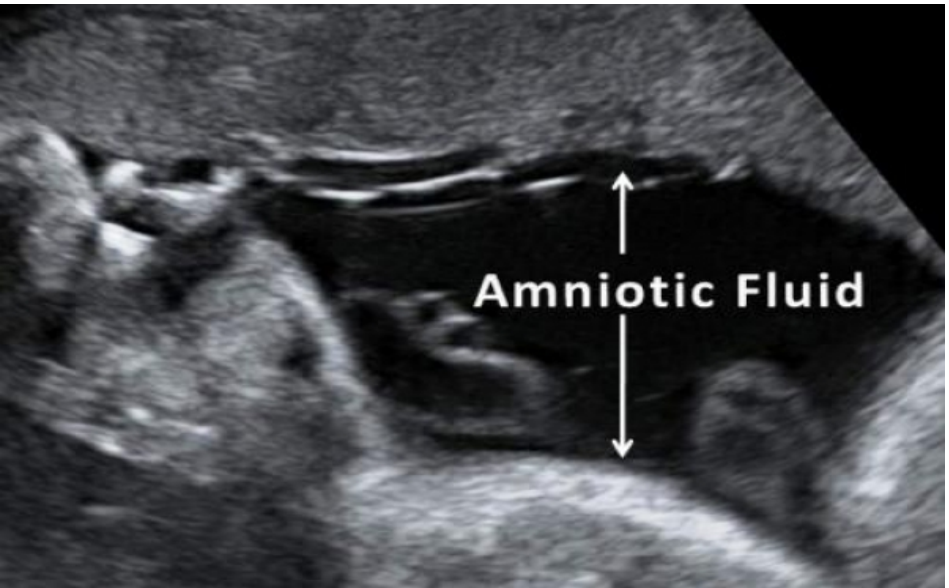

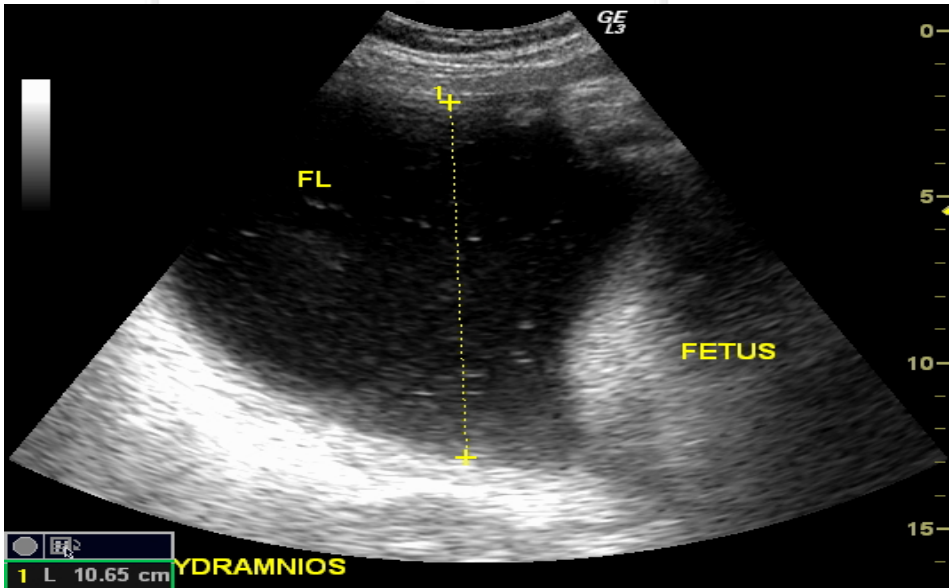

ULTRASONOGRAFIA

- Phelan, in trim III, a introdus metoda celor 4 cadrane
- Abdomenul matern este impartit in 4 cadrane prin 2 linii perpendiculare centrate pe ombilic
- In fiecare din cele 4 cadrane se masoara cel mai mare “buzunaraş” de lichid amniotic si rezultatul adunarii celor 4 consta in **indexul de lichid amniotic**
- Rezultatele indexului este interpretat astfel:
  - 0-5 cm - oligoamnios
  - 5,1-8 - oligoamnios marginal
  - 8,1-18- volum normal de LA
  - 18,1-25 cm - exces de LA
  - mai mult de 25 cm - polihidramnios.

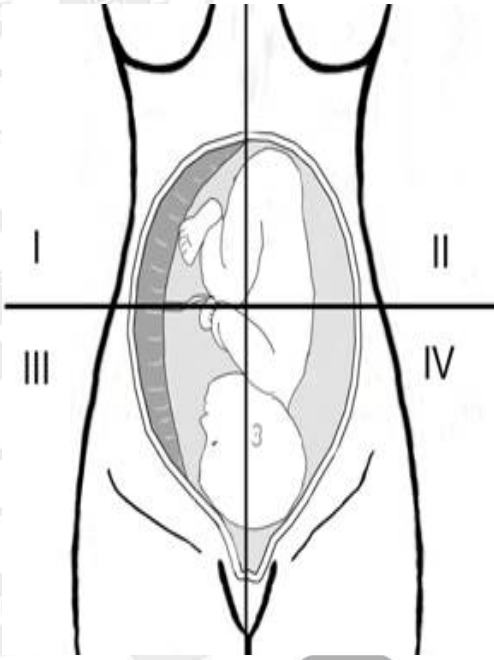

AMNIOSCOPIA

- Observarea aspectului macroscopic al LA prin examen vizual cu ajutorul amnioscopului, introdus prin colul uterin
- Examen direct al lichidului amniotic şi al membaranelor realizat la sfârşitul sarcinii
- Permite examinarea claritatii si culorii LA şi, în particular, căutarea prezenţei meconiului, dovada a unei suferinte fetale
- Verificarea existenţei unei fisurări a pungii apelor

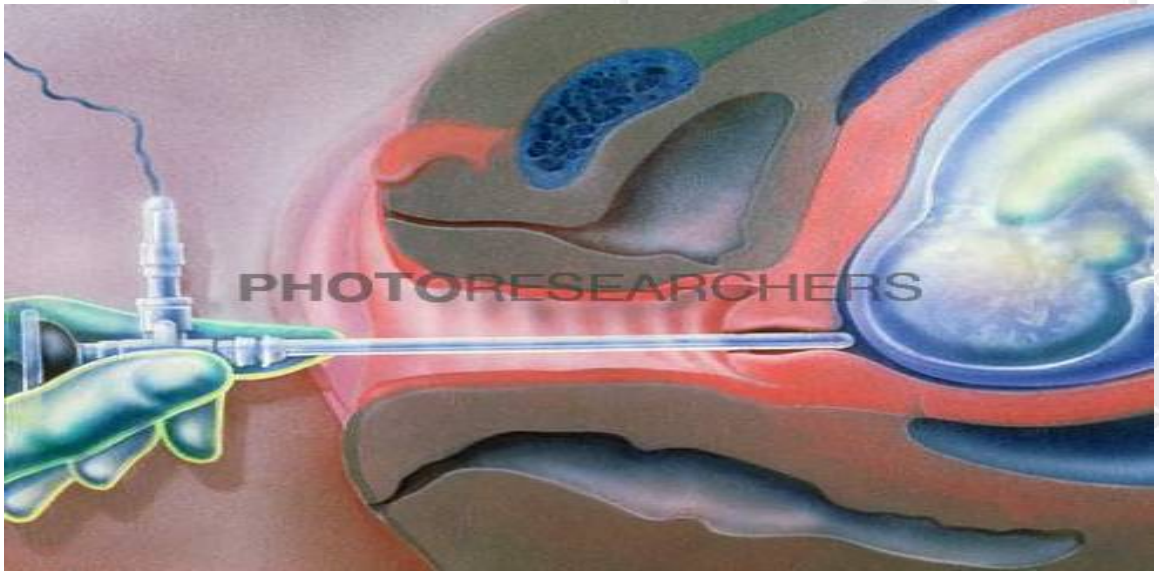

AMNIOCINTEZA

- Este o metodă de diagnostic cât și una de tratament pentru depistarea de anomalii ale sistemului nervos
-În condiţii sterile, anestezie locală a peretelui abdominal, sub ghidaj ecografic, folosind un ac de puncţie lombară
- După stabilirea locului puncţiei, sonda ecografică este menţinută în poziţie
- Se extrage 1ml lichid/săpt. de vârstă gestaţională (≈ 20ml)

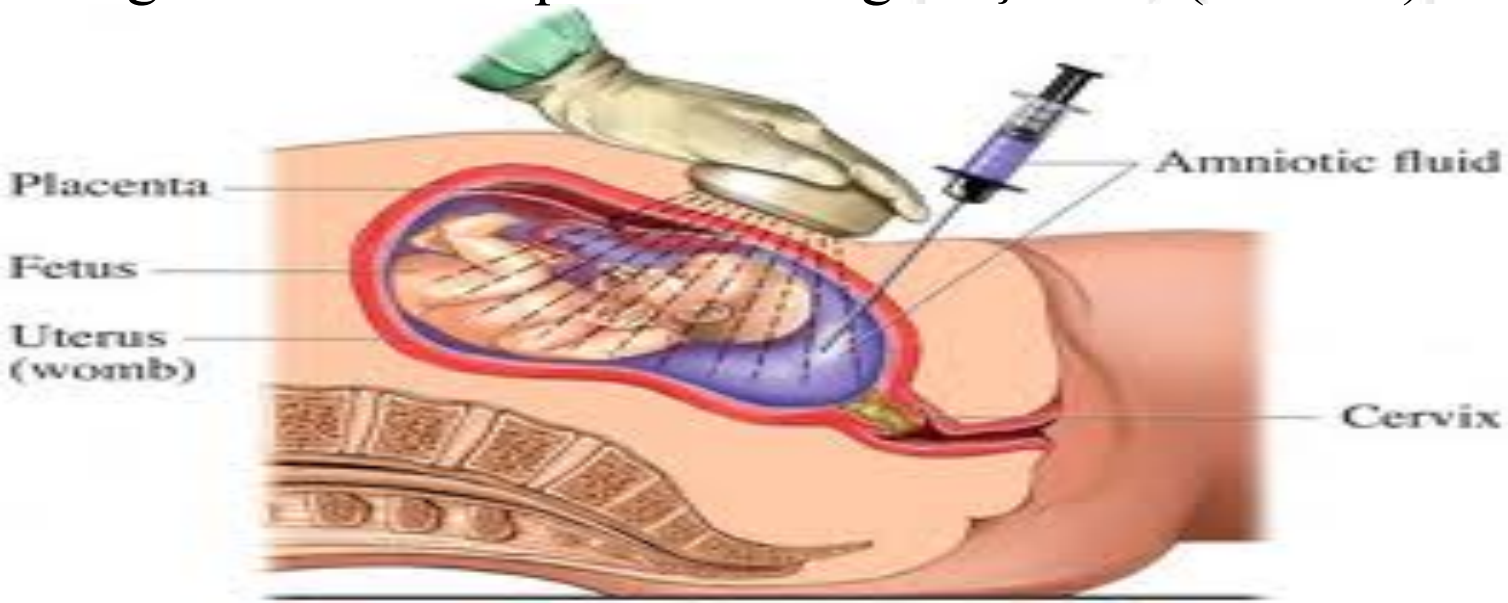

Amniocinteza

Se examinează aspectul microscopic LA

- **Dozarea bilirubinei spectrofotometric:**
  - 0-2,8 mg/ l- normă
  - 2,8-4,6 mg/l – făt afectat uşor
  - 4,7-9,5 mg/l – stare de risc
  - < 9,5-risc major de deces fetal
- **Dozarea estriolului (N 30-40 mg/l→ 5-10 mg/l risc)**
- **Dozarea prolactinei placentare (↓ 7 mg/l-risc fetal)**
- **Dozarea:**
  - **acidului lactic (35-76mg/100ml)**
  - **acidului piruvic (0,82-1,35mg/100 ml)**
  - **ureei- 18-34 mg%**
  - **lecitinei şi sfingomielinei (2:1)**
- **Testul spumant Klements**
- **Dozarea creatininei (N 2,0 mg/100 ml)**
- **Citologia LA (celule oranj < 50%)**
- **Dozarea α-fetoproteinei (concentraţia creşte în anomalii al SNC, sarcină multiplă, atrezie duodenală)**

FETOSCOPIA

- Reprezintă cea mai recentă metodă invazivă de studiere a fătului
- Reprezintă vizualizarea directă a fătului cu ajutorul unui telescop extrem de fin și captarea imaginilor cu ajutorul unei camere video externe cu proiectarea lor pe un monitor TV
- Exista doua tipuri de intervenţie fetoscopică:

- cea **intervenţională** operativă - se face numai transabdominal și aceasta după saptamâna 15-16.

Fetoscopia

- Cea **diagnostică** poate fi facută înainte de 14 saptamâni transcervical, când camera patrunde doar până în cavitatea corionică, care conţine sacul amniotic în care se dezvoltă embrionul/fătul, acesta putând fi vizualizat prin transparenţa membranei amniotice.
- Indicaţii:

  - Suspiciune de malformaţii fetale neconcludente ecografic
  - Sarcina gemelară univitelină cu un făt plurimalformat, cu sindrom de făt transfuzat
  - Spina bifida
  - Sindroame obstructive urinare joase
  - Gastroschizis
  - Hernie diafragmală
  - Sindrom de banda amniotica

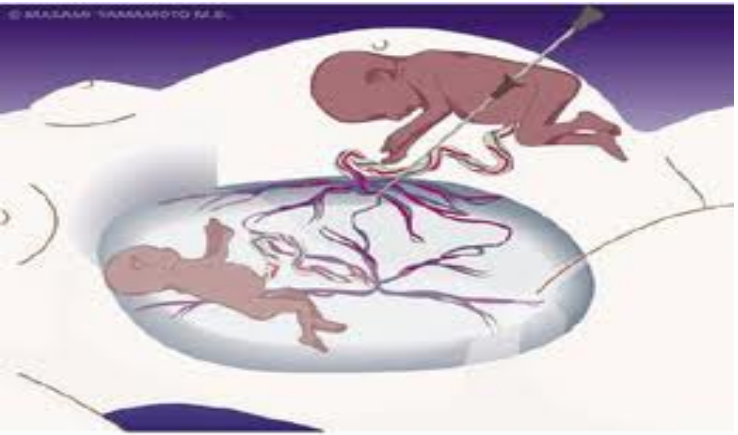

Aprecierea volumului de lichid amniotic

Clinic- prin determinarea:

- înălţimii fundului uterin
- circumferinţei abdomenului la nivelul ombilicului
- balotării fetale
- altele

LUCENDO ALLIS EGO IPSE ARDEO!

Clasificarea patologiei membranelor ovulare:

A. Patologie preponderent morfologică:

- aderenţe amniotice
- bride amniotice
- chisturi amniotice
- amnion nodozum
- sarcină extraamniotică
- amniotită şi corioamniotită
- ruptura membranelor ovulare

B. Patologie preponderent funcţională:

- polihidramnios
- oligoamnios

LUCENDO ALLIS EGO IPSE ARDEO!

Ruperea membranelor amniotice

- ***ruperea prenatală*** a membranelor
  - prematură (22-33 SA)
  - precoce (34-37 SA)
  - la termen (38-40 SA)
- ***ruperea intranatală*** - de la debutul contracţiilor uterine regulate până la sfârşitul sarcinii
  - precoce – în faza latentă (până la 3-4cm)
  - tempestativă – în faza activă (5-8-10 cm)
  - tardivă – în perioada de expulzie
- ***ruperea programată*** a membranelor (amniotomia)

Consecinţele rupturii membranelor fetale

Consecinţe grave (severe):

- prolabare de cordon ombilical
- infecţie intrauterină (amniotită)

Consecinţe favorabile:

- stoparea sau diminuarea sângerării în placenta praevia incompletă sau decolarea precoce a placentei normal inserate
- ameliorarea circulaţiei feto-placentare în gestoze severe

Consecinţe benefice:

- declanşarea spontană a travaliului în primele 2-4 ore
- ameliorarea circulaţiei feto-placentare în polihidramnios

Diagnosticul de ruptură a membranelor fetale

- scurgerea de lichid amniotic prin vagin
- constatarea eliminării lichidului amniotic prin examenul în valve şi tactul vaginal
- scutec de control
- amnioscopie
- microscopia lichidului amniotic
- aprecierea PH în conţinutul vaginal (de la 4,5-5,0→ 7,0-8,0)

Diagnosticul diferenţial:

- pierderi involuntare de urină
- hidroreea deciduală sau corială

Hidramnios (Polihidramnios)

PH prezintă o creștere a volumului de LA până la **2 l** și mai mult

Mecanismele patofiziologice al PH:

Supraproducerea de LA:

– *creșterea diurezei fetale*

– *alterarea integrității tegumentelor (anomalii a SNC etc.)*

Diminuarea evacuării LA:

– *dereglarea procesului de deglutiție*

– *dereglarea tranzitului prin tubul digestiv.*

Mecanisme

Fătul nu înghite:

- afectiuni neuro-musculare
- tumori faciale sau cervicale
- obstrucţie gastrointestinală
- procese pulmonare compresive
- displazii scheletale cu îngustarea cutiei toracice

Fătul urinează excesiv:

- diabet matern
- circulaţie hiperdinamică (prin anemie fetala, tumori fetale şi placentare, malformaţii arterio-venoase)
- sindrom transfuzor - transfuzat

Etiologia PH

a) Cauze fetale- raspunzatoare de polihidramnios în 20% din cazuri:

- **Defecte de tub neural.** Malformaţiile care implică sistemul nervos pot induce deficit de sinteza a ADH cu scăderea resorbţiei tubulare renale ADH-dependente şi poliurie fetală.

- Menigomielocelul
- Anencefalia
- Hidrocefalia

- **Anomalii ale mecanismului de deglutiţie sau obstrucţii digestive înalte.** Fătul participă prin deglutiţie şi absorbţie digestivă la circulaţia lichidului amniotic. Blocarea acestui mecanism determina acumulare excesivă de lichid amniotic

- Atrezie esofagiană, duodenală
- Hernie diafragmatică
- Labiognatopalatoschizis
- Omfalocel
- Laparoschizis

Etiologia PH

b) **Cauze materne -** răspunzătoare de aproximativ 20% din etiologia polihidramniosului:

- Diabet zaharat
- Izoimunizare Rh
- Infecțiile

c) Cauzele neidentificate - 60%

- polihidramnios idiopatic

Manifestări clinice ale PH

I. Polihidramnios acut

- dureri abdominale pronunţate
- deplasarea fundului uterin în sus şi majorarea circumferinţei abdomenului
- apariţia colateralelor venoase pe abdomen, edeme
- uter dureros la palpare, în hipertonus şi palpare dificilă a părţilor fetale
- BCF surde
- dereglări cardio-respiratorii la mamă (dispnee, puls frecvent, TA scăzută, cianoză)

II. Polihidramnios cronic

- o acumulare mai treptată de LA
- simptome identice PH-ului acut, însă mai şterse

LUCENDO ALLIS EGO IPSE ARDEO!

Diagnosticul polihidramniosului

I. Clinic

- Creşterea exagerată în volum a uterului
- Dificultate de palpare a părţilor mici fetale şi de auscultare a BCF
- TV: segmentul inferior ampliant
  colul uterin rămolit, mai mult sau mai puţin deschis
  membrane tensionate
  prezentaţie mobilă
- Teste de laborator : glucoza
  serodiagnostic în boli infecţioase
- Amniocinteza: diagnostic şi tratament

II. Ultarsonografie:

- Prezenţa unei pungi verticale maximale(PVM) mai mare de 8 cm
  PVM- 8-11 cm - uşor;
  PVM - 12-15 cm - moderat;
  PVM – 16 cm şi mai mult - PH sever
- Determinarea indicelui de lichid amniotic (ILA) mai mare de 25 cm.
- Malformaţii fetale (funcţia de deglutiţie)

Complicaţiile polihidramniosului

- Creşterea frecvenţei naşterilor premature şi ruperea prematură a pungii amniotice

- Creşterea incidenţei hipertensiunii induse de sarcină şi a infecţiilor tractului uterin

- Frecvenţa mărită a:
  - *a. prezentaţiilor fetale anormale*
  - *b. anomaliilor forţelor contractile*
  - *c. prolabarea cordonului ombilical*
  - *d. dezlipirea precoce a placentei normal înserate*
  - *e. operaţiilor cezariene (4 ori)*

- Mortalitatea perinatală până la 30‰.

Atitudinea obstetricală

În cadrul sarcinii:

Este dependentă de două situaţii:

- **PH ca complicaţie a unei patologii feto-materne**
- **PH idiopatic (când nu este determinată cauza)**

***În prima situaţie*:**

a. **Tratamentul patologiei feto-materne responsabile de PH (diabetul zaharat etc.)**

b. **Terapia directă fetală (transfuzia intravasculară, coagularea fetoscopică a anastomozelor vasculare sau drenaj amniotic)**

În a doua situaţie se recomandă:

a. **Reducerea VLA prin amniocinteză decompresivă (sub USG)**

b. **Administrarea inhibitorilor prostaglandinsintetazei**

Atitudinea obstetricală

În cadrul naşterii

I. Preponderent *per vias naturalis*

II. Amniocinteză decompresivă transabdominală,
sau amniotomie ”prin puncţie”(lent)

III. Administrarea tempestativă a uterotonicelor în caz de hipotonie uterină

IV. Profilaxia hemoragiilor hipotonice (ocitocice în per. III)

V. Operaţie cezariană în interesele fetale:

- ***incompatibilitatea feto-maternă***
- ***hipotrofie fetală pronunţată***
- ***prezentaţie pelviană şi preamaturitate***
- ***disproporţie feto-maternă(diabet)***
- ***prolabarea anselor ombilicale şi dezlipirea precoce a placentei normal înserate.***

Algoritmul evaluării etiologiei în polihidramnios

1. ***Ultrasonografia repetată pentru determinarea malformaţiilor fetale***

2. ***La depistarea hidropsului fetal este necesar de apreciat originea lui imună sau neimună:***

- **hidrops imun - screaning pozitiv la anticorpi (la antigeni D,L,Kell,Duffi şi Kidd)**
- **hidrops neimun - titrul de anticorpi la IgG şi IgM, rubeolă, toxoplasmoză, citomegalovirus şi parvovirus B 19**

3. ***Amniocinteza în scopul aprecierii:***

- **cariotipului fetal**
- **infecţiilor virale (reacţia polimerizare în lanţ)**
- **toleranţa la glucoză**
- **luesul (microscopia în cîmp negru)**
- **infecţiilor microbiene (bacteriologia LA)**
- **aprecierea acetil-colinesterazei, α -fetoproteinei (anomalii ale SNC)**
- **aprecierea fosfatazei alcaline, γ-glutamil-transferazei, leucin-amino-peptidazei (anomalii ale tractului digestiv)**

Oligoamniosul (OA)

Definiţie: OA-prezintă o reducere subnormală de lichid amniotic (**sub 250ml**), în condiţiile integrităţii membranelor ovulare.

Etiopatogenia

I. Cauze fetale:

1. Malformaţiile fetale la nivelul tractului urinar (aghenezia renală 1:4000 naşteri, displazia multichistică renală, polichistoza renală de tip infantil, obstrucţia căilor urinare);
2. Retenţia în dezvoltarea intrauterină a fătului (hipoxie cronică→oligurie fetală)

II. Cauze materno-fetale

1. Hipertensiunea
2. Hipotireoidism
3. Tabagism
4. Postmaturitate

III. Cauze iatrogene:

1. Utilizarea inhibitorilor prostaglandin-sintetazei în exces
2. Amniocenteza în scop diagnostic sau curativ

Diagnosticarea oligoamniosului

1. Manifestări clinice:

- Uter hipotonic, înălţimea fundului uterin mai jos cu 3 cm şi mai mult faţă de indicele normal pentru această vârstă gestaţională
- Palparea părţilor fetale cu uşurinţă, căpuşorul de obicei fixat la intrarea în bazin, nu balotează
- Hipoxie fetală

2. Ultrasonografic:

- Determinarea unei PVM (pungi verticale maxime) mai mică de 2 cm (sau chiar 1 cm)
- Determinarea indexului de LA (ILA) sub 5 cm

Consecinţele oligoamniosului

1. Hipoplazia pulmonară (scăderea presiunii LA sub 1 mm Hg, norma fiind 1-14 mm Hg şi durata acestei situaţii –7 şi mai multe zile)

2. Moarte antenatală, în deosebi, dacă OA se dezvoltă pînă la 20 sapt.

3. Deformaţii fetale osteo-musculare, poziţii patologice ale membrelor, concreşterea lor, anomalii ale feţii (nas plat, urechi jos situate)

4. În naştere bradicardie pronunţată (naştere „uscată”) în urma dereglării circuitului feto-matern şi / sau compresie puternică a ombilicului

5. Mai frecvent - corioamnionitele, hipoxia fetală, operaţie cezariană, mortalitatea înaltă

LUCENDO ALLIS EGO IPSE ARDEO!

Atitudinea obstetricală

I. În sarcină:

amniocinteza transabdominală cu amnioinfuzie

- ameliorarea explorării ecografice fetale
- excluderea unei ruperi premature a membranelor (albastru de Evans, indigocarmin-coloraţie albastră la ≈1 oră în vagin)
- amnioinfuzia cu ser fiziologic cald ≈ 500-600 ml la termen, la 25-28 s.s.-150-300ml, pînă la 24 s.s.- ≈ 100 ml şi m.m.
- amnioinfuzia repetată prin cateter elastic-poate prolonga sarcina timp de mai multe săptămâni

Conduita terapeutică în oligoamnios

II. În naştere şi trimestrul III de sarcină:

Amnioinfuzie transvaginală intranatală, în deosebi în caz de:

- **Lichid amniotic meconial**
- **Bradicardie fetală**
- **Profilactic, în caz de inducţie a travaliului, complicat cu OA.**

Algoritmul în oligoamnios

1. Excluderea ruperii premature a membranelor (clinic, paraclinic)

2 . Consult genetic şi aprecierea cariotipului fetal (indiferent de termenul de sarcină)

3. În caz de lipsă totală a LA în trimestrul II de sarcină- se recomandă întreruperea ei

4. Tratament conservativ în caz de absenţă a malformaţiilor fetale şi funcţie renală neperturbată (antibacterial)

5. Întreruperea sarcinii în caz de depistare a malformaţiilor fetale

6. Rezervat este pronosticul în caz de asociere a OA şi RDIUF. Severitatea patologiei date induce întreruperea sarcinii

Bibliografia:

1. Paladi G., Cernețchi O. Obstetrică fiziologică și patologică. Chișinău, 2007.
2. Ștemberg M., Gladun E., Friptu V. Obstetrica fiyiologică și patologică. Chișinău, 2002.
3. Chitulea P. Controverse actuale în Obstetrică și Ginecologie, Oradea, 2009.
4. Ghidul B Național de Perinatologie ''Serviciul perinatal regionalizat: niveluri și conținut'', Chișinău, 2006.
5. Ghidul C Naţional de Perinatologie ''Protocoale de îngrijire și tratament în Obstetrică și Neonatologie'', Chișinău, 2003.
6. Munteanu I. Tratat de Obstertrică, București, 2000.
7. Herman A., et al. Dynamic ultrasosnographic imaging of the third stage of labor: new perspectives into third-stage mechanisms. Am. J. Obstet. Gynecol., 1993.

Mulțumesc pentru atenție!