Boala inflamatorie pelvină

Vitalie Mămăligă,
Asistent Universitar

Boala inflamatorie pelvină (BIP) – Definiție

- Termen general care se referă la infecția tractului genital femenin superior (uter, ovar, trompe uterine, peritoneul ligamentelor largi).

- **CDC (Centrul de Control al Maladiilor)**: BIP cuprinde un spectru de procese inflamatorii ale tractului genital superior, care include orice combinare dintre endometrită, salpingită, abces tubo-ovarian și pelviperitonită.

Center for Disease Control & Prevention (CDC), Treatment Guidelines 2010

- BIP se folosește pentru a înlocui termenii vechi ca endometrită, anexită, salpingită, metroanexită, pelviperitonită și/sau abces tubo-ovarian.

BCCDC Center for Desease Control, 2012

Societatea Internatională de Boli Infecțioase în Obstetrică și Ginecologie, SUA (I-IDSOG-USA) – Definiția BIP

- Termenul BIP indică un proces inflamator de etiologie infecțioasă care implică, cel puțin, endometrul și/sau trompele uterine
-

IDSOG
INFECTIOUS DISEASES SOCIETY FOR OBSTETRICS AND GYNECOLOGY

Societatea Internatională de Boli Infecțioase în Obstetrică și Ginecologie, SUA (I-IDSOG-USA)

- Recomandă eliminarea termenului BIP și înlocuirea lui cu termenul "infecție a tractului genital superior **(ITGS)**", urmat dedenumirea agentului etiologic, ulterior stadiul bolii (ex: ITGS, *Neisseria gonorrhoeae*, *stadiul III*)

IDSOG
INFECTIOUS DISEASES SOCIETY FOR OBSTETRICS AND GYNECOLOGY

Clasificarea generală a infecțiilor pelviene

Boala inflamatorie pelvina:
-salpingita acută (gonococică/negonococică)
-Celulita pelvină
-Abcesul tubo-ovarian
-Abcesul pelvin

Infecțiile puerperale:

-După operație cezariană
-După naștere vaginală

Infecții asociate cu avort:

-Celulită post-avort
-Avort septic incomplet

Infecțiile pelviene

Perioada postoperatorie după chirurgia ginecologică:
-Celulita și parametrita
-Abces al bontului vaginal
-Abces tuboovarian

Secundare altor infecții:

- Apendicită
-Diverticulită
-Tuberculoză

Boala inflamatorie pelvină

- Endometrita
- Salpingita
  Ooforita
- Celulita pelvină
- Abcesul tuboovarian
- Pelviperitonita

Epidemiologie

Prevalența internațională

- Nu există date internaționale specifice despre incidența mondială a BIP
- OMS estimează 448 milioane de cazuri noi de infecții sexual transmisibile anual la femeile cu vârsta cuprinsă între 15 -49 ani.
- **Vârful incidenței BIP** este atins de persoanele cu virsta cuprinsa intre **15 – 24 ani**, fiind rară la femeile postmenopauzale. O serie de studii raportează o incidență a abcesului tuboovarian sub 2% la femeile în postmenopauză.
- Rata anuală a BIP în țările dezvoltate: 10-20 cazuri la 1000 femei de vârstă reproductivă

Centers for Disease Control and Prevention. Morb Mortal Wkly Rep. 2010;59:413-17.

Epidemiologie

CDC (Centrul de Control al Maladiilor):

- Aproximativ 1 milion de femei de vârstă reproductivă fac un episod de BIP în fiecare an
- Incidența anuală printre femeile active sexua: 1-2%
- *Centers for Disease Control and Prevention. Morb Mortal Wkly Rep. 2010;59:413-17.*

Microbiologie

- Majoritatea cazurilor – etiologie polimicrobiană (25-60%)
- **Microorganisme primare**: MST

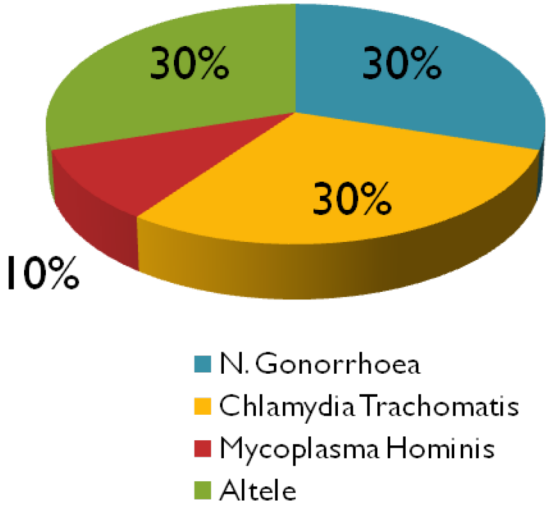

- **Microorganisme secundare:**
- Streptococ non-hemolitic grup B
- E. Coli
- Gardnerella
- Stafilococ Aureu
- Klebsiella
- Haemophilus Influentzae

Cauze

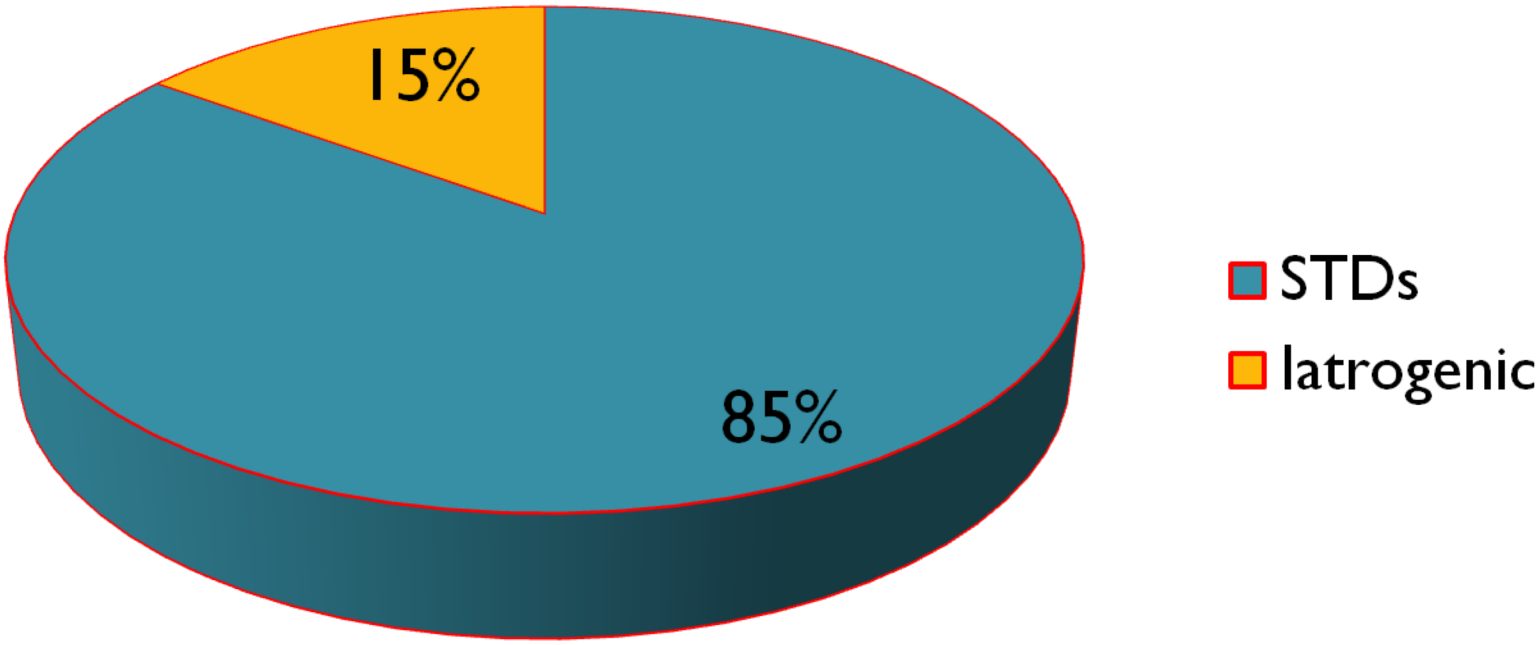

Factori de risc

Acceptați	Presupuși
1. menstruația	1. Statut socio-economic precar
2. Parteneri sexuali multipli	2. Activitate sexuală timpurie
3. Antecedente de BIP	3. Mediul urban de trai
4. Maladii sexual transmisibile	4. Coitus frecvent
5. Lipsa utilizării contraceptivelor de barieră	5. Utilizarea DIU
	6. fumat
	7. Abuz de droguri/alcool
	8. dușurile vaginale

Evenimentele declanşatoare

- **1.** Perioadele menstruale. Endometrul degenerativ este un mediu bun de cultură.
- **2.** Actul sexual.
- **3.** Evenimenete iatrogene

  a. Avortul la cerere

  b. Dilatare şi curetaj sau biopsia endometrială

  c. Montarea sau utilizarea DIU

  d. Inserţia de tuburi de crom la laparoscopiee.

  e. Histerosalpingografia

Factori protectori

1. Contraceptive de barieră: în special spermicidele
2. Contraceptive orale hormonale:
   - Mucus cervical dens (previne ascensiunea spermatozoizilor si pătrunderea bacteriilor)
   - Durata scăzută a menstruației (scurtarea timpului favorabil pentru colonizarea bacteriană)
3. Parteneri unici
4. Sarcina
5. Menopauza

Căi de inoculare:

- Calea ascendentă (cea mai frecventă), de la nivelul colului agenții patogeni migrează prin canalul cervical spre cavitatea uterină, trompe etc
- Hematogenă
- Limfatică
- prin contiguitate

Patogeneza

BIP – Infecție ascendentă

Peritonită

Salpingită/Ooforită/ Abces tuboovarian

Endometrită

Cervicită

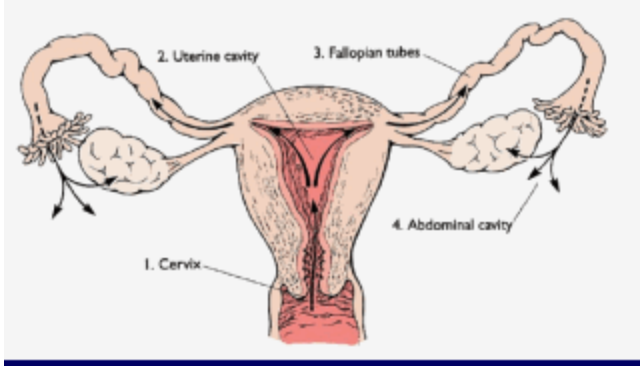

http://www.pitt.edu/~super1/lecture/lec26111/015.htm

Fiziopatologie

1. Endosalpingita evoluează iniţial cu edem şi în final cu distrugerea celulelor luminale, cililor şi pliurilor mucoase. Toxinele bacteriene sunt cel mai probabil cauza acestor leziuni.

2. Infecţia se întinde la musculara tubară şi la seroasă. Apoi se extinde direct la cavitatea abdominală prin capătul fimbrilar al trompei.

3. Ooforita se dezvoltă inițial la suprafaţa ovarelor şi apoi în acestea se pot dezvolta microabcese.

4. Ooforita de regulă este secundară extinderii infecţiei de la organele adiacente (ex. salpinge). Epiteliul embrionar de înveliș ovarian reprezintă o barieră puternică, deaceea infectarea se produce, de obicei, la nivelul foliculului rupt. Uneori, în cavitatea chisturilor foloculare ovariene se pot dezvolta microabcese, care confluează și formează abces ovarian (pioovar).

Fiziopatologie

- Diagnosticul unui proces inflamator purulent ovarian izolat este practic imposibil, deoarece în majoritatea cazurilor pioovarul se asociază cu piosalpinxul, sub aspect de tumoră inflamatorie anexială.

Fiziopatologie

- Extindere limfatică prin parametru:

- Mycoplasma

- Microorganisme secundare

- Specifică pentru infecțiile post-partum, post-avort sau după inserția DIU, rezultă în celulită parametrală extraperitoneală

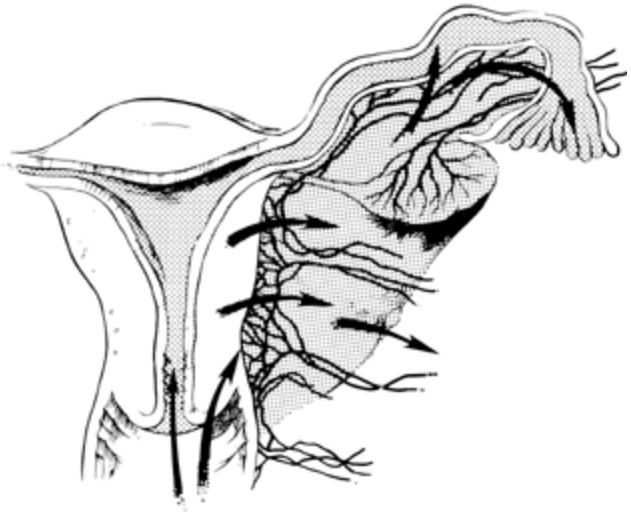

www.glowm.com

Fiziopatologie

- Calea hematogenă:

- rară

- tuberculoza pelvină

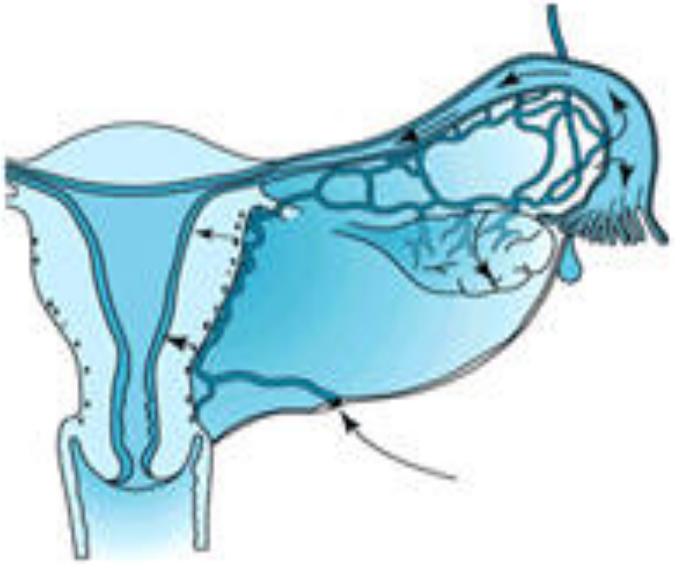

www.glowm.com

Fiziopatologie

- Calea directă prin contiguitate:

- de la structurile adiacente

- apendicită, colecistită, etc.

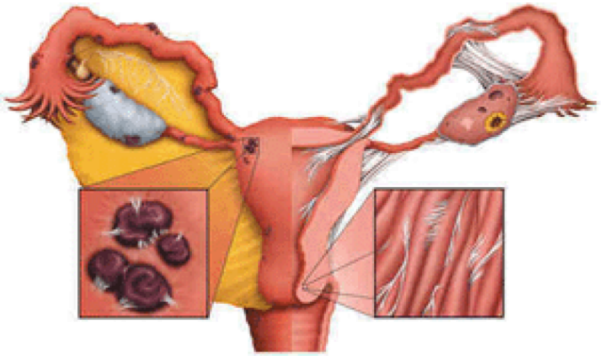

www.glowm.com

Forme clinice ale BIP

BIP acută (≤30 zile)	-Patogeni cervicali (N. Gonorrhea, Chlamydia, Mycoplasma genitalium) -Vaginoza bacteriană (peptostreptococcus, bacteroides, M hominis, Ureaplasma Urealiticum, Clostridium) -Patogeni respiratori (Haemophilus Influenzae, Streptococcus pneumoniae, streptococ de grup A, stafilococ aureu) - Patogeni intestinali (E. Coli, Bacteroides fragilis, streptococ de grup B, campilobacter)
BIP subclinică	- N. Gonorrhea - Chlamydia trachomatis
BIP cronică (≥30 zile)	-Mycobacterium tuberculosis -Actinomyces

Brunham RC et al. N Engl J Med 2015;372:2039-2048.

Diagnostic:

Pentru a putea pune diagnosticul de BIP avem nevoie de 3 criterii obligatorii și criterii adiționale.

Criterii obligatorii:

- durerea în etajul abdominal inferior
- sensibilitate anexială (la tușeul vaginal)
- sensibilitate la mobilizarea colului (la tușeul vaginal)
- *Prezenta semnelor sus-numite, in lipsa unei altei patologii ginecologice, este o indicatie pentru initierea unui tratament empiric al BIP la toate pacientele sexual active de virsta reproductiva*

Diagnostic:

Criterii adiționale:

- Leucoree patologică
- Hipertermie >38˚C
- Leucocitoză
- VSH crescut
- Proteina C reactivă crescută (PCR)
- Confirmarea bacteriologică a infecției cervicale determinate de gonococi, trichomonade, chlamidii

Diagnostic:

Criterii majore

- Endometrita histologic confirmată prin biopsie de endometriu
- Examen ultrasonografic transvaginal care indica îngroșarea pereților trompelor uterine, prezenta unui lichid liber in spatiul Douglas sau a unei formatiuni tubo-ovariene
- Schimbari macroscopice în cadrul BIP vizualizate laparoscopic

Stadializarea BIP:

Pentru a aprecia gravitatea unei BIP se propun două stadializări ale acesteia. O stadializare propusă de CDC (Centers for Disease Control) care propune 4 stadii și o stadializare făcută cu ocazia laparoscopiei care are 3 stadii.

Stadializarea propusă de CDC:

1. Sunt pacientele care îndeplinesc criteriile minime și au cel puțin un criteriu adițional. Nu prezintă peritonită, nu au antecedente de infecții de tract genital superior cu agenți patogeni transmiși sexual.
2. Paciente care îndeplinesc criteriile de diagnostic și au asociată peritonita
3. Pacienta la care se obiectivează abcese tubo-ovariene
4. Abcese tubo-ovariene rupte

Stadializarea BIP:

Stadializarea facută cu ocazia laparoscopiei:

1. Ovare de aspect normal, minimă colecție lichidiană în Douglas, ușoară congestie peritoneală. Apare congestie tubară vascularizație modificată dar mobilitatea normală.

2. În acest stadiu se evidențiază secreții purulente prin orificiul tubar, apar aderențe care se lizează ușor, trompele sunt rigide pe toată întinderea lor.

3. Apar aderențe extinse între organele genitale și extragenitale (anse intestinale, peritoneu), apare abcesul tubar sau tubo-ovarian, congestie peritoneală extinsă.

Clasificarea morfologică a formațiunilor tubo-ovariene inflamatorii purulente

В.И. Кулаков, Г.М. Савельева, И.Б. Манухин 2009 г.

- Piosalpinx – afectarea preponderentă a trompei uterine
- Pioovar – afectarea preponderentă a ovarului
- Abces tubo-ovarian

Examinări paraclinice:

- VSH, PCR, leucocite
- examinări bacteriologice (col, abces tubo-ovarian, etc)
- examinări serologice (pentru Chlamydia)
- ecografia (evidențiază elemente patologice cum ar fi un abces tubar, hidrosalpinx)
- **laparoscopia** (este considerată **gold standard** în diagnosticul BIP). Având în vedere că este o examinare minim invazivă se folosește în cazul în care apar complicațiile BIP (abces tubar, hidrosaplinx, abces tubar rupt) sau în cazul în care nu avem un diagnostic după epuizarea celorlalte mijloace de diagnostic descrise mai sus

Diagnostic diferențial:

- cauze de abdomen acut chirurgical (apendicita acută, colecistită acută, SEU-sarcină extrauterină, chist ovarian torsionat sau rupt)
- cauze de abdomen acut medical (colică renală, pielonefrite, colite)

Complicațiile BIP:

- **complicații acute** (piosalpinx, abces tubar, abces tubar rupt, abces al Douglasului, pelviperitonită)

- **complicații cronice** (sterilitatea, crește riscul de SEU, metroragii, durerea pelviană cronică, sindrom aderențial, sindrom Fitz-Hugh-Curtis-reprezintă formarea de aderențe perihepatice și trebuie luat în calcul la pacientele care au avut în antecedente BIP și care au dureri în etajul abdominal superior)

Piosalpinx

- colecţie cu puroi în interiorul trompei uterine

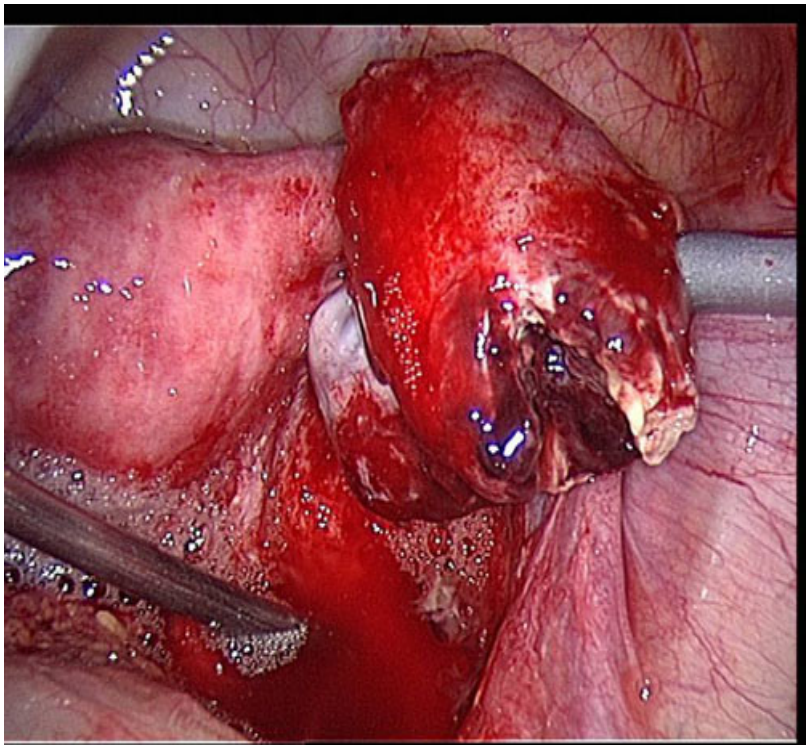

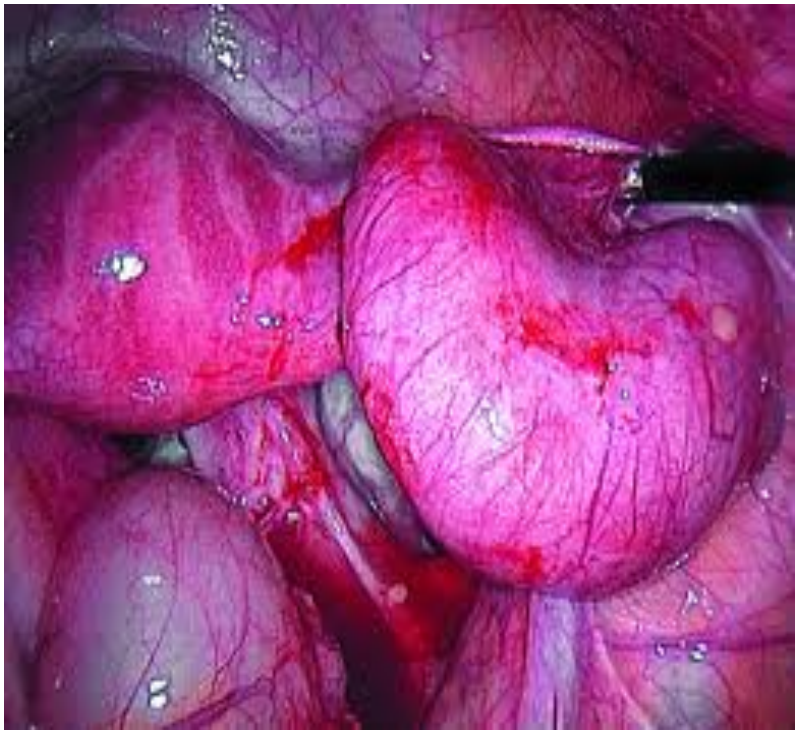

Abcesul tubo-ovarian

- Abcesul tuboovarian defineşte inflamaţia şi infecţia concomitentă a trompei uterine şi a ovarului, datorată extinderii inflamaţiei cu puroi de la trompă , rezultând o masă anexială de natură inflamatorie.
- Abcesul tubo-ovarian reprezintă un stadiu final în evoluția BIP acute (**15%**), se declanșează ca o consecință a salpingitei acute cu colecție de puroi într-un spațiu anatomic creat de aderențele structurilor care implică trompele fallopiene, ovarele, uterul și uneori intestinele.

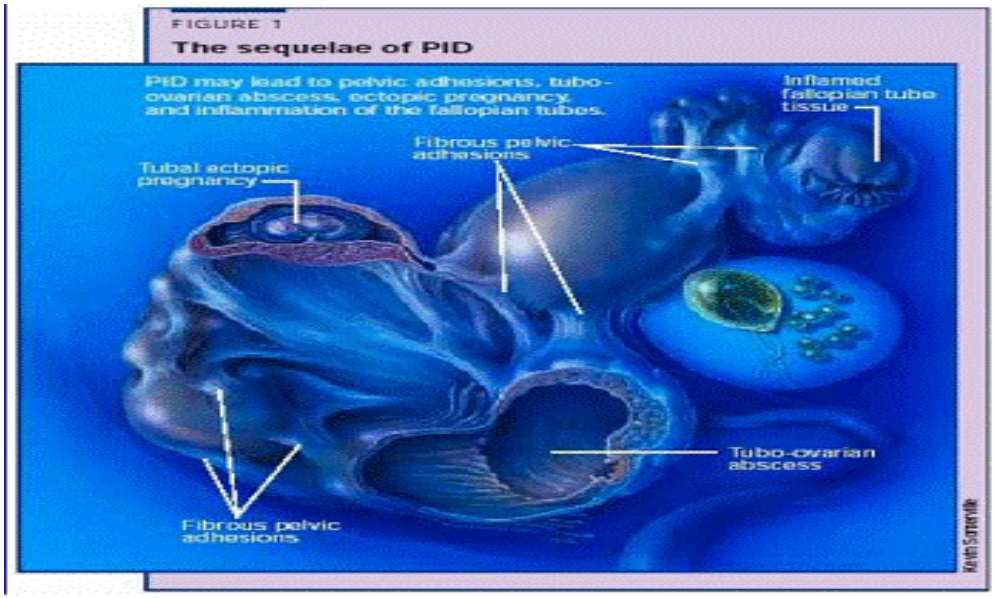

Abcesul tubo-ovarian

- Abcesul tubo-ovarian determină frecvent distrucție ovariană și tubară ireversibilă și astfel pune în pericol fertilitatea. Poate fi acompaniat de complicații cum este **durerea pelvină incapacitantă, ruptura abcesului și obstrucția intestinală.**
- Abcesul este unilateral în 25-50% din cazuri

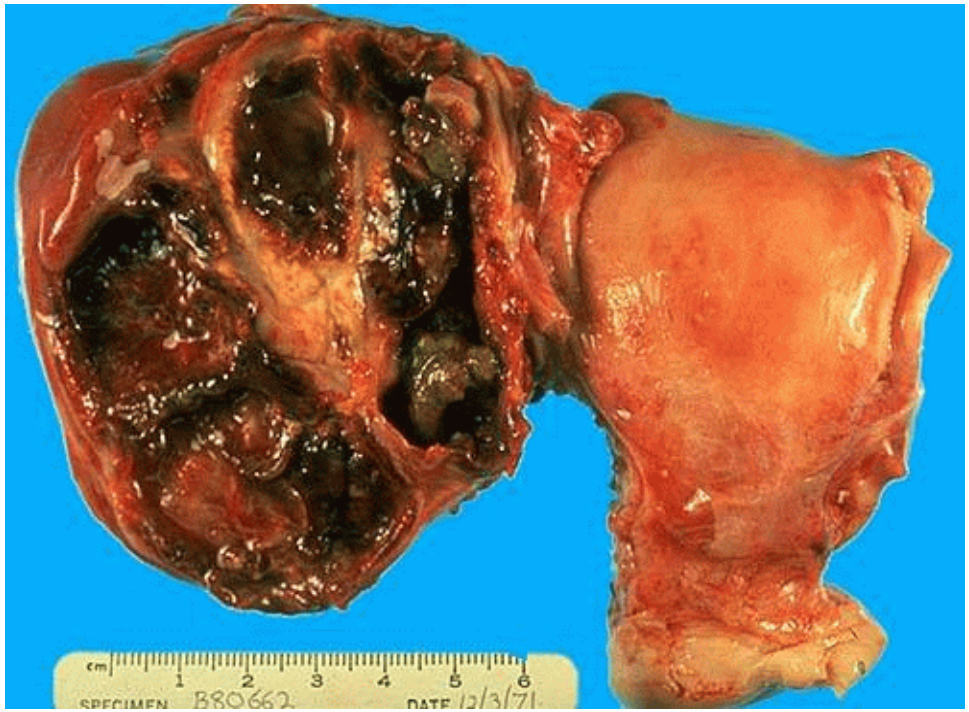

Abcesul tubo-ovarian

- Formarea unui abces alături de boala inflamatorie pelvină crește morbiditatea și riscul de insuficiență la tratament și intervenție ulterioară

- Astăzi în ciuda tratamentului medical modern mortalitatea prin ruptură abcesului este 5-10%, cel mai mult ca rezultat al dezvoltării **sindromului de detresă respiratorie acută**

- Morbiditatea asociată abcesului tuno-ovarian este semnificativă din cauza complicațiilor care includ infertilitatea, sarcina ectopică, durerea pelvină cronică, tromboflebita pelvină și tromboza venelor ovariene.

Etiologie

- Abcesul tubo-ovarian reprezintă o infecție polimicrobiană aerobă și anaerobă
- Neisseria gonorrhoeae și Chlamydia trachomatisare sunt rareori izolate din abcesul tubo-ovarian
- Cele mai frecvente microorganisme izolate din abcesul tubo-ovarian sunt **Escherichia coli** și **Bacteroides**

Tabloul clinic

În evoluția clinică a formațiunilor inflamatorii purulente tubo-ovariene distingem următoarele entități:

- Sindrom de intoxicare (cefalee, encefalopatie toxică)
- Sindrom dolor
- Sindrom infecțios (febră, frison, leucocitoză, alterarea stării generale)
- Sindrom nefrotic (hidroureter, hidronefroză)
- Sindrom de dereglări hemodinamice (dereglări volemice, microcirculatorii)
- Sindrom de inflamație a organelor adiacente (omentită, apendicită secundară, parametrită, abcese pelvine)
- Sindrom metabolic (hipoproteinemie, disproteinemie, acidoză, hipoxie, perturbarea metabolismului celular)

Tabloul clinic

Tipic pacientele cu tumori tubo-ovariene inflamatorii purulente prezintă:

- Durere pelvină acută
- Secreție vaginală sau cervicală anormală, de culoare galbenă, maronie sau verzuie
- Febră peste 38,3 grade C. Totuși, uneori febra poate lipsi
- Cefalee
- Greață, vărsături
- Dispareunie
- Sângerări menstruale neregulate
- Disurie
- Masă anexală
- Modificări ale scaunului

Tabloul clinic

- În cazuri severe pacienta se poate prezenta cu obstrucția ureterului și hidronefroză, obstrucție intestinală sau durere sciatică.

Tabloul clinic al abcesului rupt

- **Simptomul major** - durerea pelvină acută care se agravează, iar pacienta poate stabili cu precizie locul și momentul rupturii.
- Examenul fizic: **tahicardie, febră, abdomen distensionat, zgomote intestinale absente, semne de peritonită generalizată, rigiditate musculară.**
- O masă pelvină este detectată în 50% din cazuri.
- Șocul se poate dezvolta datorită acumulării lichidelor în țesuturile periferice și a lipsei mecanismelor vasoconstrictorii compensatorii.
- Pacienta poate fi **afebrilă, iar leucocitoza poate fi absentă.**
- **Leucopenia severă** este un semn omniprezent.

Complicațiile abcesului tubo-ovarian

- Perforația/ruptura abcesului. Abcesul se poate rupe spontan in rect, sigmoid, vezica sau spatiu peritoneal, dar niciodata intr-un vagin intact
- Pelviperitonita
- Peritonita (localizată, difuză, generalizată), sepsis
- Abces pelvin
- Afectarea organelor adiacente (abcese interintestinale, etc)

Diagnostic

- Istoric medical, tabloul clinic
- Examen fizic, examen pelvin
- Examene de laborator
- Ecografie pelvină
- RMN
- Laparoscopie
- Examen histologic

Teste paraclinice

- **Echografia pelvină**. Tipic abcesul apare la USG ca o formatiune multiloculata, elongată, cu margini groase care conține lichid turbid, cu rezistență redusă la flux la echo Doppler.
- La **scanarea CT** cel mai comun aspect al abcesului este al unei mase pelvine chistice tubulare cu grosime uniforma a peretilor si cu pierderea planurilor dintre masa si organele pelvine adiacente.

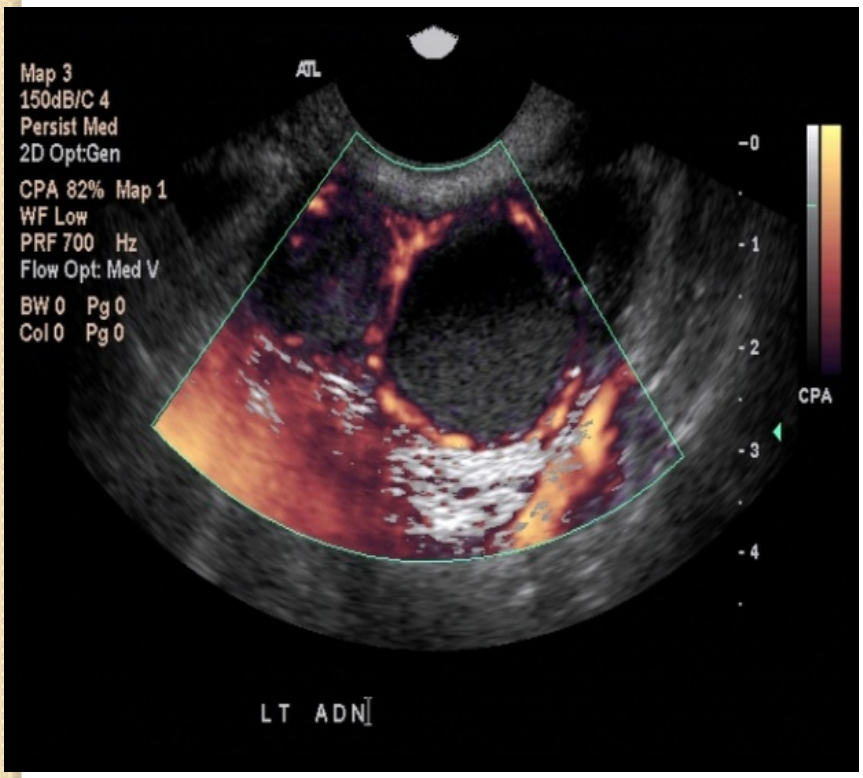

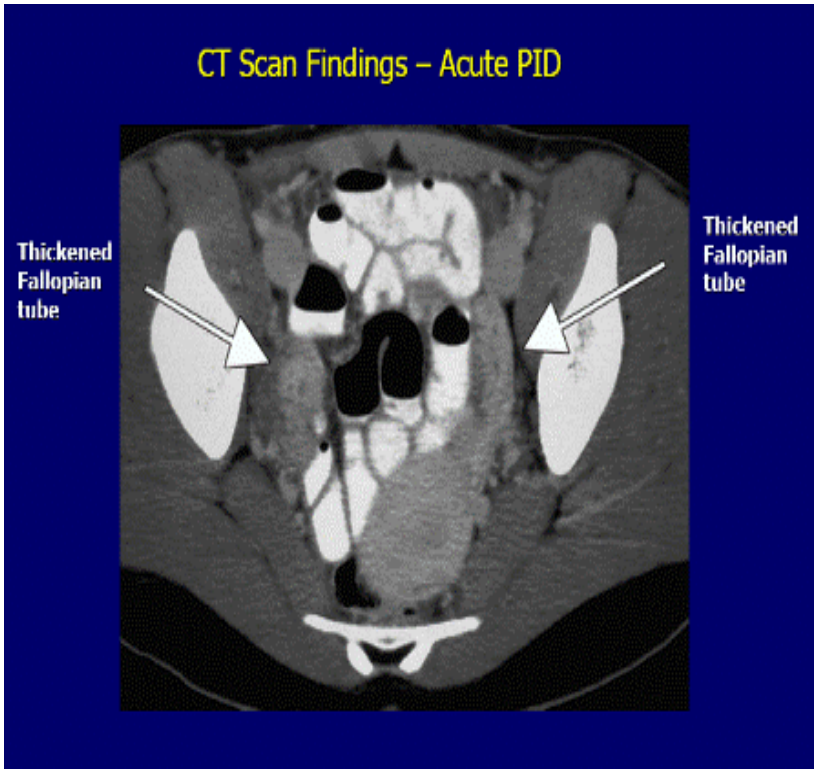

Teste paraclinice

- **RMN-ul** este o modalitate radiologică excelentă în definirea leziunilor și diferențierea între leziunile tubare și cele ovariene.
- **Culdocenteza** poate fi o tehnică utilă de diagnostic. Totuși prin disponibilitatea echografiei aceasta este o tehnica mai puțin folosită.

Teste paraclinice

- Laparoscopia este indicată și este considerată **standardul de aur** în diagnosticul şi tratamentul maselor anexiale de natură inflamatorie (piosalpinx, abces tuboovarian, hidrosalpinx).

- Contraindicaţia o constituie abcesul tuboovarian complicat cu ruptură în cavitatea peritoneală.

Laparoscopia diagnostică

Piosalpinx: trompa dilatată, peretele trompei hipermiat, îngroşat, rigid, porţiunea fimbrială obturată.

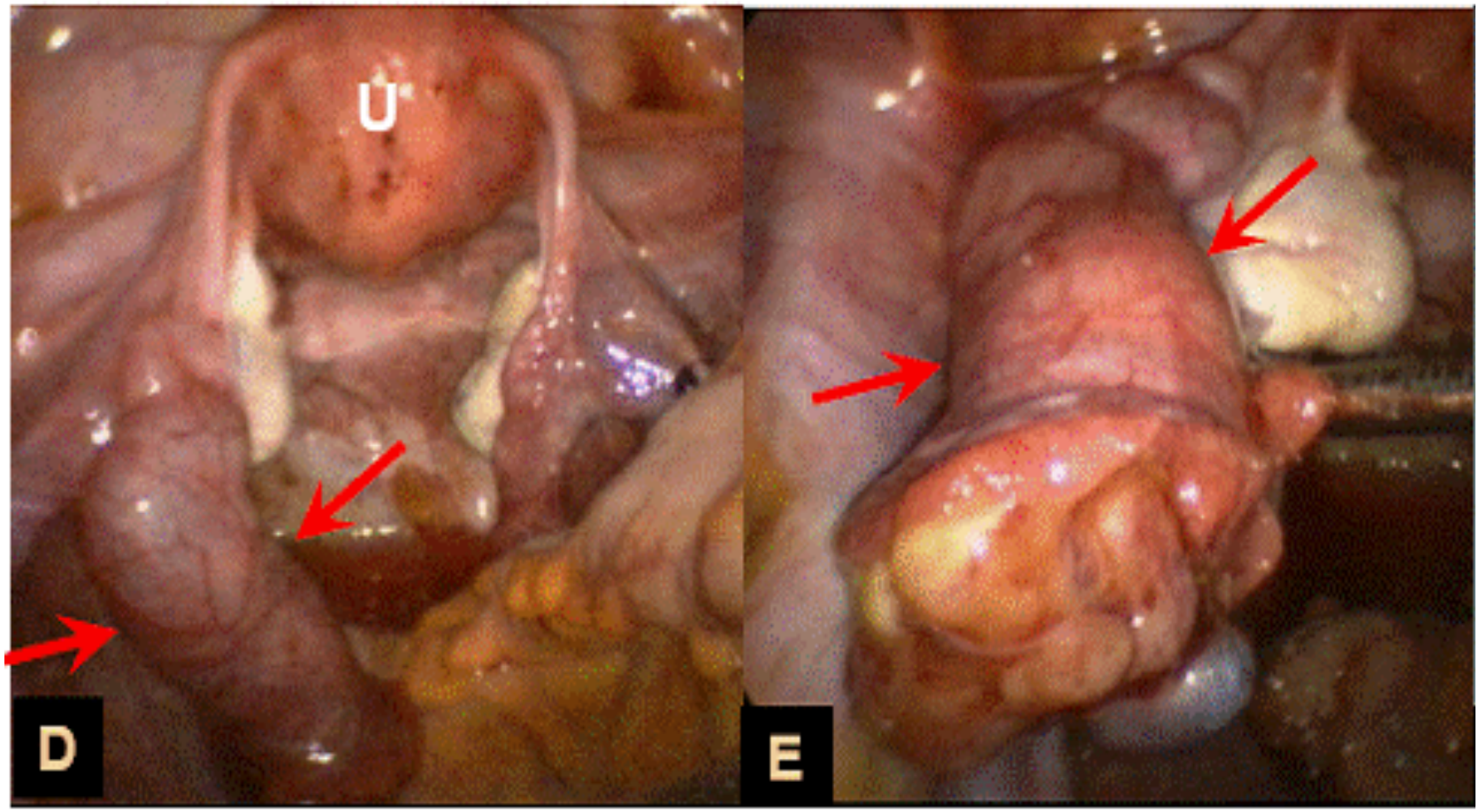

Abces tuboovarian: conglomerat cu multilpe camere isolate pline cu puroi, delimitat printr-o capsulă groasă.

Aspect laparoscopic al abcesului tuboovarian

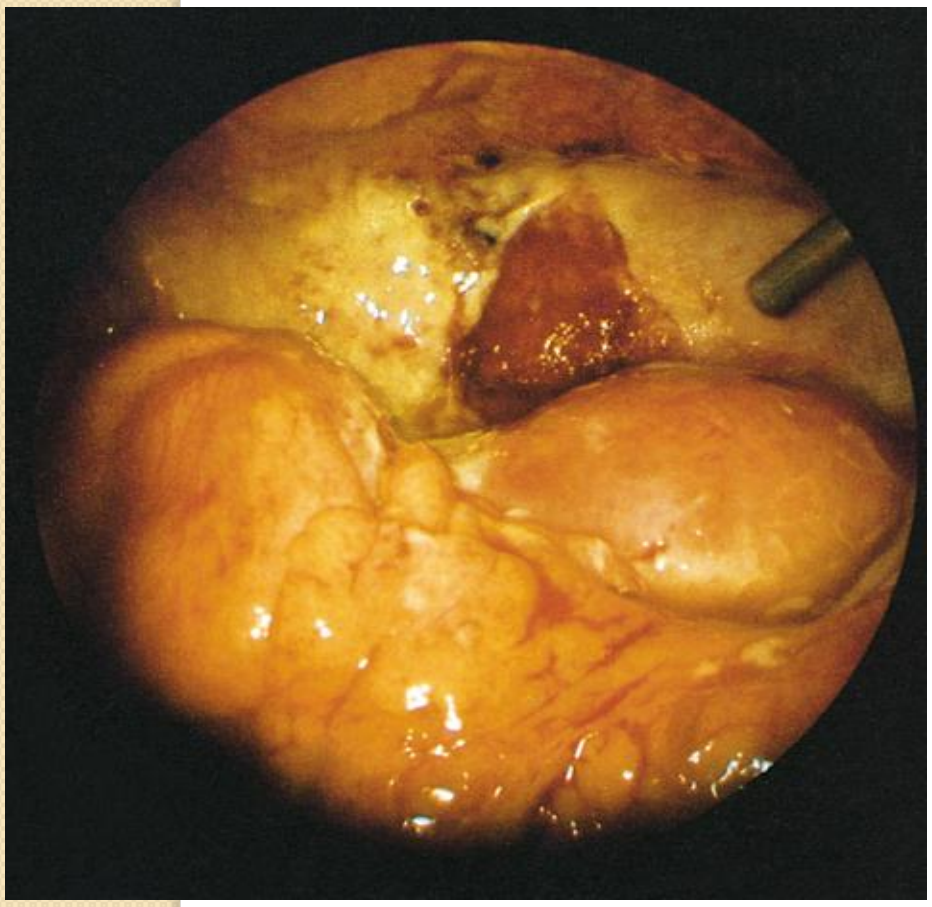

Abces tuboovarian pe secțiune, piesă postoperatorie

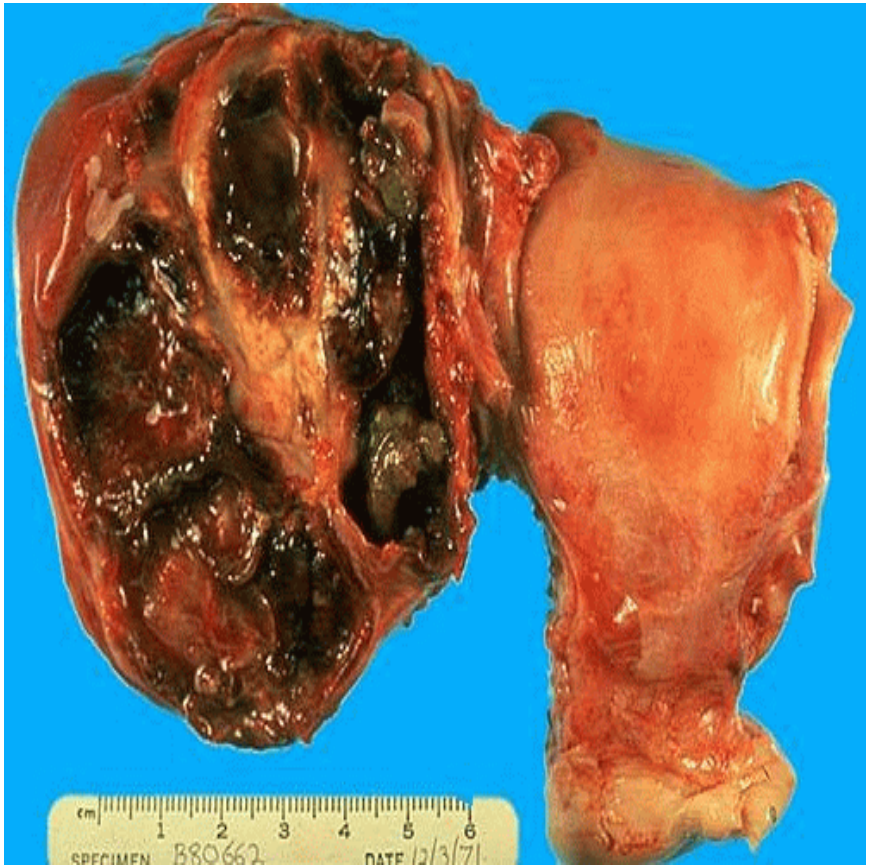

Managementul BIP

- Luînd în consideraţie faptul că practic **nici un preparat** antibacterian nu este activ împotriva **tuturor** agenţilor infecţioşi ai BIP-ului, principiul alegerii medicamentului se bazează pe o **combinaţie a mai multe antibiotice** cu scopul acoperirii întregului spectru de agenţi infecţioşi

Managementul BIP

Măsuri generale:

- Repaosul la pat este recomandat pacientelor cu forme severe de BIP (**C**)
- Efectuarea testului de sarcină este recomandată pacientelor de vârstă fertilă (**C**)
- O analgezie adecvată trebuie să fie asigurată pacientelor cu forme severe de BIP (**C**)
- Cazurile moderate sau ușoare de BIP se recomandă să fie tratate în condiții ambulatorii per os (Ib, A)
- Terapia intravenoasă este recomandată pacientelor cu forme severe de BIP (**IV,C**)
- Terapia intravenoasă trebuie să fie continuată 24 ore după ameliorarea clinică, fiind ulterior trecută la administrare per os. (**IV,C**)
- Durata optimă a tratamentului nu este cunoscută, majoritatea studiilor clinice raportând un răspuns adecvat la 10-14 zile de tratament.
- Nu s-au demonstrat diferențe în eficacitatea regimurilor recomandate de tratament a BIP

Managementul BIP

- Pentru tratarea BIP avem la dispoziție un tratament medicamentos și un tratament chirurgical (este folosit doar în momentul în care nu avem răspuns la tratamentul medicamentos sau atunci când avem BIP complicată).

Etapa de ambulator

- Ceftriaxonă 500 mg im doză unică (sau cefoxitin 2 gr im doză unică plus probenecid 1 gr per os), urmată de Doxaciclină 100 mg X 2 ori pe zi plus metronidazol 500 mg X 2 ori pe zi timp de 10-14 zile (Ia, A)

- Ofloxacină 400 mg X 2 ori pe zi per os plus metronidazol 500 mg X 2 ori pe zi per os timp 14 zile (Ia, A)

- Ofloxacina poate fi înlocuită cu Levofloxacina 500 mg pe zi (Ib, A)

2012 European Guideline for the Management of Pelvic Inflammatory Disease. *June, 2012*

Criterii pentru internarea în spital a unei paciente cu BIP:

- BIP la o femeie însărcinată
- pacientă imunodeprimată
- infecție cu HIV
- imposibilitatea administrării terapiei antibiotice orale
- lipsa de răspuns la antibioterapia orală (72 ore tratament)
- prezența sau suspiciunea complicațiilor acute
- diagnostic incert
- nu poate fi exclusă o altă cauză de abdomen acut chirugical (SEU, apendicită acută)

Etapa de staționar

Cefoxitin 2g iX 4 ori pe zi iv (sau Cefotetan 2 g X 2 ori pe zi iv sau ceftriaxone 1 gr pe zi iv/im) plus Doxycycline 100mg X 2 ori pe zi iv , urmate de Doxaciclină 100 mg X 2 ori pe zi per os plus Metronidazol 400 mg X 2 ori pe zi până la 14 zile (Ia, A)

Clindamicină 900 mg X 3 ori pe zi iv plus gentamicină 2 mg/kg doza de atac, urmatp de 1,5 mg/kg X 3 ori pe zi , urmate de Clindamicină 450 mg X 4 ori pe zi per os (sau doxaciclină 100 mg X 2 ori pe zi) plus Metronidazol 400 mg X 2 ori pe zi per os pânî la 14 zile (Ia, A)

Regimuri alternative

Ofloxacină 400 mg X 2 ori pe zi iv plus Metronidazol 500 mg X 3 ori pe zi timp de 14 zile (Ib, B)

Ciprofloxacină 200 mg X 2 ori pe zi iv plus Doxaciclină 100 mg X 2 ori pe zi per os plus Metronidazol 500 mg X 3 ori pe zi iv timp de 14 zile (Ib, B)

Ceftriaxonă 500 mg doză unică im plus Azitromicină 1 gr per os doză unică, urmată de a doua doză de Azitromicină 1 gr peste o săptămână (Ia, A)

Moxifloxacină 400 mg pe zi per os timp de 14 zile (Ia, A)

- ***2012 European Guideline for the Management of Pelvic Inflammatory Disease.*** *June, 2012*

Tratamentul chirugical al BIP:

- Se indică în cazul în care pacienta nu răspunde la tratamentul medicamentos, avem peritonită sau abcese tubare rupte. Asociat tratamentului chirugical vom avea în continuare și un tratament antibiotic. În funcție de severitate sau de localizarea colecțiilor purulente putem opta pentru diferite tehnici chirugicale.

Dintre acestea amintesc:

- Laparoscopia
- Laparotomie
- Colpotomia posterioară
- Puncția ghidată ecografic

Tratamentul chirurgical al BIP

Indicaţii pentru **tratament chirurgical paliativ** - drenare prin puncţie ori colpotomie (В.И.Краснопольский, С.И. Буянова, 2001):

1. prezenţa unui abces cu iminenţă de ruptură în cavitatea abdominală sau într-un organ cavitar;
2. pelvioperitonită acută pe fondalul careia o intervenţie chirurgicală este contraindicată;
3. intoxicaţie septică gravă.

Tratamentul chirurgical al BIP

Indicaţii pentru **tratament chirurgical laparoscopic** (В.И.Краснопольский, С.И. Буянова, 2001)

1. lipsa unui efect terapeutic în urma tratamentului conservativ în cazul salpingitei purulente şi a pelvioperitonitei acute;
2. salpingită purulentă la nulipare.

Tratamentul chirurgicalal BIP

Indicaţii pentru **tratament chirurgical abdominal deschis** (В.И.Краснопольский, С.И. Буянова, 2001)

1. abces ovarian, piosalpinx, abces tubo-ovarian
2. lipsa efectului terapeutic după drenarea laparoscopică a bazinului mic
3. peritonită difuză şi/sau generalizată
4. neeficienţa unui tratament empiric conservativ în 24 ore la stabilirea diagnosticului de abces tubo-ovarian sau pelvioperitonită purulentă acută
5. iminenţă de perforare a abcesului tubo-ovarian în cavitatea abdominală, intestinul rect, vezica urinară
6. şoc septic

Tratamentul Abcesului Tubo-ovarian

- Tratamentul abcesului tubar şi tubo-ovarian din punct de vedere istoric iniţial era exclusiv chirurgical, majoritatea femeilor fiind supuse histerectomiei totale abdominale cu salpingo-ovarectomie bilaterală.
- În ultimele trei decenii, conduita abcesului tubar şi tubo-ovarian a suferit modificări dramatice, o dată cu introducerea **antibioticelor de spectru larg** şi a evoluat cu **aplicarea tehnicilor de drenare**.
- La momentul actual, managementul medical cu antibiotice cu spectru larg de acțiune este considerat tratamentul inițial de elecție pentru abcesele tubo-ovariene neperforate.
- Studiile au demonstrat o **rată de succes a tratamentului conservativ** al abcesului tubar şi tubovarian ce variază între **16-95%***, majoritatea cercetărilor indicînd o rată de succes mai are de 70%.

**R.L. Sweet. Anaerobic-aerobic pelvic infection and pelvic abscess. R.L. Sweet, R.S. Gibbs (Eds.), Infectious diseases of the female genital tract (4th ed.), Lippincott Williams & Wilkins, 2001, pp. 189–206*

- *2012 European Guideline for the Management of Pelvic Inflammatory Disease. June, 2012*

Tratamentul Abcesului tubo-ovarian

- **Tratamentul de primă intenţie** a fost comutat de la tratamentul chirurgical la **tratamentul antimicrobian**, intervenţia chirurgicală fiind rezervată pentru pacienţii cu suspiciune de abces tubovarian erupt sau care au un răspuns rezervat la antibiotice.
- *Gjelland şi coaut** au revizuit fişele a 302 pacienţi care au administrat antibiotice şi cărora ulterior li s-a efectuat drenaj transvaginal echoghidat. Tratamentul s-a soldat cu succes în 93,4% cazuri, la 62,3% a fost înregistrată dispariţia completă a sindromului algic în 48 ore de la primul drenaj, iar temperatura s-a normalizat la 77,4% pacienţi. Şi doar la 6% femei a fost necesară intervenţia chirurgicală.

**K. Gjelland, E. Ekerhovd, S. Granberg. Transvaginal ultrasound-guided aspiration for treatment of tubo-ovarian abscess: a study of 302 cases. Am J Obstet Gynecol, 193 (2005), pp. 1323–1330*

- *2012 European Guideline for the Management of Pelvic Inflammatory Disease. June, 2012*

Tratamentul Abcesului tubo-ovarian

- Deoarece majoritatea pacientelor cu abces tubo-ovarian sunt de vârstă fertilă, managementul acceptat este cel conservativ, fie medical, chirurgical sau combinat, pentru păstrarea fertilității

- *2012 European Guideline for the Management of Pelvic Inflammatory Disease. June, 2012*

Indicațiile pentru tratament chirurgical al abcesului tubo-ovarian

1. Ruptura intraabdominală a abcesului
2. Grad înalt de suspiciune a altor urgențe chirurgicale, ca apendicita
3. Lipsa răspunsului la tratamentul cu antibiotice timp de 48-72 ore

Tratamentul chirurgical este necesar în 25% din abcesele tubo-ovariene

Tratamentul abcesului tubo-ovarian

Tratamentul chirurgical vizează următoarele scopuri:

a. înlăturarea focarului de infecţie (rezecţia parţială sau extirparea organului afectat);

b. lavajul minuţios al cavităţii peritoneale;

c. drenajul cavităţii peritoneale va asigura evacuarea colecţiilor.

Tratamentul chirurgical

- **Procedurile ce pot fi folosite**

Laparoscopie

Laparotomie

Tratamentul chirurgical

- Laparoscopia este o tehnică eficientă și benefică de tratare a BIP și a abcesului anexial. Ea permite vizualizarea leziunilor și prelevarea exsudatelor, un tratament complet și suficient de sigur, incluzând chirurgia reconstructivă tubară, cu avantaje deosebite pentru prognosticul de fertilitate şi pentru calitatea vieţii pacientei

- Alegerea instrumentului este foarte importantă. Țesuturile infectate sunt foarte friabile și sângerează. Disecția boantă și hidrosecția sunt cele mai importante două tehnici atraumatice și sigure în cazul acestor paciente. Electrocoagularea se folosește rar în cazul aderențelor acute.

Tratamentul chirurgical

- Pentru a drena un piosalpinx este necesară o incizie tubară longitudinală. Cu electrodul monopolar pe marginea antimezenterică a trompei se practică o salpingotomie. Colecția purulentă este aspirată și lumenul trompei abundent irigat.

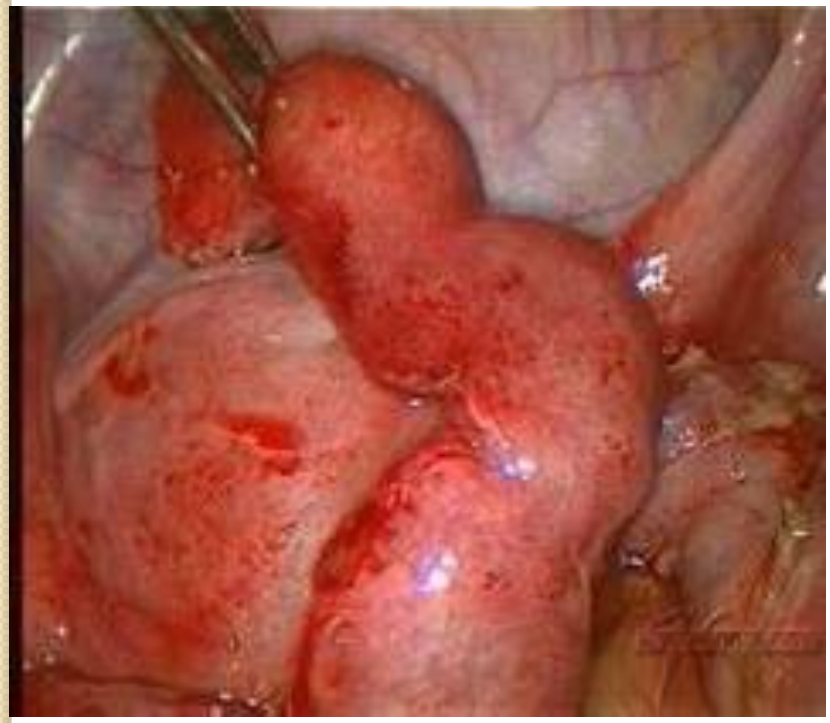

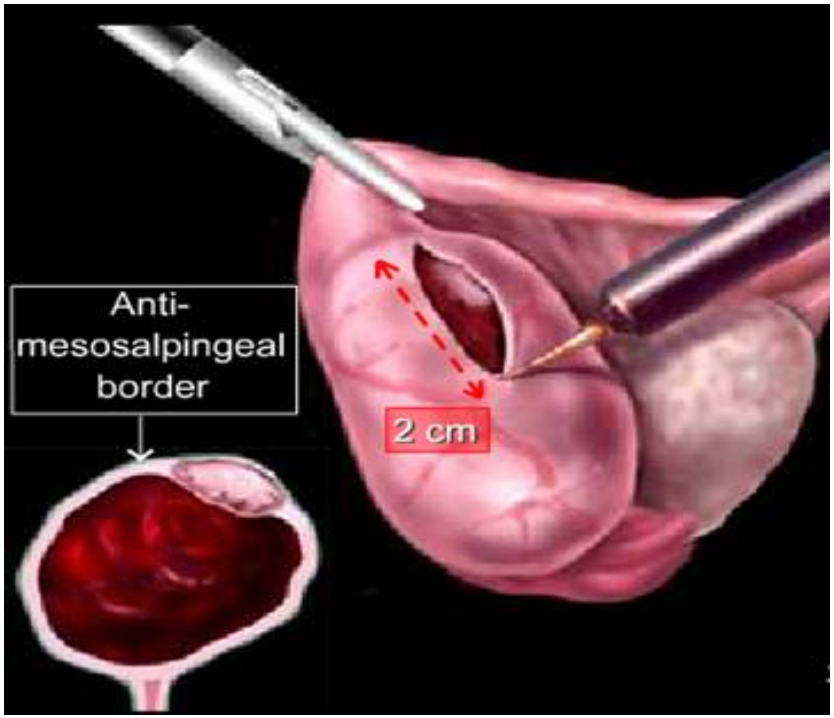

Tratamentul chirurgical al abcesului tubo-ovarian nerupt

- În cazul unui abces unilateral bine diferențiat se practică un abord conservator cu anexectomie unilaterală dacă se dorește păstrarea fertilității și producția de hormoni.

- Atunci când abcesul nu permite salpingoooforectomie unilaterală, tratamentul de elecţie este histerectomia abdominală totală, salpingo-ooforectomia bilaterală şi drenajul cavităţii pelvine.

- Similar, drenajul abcesului sub ghidaj echografic sau CT poate fi efctuat transvaginal (prin colpotomie) sau transabdominal (prin laparotomie)

Tratamentul chirurgical al abcesului tubo-ovarian rupt

- Operația ideală include **înlăturarea puroiului, abcesului, trompelor și a ovarelo**r.

- Dacă abcesul implică doar o singură anexă, atunci salpingo-ooforectomia unilaterală poate fi încercată la o pacientă tânără, deși menținerea uterului crește riscul de recurență la trompa neafectată. In aceste cazuri histerectomia trebuie considerată - de obicei o **histerectomie supracervicală**.

- **2012 European Guideline for the Management of Pelvic Inflammatory Disease**
- Date: June 2012