Abdomenul acut în ginecologie

Mamaliga Vitalie
Asistent universitar

Abdomen acut- Definiţie

- Prezintă o dramă abdominală, polietiologică cu implicarea totală sau parţială a peritoneului, provocată de diverse procese patologice acute și deosebit de grave ale organelor genitale interne, cât și a celor extragenitale intraabdominale, cu o evoluţie rapidă, vital periculoasă și cu realizarea sindromului MODS (sindrom de disfuncţie organică multiplă), ce poate provoca decesul pacientei.

Actualitate

- Morbiditatea ginecologică înaltă (peste 800 cazuri la 1000 de femei);
- Practic mai mult de 50% dintre femei, de vârstă reproductivă sunt bolnave ginecologice;
- În structura morbidității ginecologice, peste 65-70% revin bolnavelor cu maladii inflamatorii ale organelor genitale;

Actualitate

- Letalitatea în abdomen acut rămâne înaltă (5-15%), iar după alți autori- peste 20%;
- Frecvent se constată pierderea capacității de muncă pe timp îndelungat ca rezultat a creșterii invalidității;
- Afectarea ireversibilă a funcției menstruale și reproductive;
- *Concluzie:* Un diagnostic corect și tempestativ, cu efectuarea unui tratament eficace (chirurgical și conservativ) pot salva viața pacientei.

Clasificare:

I. Abdomen acut provocat de hemoragii intraabdominale:

1.1 Sarcina extrauterină (ectopică);

1.2 Apoplexia ovariană;

1.3 Trauma organelor genitale interne,

II. Abdomen acut provocat de ischemia organelor genitale interne:

2.1 Torsiunea tumorilor ovariene pe pedicul alungit;

2.2 Torsiunea nodulului miomatos subseros pe pedicul;

2.3 Necroza nodulului miomatos uterin.

Clasificare:

III. Abdomen acut provocat de maladii inflamatorii ale organelor genitale interne:

3.1 Maladii purulente ale anexelor genitale (piosalpinx, piovarium);

3.2 Parametrită purulentă cu perforația în cavitatea abdominală;

3.3 Pelvioperitonită și abces al spațiului Douglas;

3.4 Peritonită generalizată.

IV. Abdomen acut provocat:

4.1 Operații ginecologice, nașteri, operații cezariene;

4.2 Patologia organelor extragenitale intraabdominale (apendicită, ulcer stomacal perforat, colecistită purulentă, pancreatită, etc.)

Abdomen acut provocat de hemoragii intraabdominale

Sarcina extrauterină

Sarcina extrauterină- Definiţie

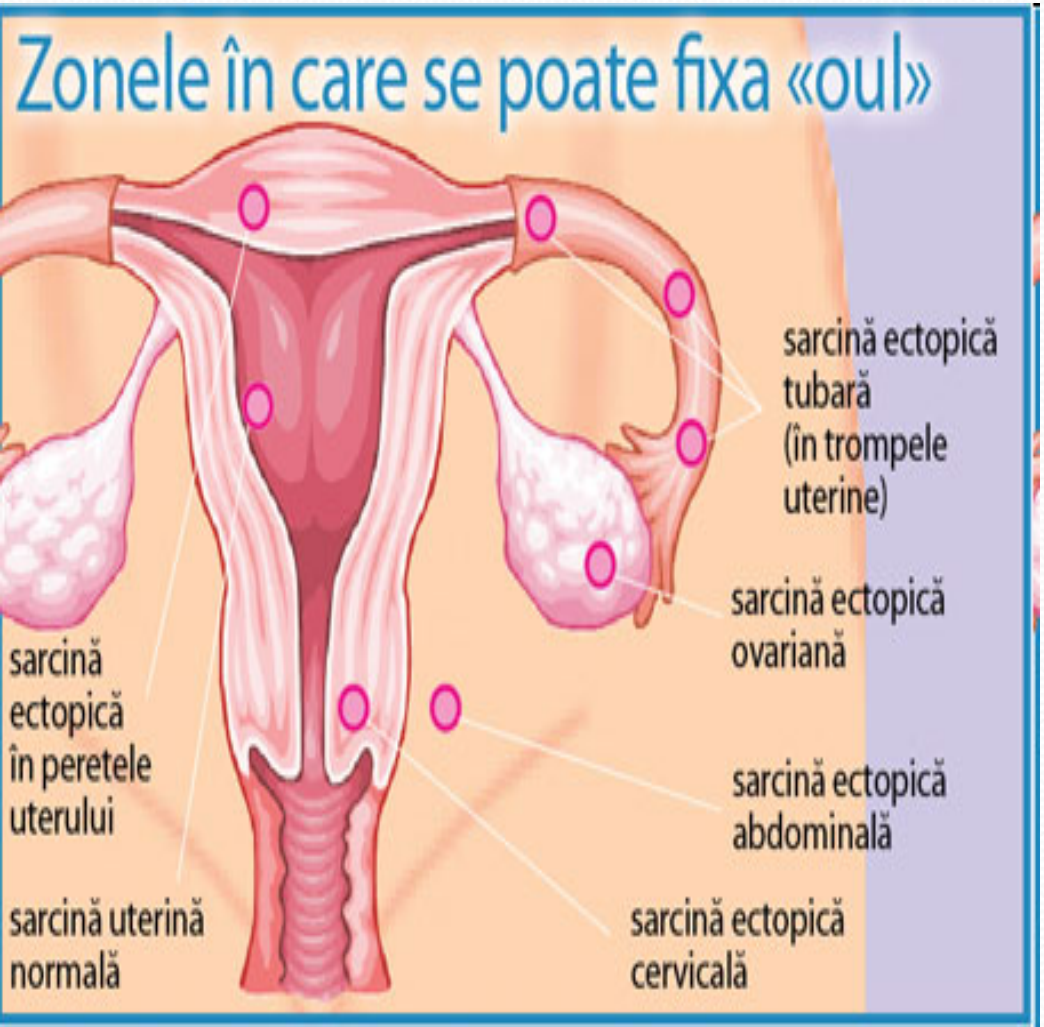

- O consecinţă a implantării ovulului fecundat în afara cavităţii uterine (trompe, ovare, abdomen).

Sarcina Extrauterină

- Prima descriere datează cu anul 936 î.e.n. – medic arab Abocasis;
- Primul diagnostic a fost stabilit de Heim în 1812;
- Prima laparatomie – 1884, în Anglia de medicul Lawson Tait;
- Osler – medic american scria: "specialistul care stabilește un diagnostic precis de SE și asigură un tratament adecvat se bucură de respectul tuturor";

Sarcina Extrauterină

- Până în secolul XVII, SE era descrisă sporadic în tratate de anatomie patologică

- Actualmente, SE reprezintă o patologie complexă cu particularități specifice de instalare, evoluție, diagnostic și tratament.

Sarcina Extrauterină

(frecvenţa la 1000 femei de vârstă fertilă în RM,‰)

ANII	CAZURI (nr. abs.)	‰
1980	940	0,9
1990	1828	1,5
1999	1311	1,1
2009	1075	1,2

Sarcina Extrauterină

(frecvenţa la 1000 de naşteri în RM,‰)

Teritoriul	ANII	Nr. de naşteri	Cazuri SE	‰
R. Moldova	2000	47297	1149	24
	2009	46864	1175	24
Chişinău	2000	6194	326	52,6
	2009	9800	328	33,4

Sarcina Extrauterină (letalitatea în SE)

ANII	Nr. absolut de decese	Letalitatea, (%)
1975-1984	22	0,3
1985-1994	15	0,11
1995-2004	7	0,05
2005-2010	1	0,007

Sarcina Extrauterină- Patogenie

Este bazată pe dereglarea transportului fiziologic al ovulului fecundat.

- Teoria activității biologice excesive a ovulului cu formarea rapidă a trofoblastului și cu implantarea precoce în afara sediului fiziologic (nu este suficient argumentată și prezintă doar un interes istoric);

Sarcina Extrauterină- Patogenie

- SE ca rezultat al tulburării mecanismului de transport al ovulului în uter de gen anatomic sau/și funcțional;

- Migrarea externă a ovulului fecundat de la un ovar spre trompa opusă, devenind apt de implantare în trompă

Sarcina extrauterină – Factori predispozanţi

I. Anomalii ale trompei uterine:

- Hipoplazia congenitală;
- Diverticol;
- Lungime excesivă a trompei (infantilism);
- Infecţii acute şi cronice ale trompelor;
- Endometrioza salpingelui;
- Scăderea motilităţii tubare de cauză endocrină, peristaltică anormală, spasm funcţional tubar;
- Diminuarea activităţii ciliare;
- Compresiuni exercitate de către tumori extrinseci;
- Neoplasm de trompă.

Sarcina extrauterină – Factori predispozanţi

II. Anomalii ale oului:

- Migrarea externă sau internă;
- Activitatea trofoblastică prematură;
- Ou de dimensiuni excesiv de mari.

III. Factori paterni – anormalităţi morfologice ale spermatozoizilor.

IV. Factori cauzatori pentru tipuri rare de implantare ectopică:

- Fertilizare intrafoliculară;
- Eșecul părții fimbriale de a capta ovulul;
- Implantare abdominală după o dezvoltare inițial tubară.

Sarcina extrauterină – Factori predispozanţi

Cele mai frecvente cauze de inducere a unei sarcini ectopice sunt:

- Creșterea maladiilor inflamatorii acute ale trompelor cu afectarea ireversibilă a epiteliului tubar (BIP, maladii sexuale);
- Utilizarea pe larg a contraceptivelor contemporane datorită inhibiției peristaltismului tubare cât și a dispozitivelor intrauterine;
- Creșterea numărului de intervenții chirurgicale pe trompe cât și practicarea tot mai pe larg a reproducerii asistate;
- Frecvența înaltă a avorturilor în populație.

Sarcina extrauterină - Clasificare (OMS, ed.X)

I. În funcţie de locul implantării oului fecundat:

- Sarcină tubară (95-98,5%):

  Ampulară – 43%

  Istmică – 53,8%

  Interstiţială – 2,8-3,2%
- Sarcină abdominală (0,1-0,9%)
- Sarcină ovariană (0,4-1,3%)
- Alte forme (în corn uterin rudimentar, mezou).

II. După modalitatea de implantare:

- Primară
- secundară

Sarcina extrauterină - Clasificare (OMS, ed.X)

III. După evoluția clinică:

- În progresie;
- Întreruptă.

IV. După caracterul întreruperii:

- Ruptură a trompei;
- Avort tubar

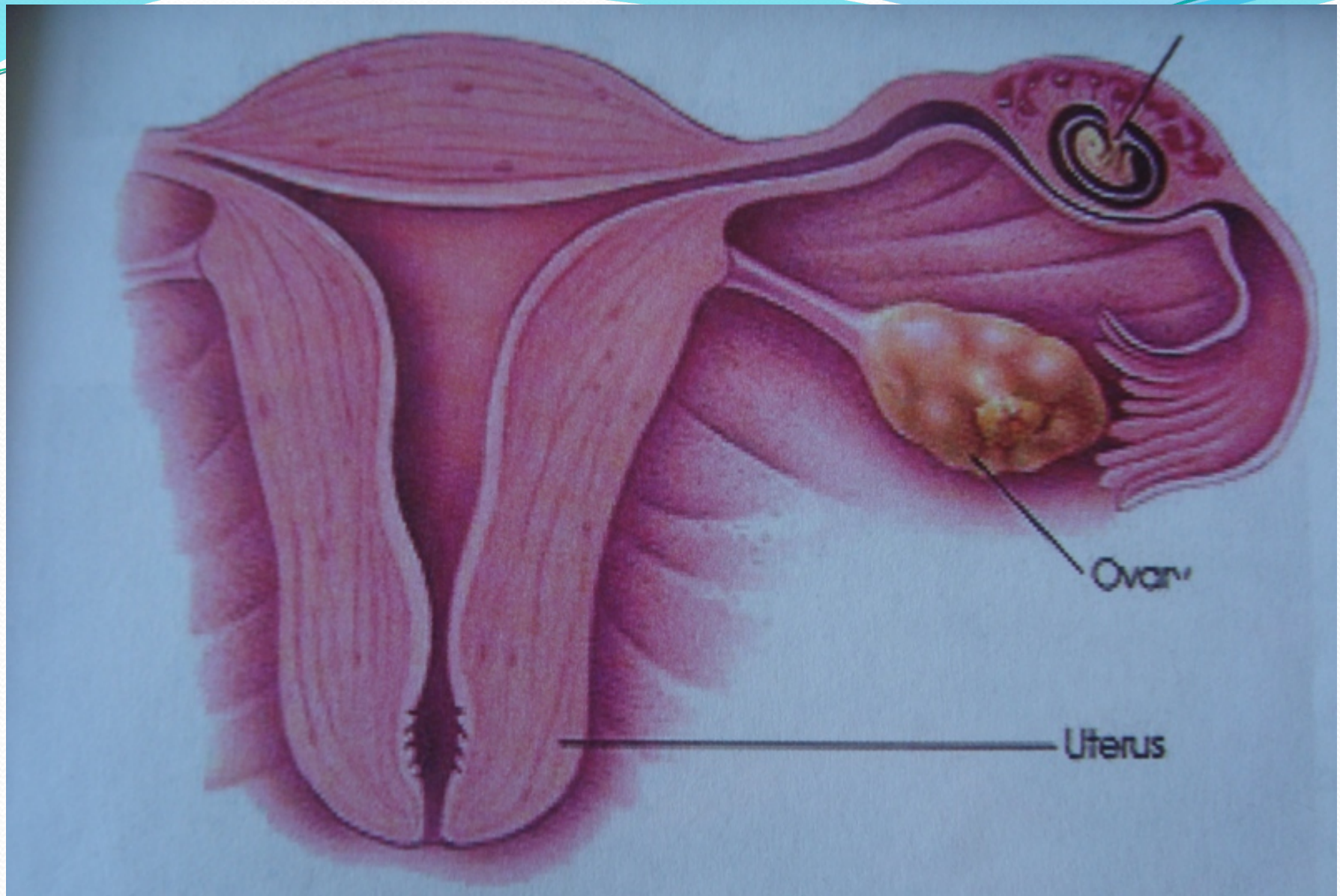

Figura 2. Sarcină tubară ampulară

Figura 6. Sarcină tubară întreruptă de tip ruptură tubară

Plate 107 Unruptured right tubal pregnancy. The patient presented with a 3-hour history abdominal pain, 10 weeks' amenorrhoea and vaginal bleeding for 9 days. The left ovary was larg than the right and contained the corpus luteum. Transperitoneal migration of a fertilized ovum to t contralateral tube seems to have occurred. Right partial salpingectomy was performed. Note uteri

Sarcină tubară dreaptă în progresie

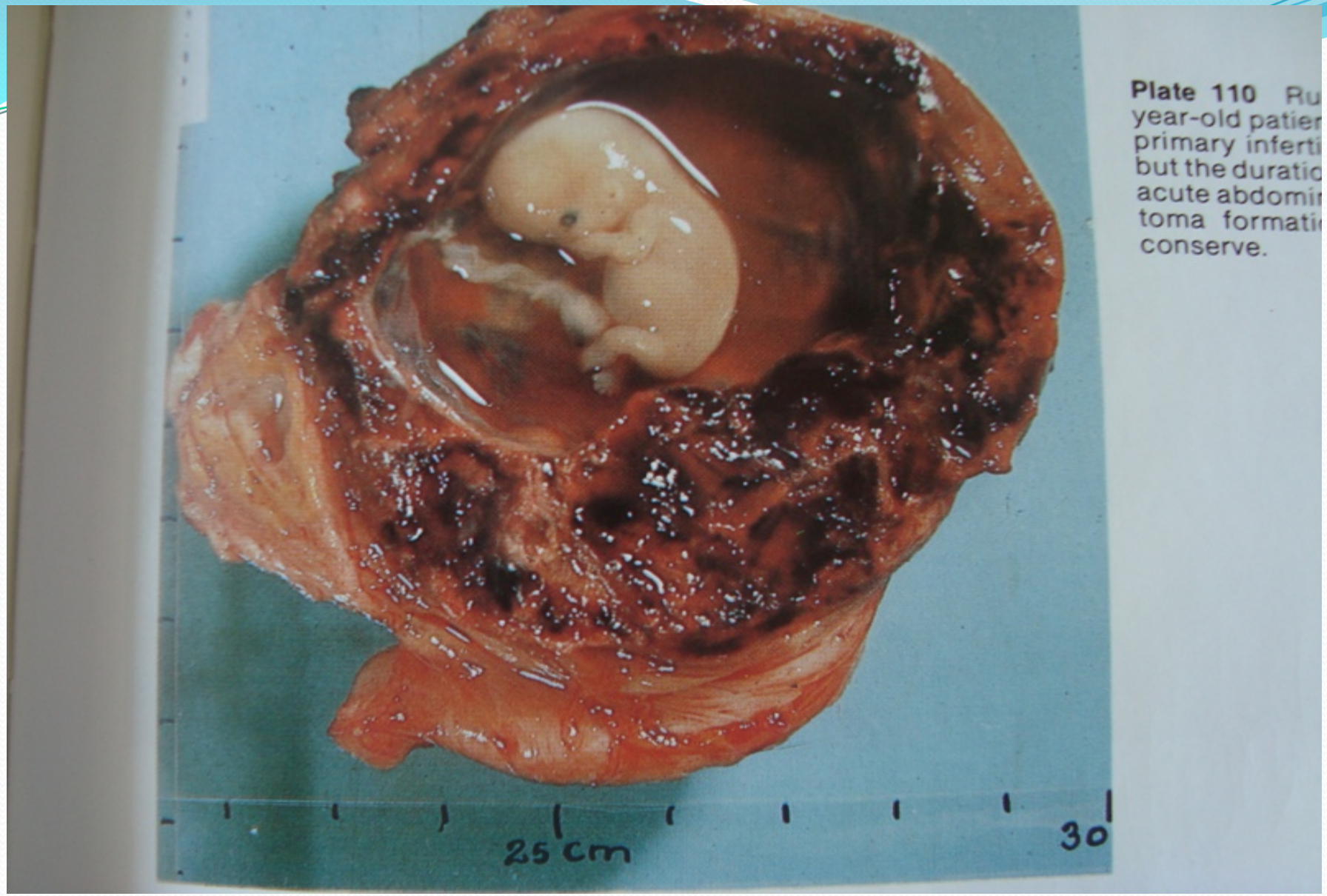

Sarcină tubară întreruptă de tip ruptură de trompă

Sarcina extrauterină – Clinica şi Diagnosticul

- este o afecţiune gravă din două motive esenţiale:

1. Erori de diagnostic și pericol pentru viața femeii.

2. Compromite viitorul reproductiv a femeii (≈ 50% sterilitate)

Sarcina extrauterină – Clinica şi Diagnosticul

I. SARCINA EXTRAUTERINĂ ÎN PROGRESIE

1. Modulul clinico-anamnestic:

Semne și simptome prezumtive, posibile și veridice ale sarcinii:

- Reținerea menstruației;
- Capricii alimentare;
- Greață, vomă matinală;
- Pigmentarea pielii pe față, linia albă, mameloane și areole;
- Somnolență și extitabilitate

Sarcina extrauterină – Clinica şi Diagnosticul

- Cianoza vaginului și colului;
- Modificări de formă și volum a organelor genitale interne (Semnele Hegar, Piscacec, Snegherev, Genter și alt.);
- Tumefierea glandelor mamare cu eliminarea colostrului;
- Aprecierea unei mase lateral de uter, indolor
- În calitate de semn viridic- depistarea sacului ovular în afara sediului fiziologic

Sarcina extrauterină – Clinica şi Diagnosticul

2. Modificări hormonale legate de SE:

- Creșterea expresivă a β- hCG în urină și sânge (›1000UI/ml);
- Expres-testul la gonadotropina chorionică (++)

3. Modificări histomorfologice :

- ţesut decidual fără vilozităţi;
- Aprecierea celulelor Arias-Stela ca rezultat a modificărilor hormonale (creșterea expresivă a E și Pr.).

Sarcina extrauterină – Clinica şi Diagnosticul

4. Investigaţii paraclinice:

- *USG;*
- *Laparoscopia;*
- *Tomografia computerizată;*
- *Termografia.*

Sarcina extrauterină – Clinica şi Diagnosticul

II. SARCINA EXTRAUTERINĂ ÎNTRERUPTĂ DE TIP RUPTURĂ A TROMPEI

Constatarea simptomelor și semnelor clinico-anamnestice caracteristice sarcinii:

- Apariția bruscă a durerii paroxistice în una din regiunile hipogastrice (“lovitură de cuțit”);
- Frenicus simptom;
- “Țipătul Douglas”;
- Eliminări moderate din vagin de culoare maronie sau negricioase, ce apar după câteva ore de la accesul de durere, condiționat de detașarea membranei deciduale.

Sarcina extrauterină – Clinica şi Diagnosticul

- Semnul Sciotchin-Bliumberg pozitiv, la percuţie surditate în regiunea canalelor laterale (sângele se revarsă – semnul Stor);
- Apariţia şi progresarea rapidă a semnelor de şoc hemoragic:

  - hipotensiune
  - durere
  - paliditatea tegumentelor
  - t^0 scăzută.

Sarcina extrauterină – Clinica şi Diagnosticul

III. SARCINA EXTRAUTERINĂ ÎNTRERUPTĂ DE TIP AVORT TUBAR

- Triada Grosen: - amenoree (63%);
  - metroragii moderate, negricioase (83%);
  - dureri în hipogastru cu caracter spastic.
- Alte simptome şi semne caracteristice sarcinii;
- Abdomenul rămolit moderat, meteorizat, senzaţii dureroase în regiunea trompei afectate;

Sarcina extrauterină – Clinica şi Diagnosticul

- La tactul vaginal – uterul puțin mărit, masă laterală în regiunea trompei afectate, semnul Douglas pozitiv;
- Puncția fornexului pozitiv (sânge inoaquabil);
- La raclajul uterin – reacție decidulală în endometru, fără vilozități;
- Semne moderate de hemoragie intraabdominală.

Sarcina extrauterină – Algoritmul

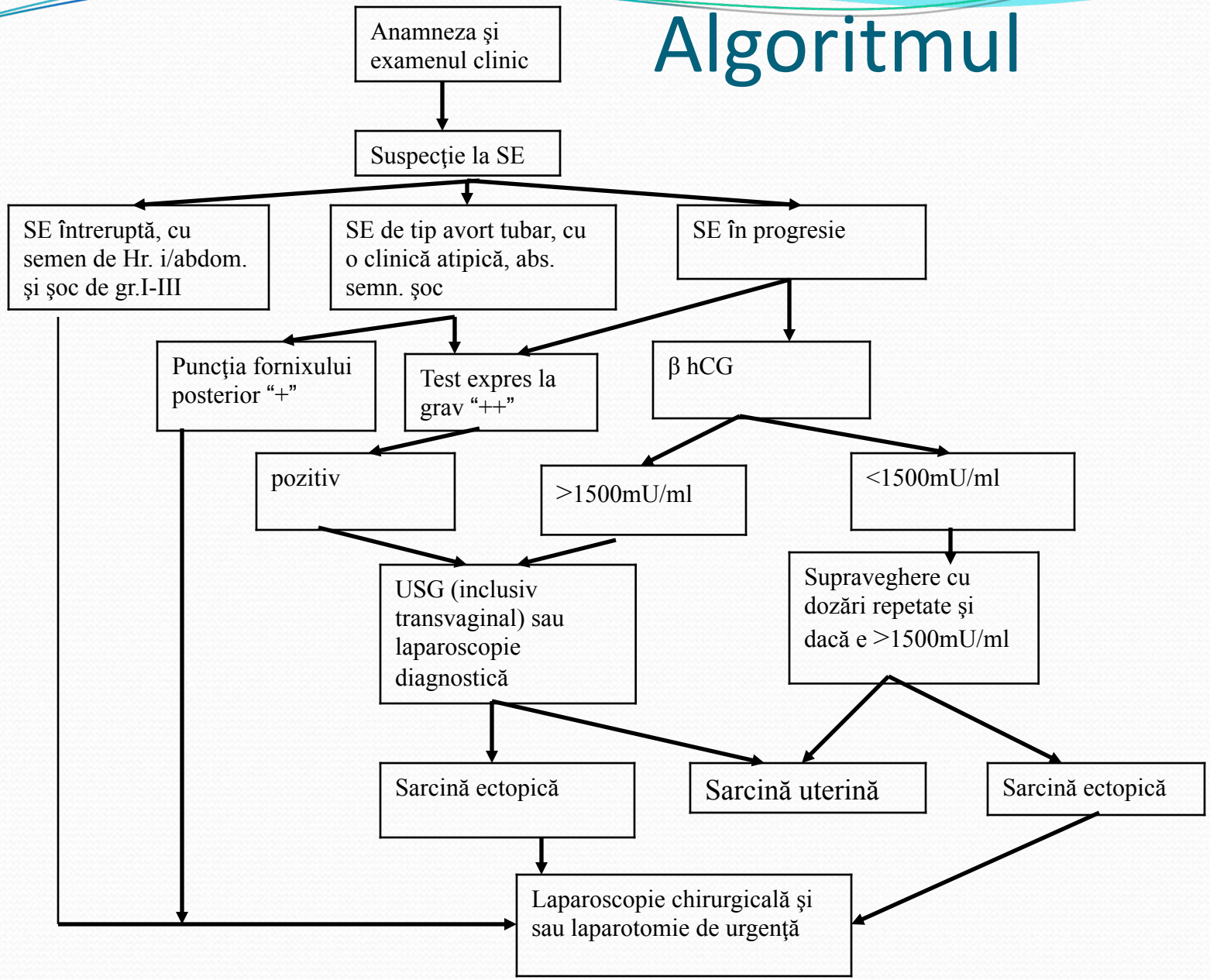

Sarcina extrauterină – Algoritmul

(după Carson S.A., Buter Je.N., EnglJ.Med., 1993, 329,1174)

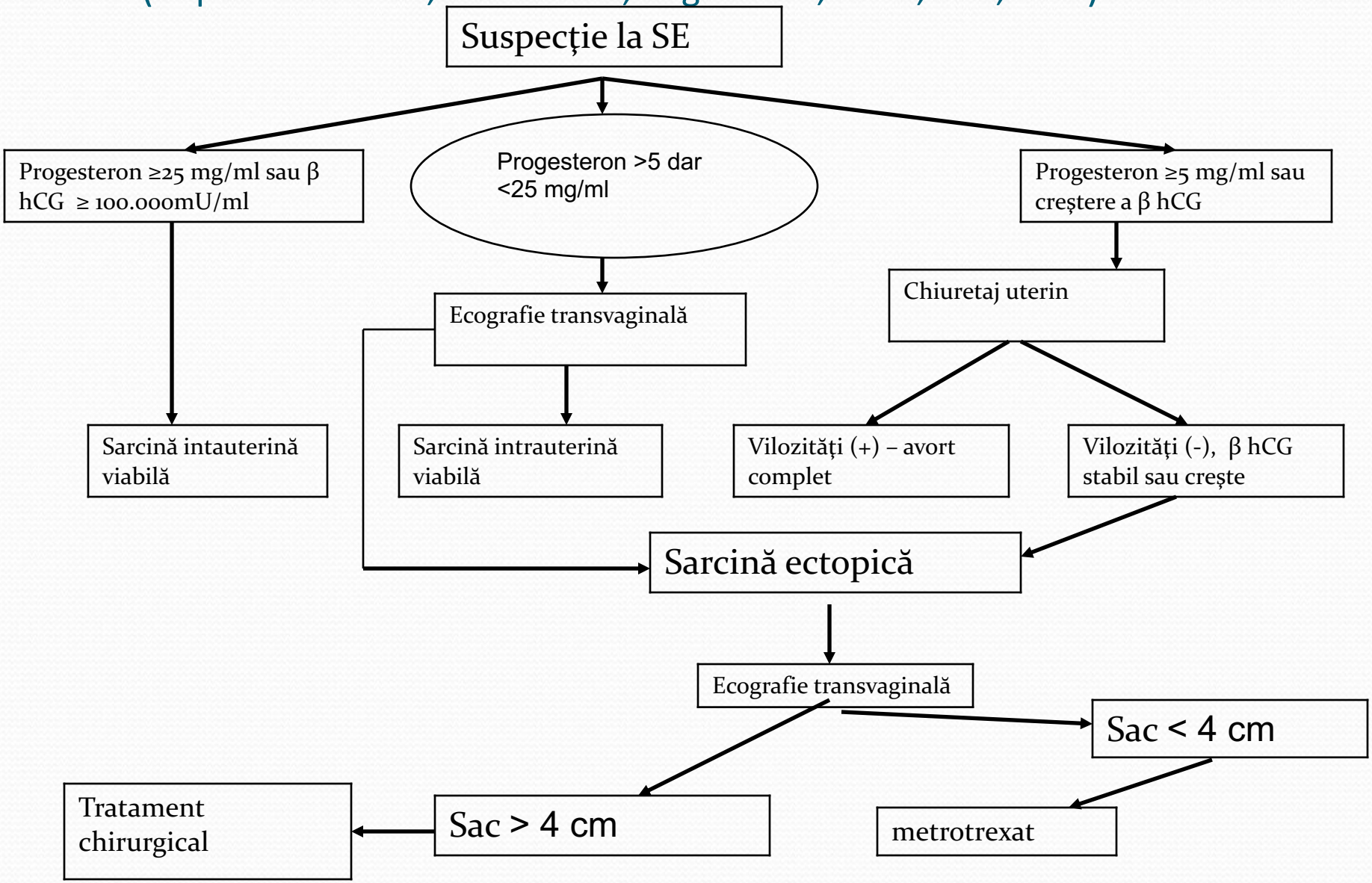

Sarcina ovariană

- Poate fi: - primitivă (nidație intrafoliculară)
  - secundară (extrafoliculară)
- Simptomatologia – comună sarcinii tubare (practic numai laparoscopia/laparotomia permite diagnosticarea topică);
- Evoluția – de regulă ruptura survine între 10-60 zile;
- Tratamentul – chirurgical: prin *laparoscopie* cu coagularea suprafeței sângerânde sau rezecția cuneiformă cu suturarea ovarului; prin *laparotomie* – suturarea ovarului.

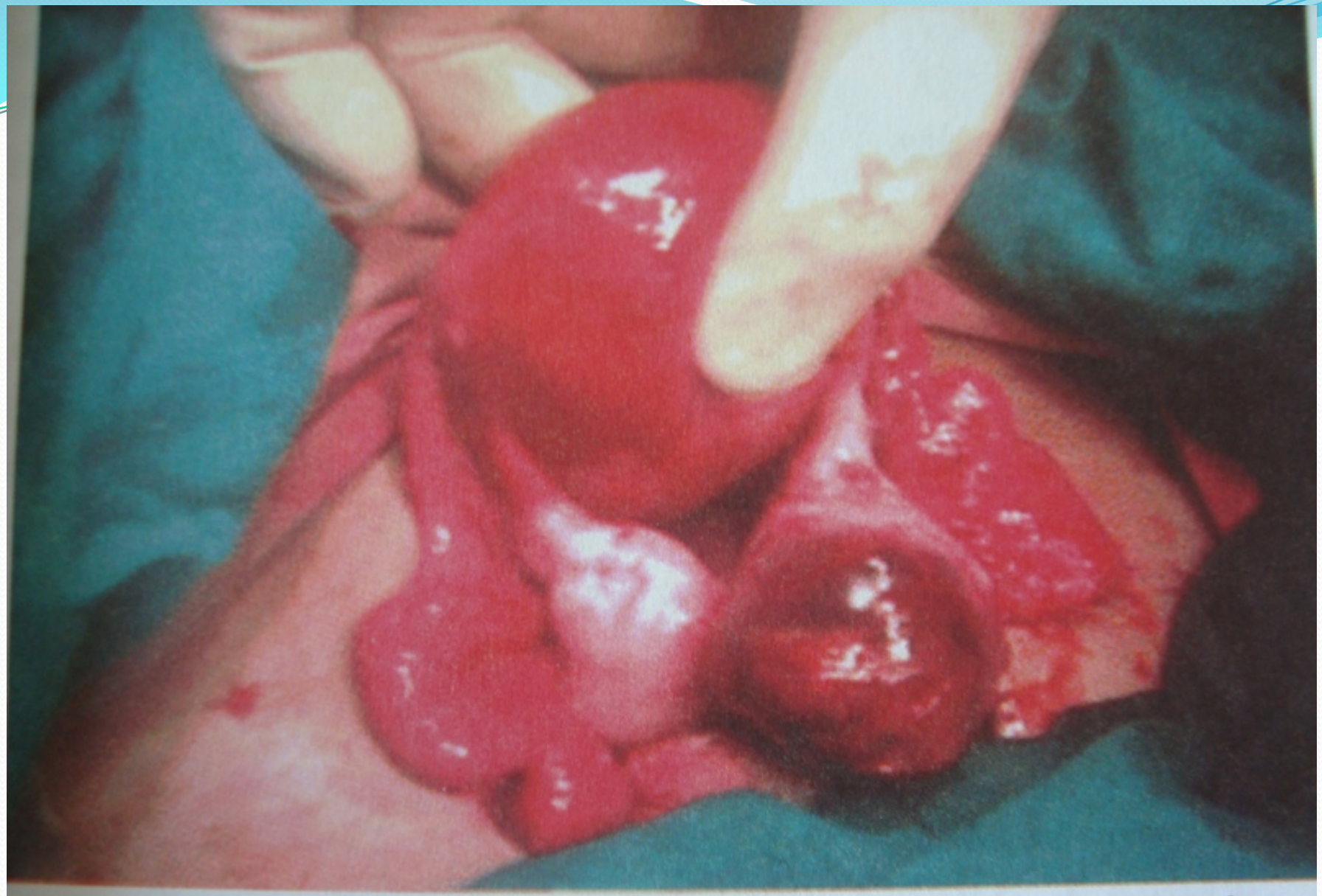

ura 7. Aspect intraoperator al unei sarcini ovariene pe dreap

Sarcina abdominală

- 0,3- 0,7% din nr.total de sarcini ectopice;
- La ICȘDOSMșiC, timp de 10 ani au fost înregistrate 5 cazuri: termenul mediu – 35,5 SA.; diagnosticul (prin USG și RMN)- în 4 cazuri, prin laparotomie – 1 caz; 3 nou-născuți au decedat în per. perinatală precoce.
- Se dezvoltă în cavitatea abdominală, fără limite precise, cu inserarea placentei în mezouri, intestin, ficat, splină;
- Simptomatologie – dureri în abdomen la mișcările fetale; dereglări gastro-intestinale (constipație, diaree);
- Evoluția – poate atinge termeni tardivi (trimestrul II , III);
- Tratamentul - chirurgical: prin laparotomie (mai rar laparoscopie), placenta se elimină manual.

  - metotrexatul se administrează cu atenție (necroză masivă, infectare).

Sarcina cervicală

- *Dezvoltarea oului fecundat în canalul cervical, inferior de orificiului intern.*
- Frecvența variază de la 1:1000 sarcini până la 1:16-18000;
- Diagnosticul – amenoree urmată de hemoragie uterină fără crampe dureroase;

  - col rămolit și disproporțional mărit, egal sau mai mare decât corpul uterin (formă de clepsidră);

  - produsul de concepție atașat în întregime în endocervix ;

  - absența elementelor fetale în cavitatea uterină (USG);

  - orificiul intern al colului închis;

  - de regulă, accidentul hemoragic are loc la 8-10SA.

Sarcina cervicală

- Tratamentul – înlăturarea produsului de concepție prin chiuretaj;

  - excizia trofoblastului;

  - administrarea metotrexatului 1-1,5 mg/kg/corp intraamnional;

  - ligaturarea *a. cervicale*;

  - embolizarea *a. uterine*.

  - în caz de persistența hemoragiei – exterparea uterului fără anexe, în mod urgent.

Tratamentul sarcinii ectopice

I. În SE întreruptă după tip de ruptură tubară:
   - Salpingectomia
   - Salpingoovarectomia (îndepărtarea ovarului nu este îndreptăţită).

II. În SE în progresie sau întreruptă după tip de avort tubar:
   - Salpingostomie cu eliminarea ovulului, fără suturarea dacă nu sângerează;
   - Rezecţia segmentară a trompei cu anastomoza capăt la capăt;
   - Laparoscopie cu termoreglarea, cu rezecţia parţială sau totală a trompei;
   - Salpingostomia cu electrocauter de înaltă tensiune sau laser cu CO_2.

Tratamentul sarcinii ectopice

III. Tratamentul conservativ (25%):

- Conduita expectativă;
- Tratament chimioterapeutic cu metrotrexat;
- Prostoglandine $F_{2\alpha}$ (eficacitatea 85-90%);
- Mifepriston (antiprogesteron).

Algoritmul administrării Metrotrexatului în tratamentul SE

Metrotrexat	Zile de administrare	Evaluări de laborator
Doză unică •50mg la 1 m^2/ corp, i/m; •Se repetă doza dacă la 7 zi, β-hCG n-a scăzut cu peste 15% de la nivelul inițial	• 1 zi; •La necesitate la 7 zi	•β- hCG – 1,4,7 zi •Hemoleucograma; •An. Biochimică a sângelui – 1,4,7 zi
Doza multiplă •1mg/kg/corp, i/m, se continuă până la scăderea β- hCG cu 15% timp de 48 ore sau 4 doze	•1,3,5,7 zi •+ acid folic 7,5 mg per os odată la 2 zile – 2,4,6,8 zi (pentru reducerea efectelor adverse)	•β- hCG – 1,3,5,7 zi •Hemoleucograma; •An. Biochimică a sângelui – 1,3,5,7 zi

Metotrexatul

- A fost propus pentru prima dată de către T. Tanaka, în 1982 și Feichtinger -1987
- Este un atagonist al acidului folic, care blochează sinteza tiaminei și purinei necesare pentru sinteza ADN.
- Distruge țesutul trofoblastic, fără a afecta mucoasa trompei, permițând păstrarea permiabilității ei.
- Întreruperea sarcinii are loc în rezultatul avortului tubar sau prin rezorbția produsului de concepție.
- Eficacitatea - ≈75-94%

Metotrexatul

INDICAȚII:

- Sac gestațional vizibil la USG de 5-6 SA;
- Nivelul β- hCG mai jos de 2500 mU/ml;
- Sarcină în evoluție cu diametrul de 3-4 cm și termenul de gestație mai mic de 8 SA.

CONTRAINDICAȚII:

- Sarcină uterină;
- Anemie;
- Leucopenie,
- Trombocitopenie,
- Sensibilitate la preparat;
- Patologia pulmonară, hepatică renală, ulcer gastric

Apoplexia ovariană

Apoplexia ovariană

- O hemoragie intraabdominală dintr-un vas la dehiscenţa unui folicul matur sau a corpului galben;
- Frecvenţa – 0,5 – 2,5% cazuri din nr. total de SE;
- Simptomatologia – se aseamănă cu o SE tubară întreruptă;

  - nu este o reţinere de menstruaţie;

  - deobicei apare la mijlocul ciclului menstrual.

Apoplexia ovariană- Forme clinice

- Forma ușoară:

  - hemoragie ușoară;

  - semne peritoneale sau de șoc hemoragic lipsesc.

- AO gravitate medie:

  - dureri în regiunea hipogastrică,

  - slăbiciune, colaps;

  - paliditate a tegumentelor;

  - grețuri, vomă;

  - semne peritoneale;

  - șoc hemoragic gr.I.

Apoplexia ovariană- Forme clinice

- AO de gravitate severă:

  - sindrom dolor sever;

  - cu semne accelerate de hemoragie intraabdominală (şoc hemoragic gr.II-III);

  - semne accentuate peritoneale;

  - “frenicus simptom”;

Apoplexia ovariană- Tratament

- În forma ușoară – supraveghere;
- Chirurgical urgent cu:

  - ovarectomie;
  - suturarea ovarului;
  - rezecția ovariană cuneiformă;
  - electrocoagularea prin laparoscopie.

Trauma Organelor Genitale Interne

Cauză de hemoragii intraabdominale;

- Traume provocate la efectuarea diverselor manipulaţii medicale (masaj ginecologic, efectuarea tactului vaginal – ruperea chistului, perforarea uterului în timpul avortului, raclajului diagnostic);
- Afectarea fornexului vaginal într-un act sexual;
- Afectarea organelor genitale prin pătrunderea corpilor străini (masturbaţia, accidente).
- Tratamentul – chirurgical cu implicarea altor specialişti (chirurgi, urologi, etc.).

Abdomen acut provocat de ischemie acută a organelor genitale interne

Torsiunea pediculului tumorii ovariene
(chist, chistom,fibrom, ş.a.)

Pedicelul anatomic a tumorii ovariene include:

- Lig.proprium ovarium;
- Lig. Infundibulum pelvicum;
- Mezovarium.

Pedicolul chirurgical include:

- + trompa uterină

Clinic:

- Aprecierea tumorii ovariene la tactul vaginal, USG, laparoscopie;
- Sindrom dolor exprimat în abdomen;
- Semne de excitare a peritoneului până la peritonită difuză;
- Ileus paralitic
- Bimanual – tumoare doloră în regiunea anexelor.

Diagnostic diferențial:

- Sarcina extruterină;
- Apendicita acută;
- Apoplexie ovariană;
- Tumori inflamatorii ovariene și a nodulului subseros miomatos.

Tratament:

- *Chirurgical de urgență* cu eliminarea tumorii torsionate, cu aplicarea pensei hemostatice în afara zonei de torsiune.

NB! Derăsucirea pediculului e absolut contraindicat – pericol de embolie pulmonară cu deces imediat.

Tumoare ovariană torsionată (m=830g)

Torsiunea pedicului nodului miomatos subseros

Clinic:

- Tablou de abdomen acut;
- În nodul – edem, hemoragii, necroză cu împuroiere ulterioară;
- La tactul vaginal – tumoare în afara uterului și doloră, dar legată de uter
- Diagnosticul se stabilește prin USG și laparoscopie.

Tratament:

- Chirurgical de la miomectomie conservativă până la operație radicală.

Necroza nodulului miomatos

- Apare ca rezultat a dereglării hemocirculației în tumoare;
- Necroză aseptică, cu alipirea infecției;
- Dureri acute în abdomen, creșterea temperaturii corpului, leucocitelor;
- Peritonită difuză.

Tratament:

- Chirurgical urgent – amputarea supravaginală sau exterparea uterului;
- Enuclearea nodulului nu se permite.

Plate 323 Multiple fibromyomas, ranging in size from 2 mm to 9 cm in diameter, seen during abdo hysterectomy. The tumours were subserosal, intramural and submucosal in position. The patient was ag years and had never conceived although married for 25 years. She presented because of menorrhagia of 3 y duration. Although associated with sterility, fibromyomas of moderate proportions are present in pregnancies.

Fibromiom multiplu

Abdomen acut provocat de maladii inflamatorii ale organelor genitale interne

Piosalpinx şi Piovarum

Tumori purulente anexiale;

- Etiopatogenia – factorul microbian mai frecvent ascendent.
- Clinic – dureri acute în hipogastru;

  - ridicarea temperaturii corpului;

  - leucocitoză;

  - semne de intoxicaţie generală.

  - la *tactul vaginal* – aprecierea unei tumori de diferită mărime, dureroasă, puţin mobilă, uneori extrem de dureroasă la palpare (iminenţă de ruptură a piosalpinxului);
- USG, laparoscopie

Piosalpinx şi Piovarum – Tratament

- Chirurgical – laparotomie cu înlăturarea tumorii sau laparoscopic cu aspirația conținutului purulent și lavaj a cavității bazinului mic cu drenare;
- Conservativ – puncția fornixului posterior cu aspirația puroiului, tratament antibacterian, detoxicant,desensibilizant, etc.

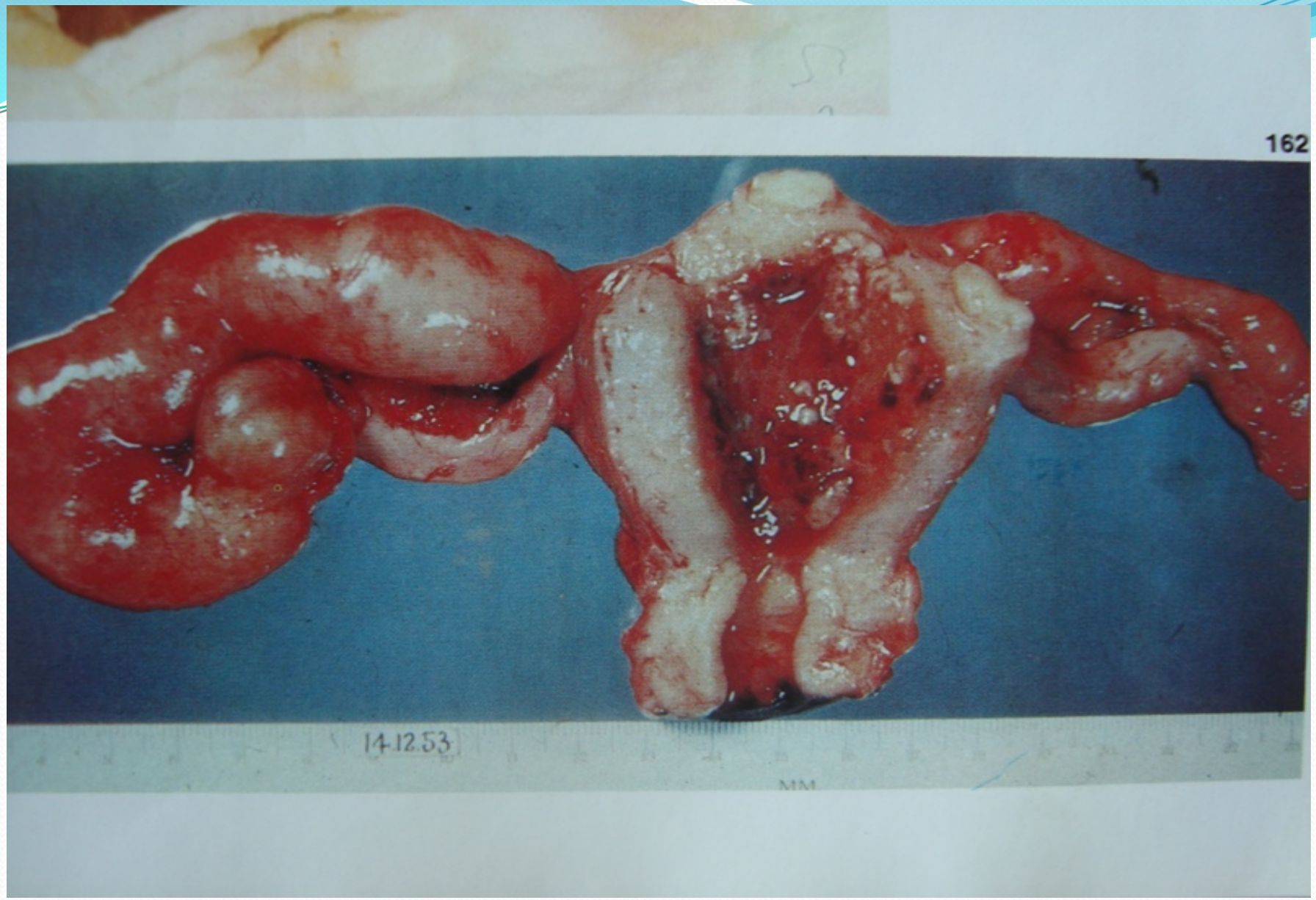

Piosalpinx de cauză tuberculoasă

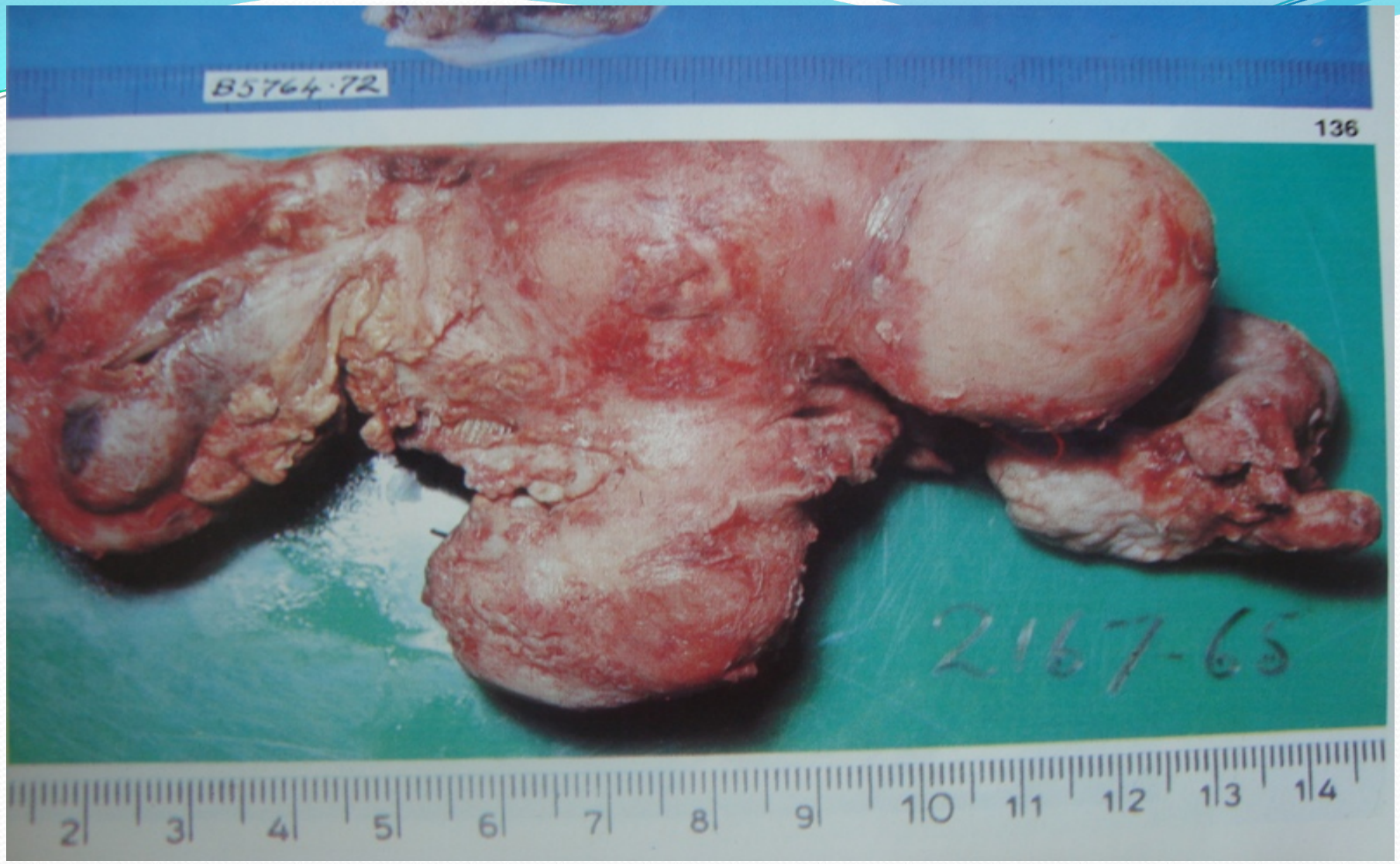

Boală inflamatorie cronică

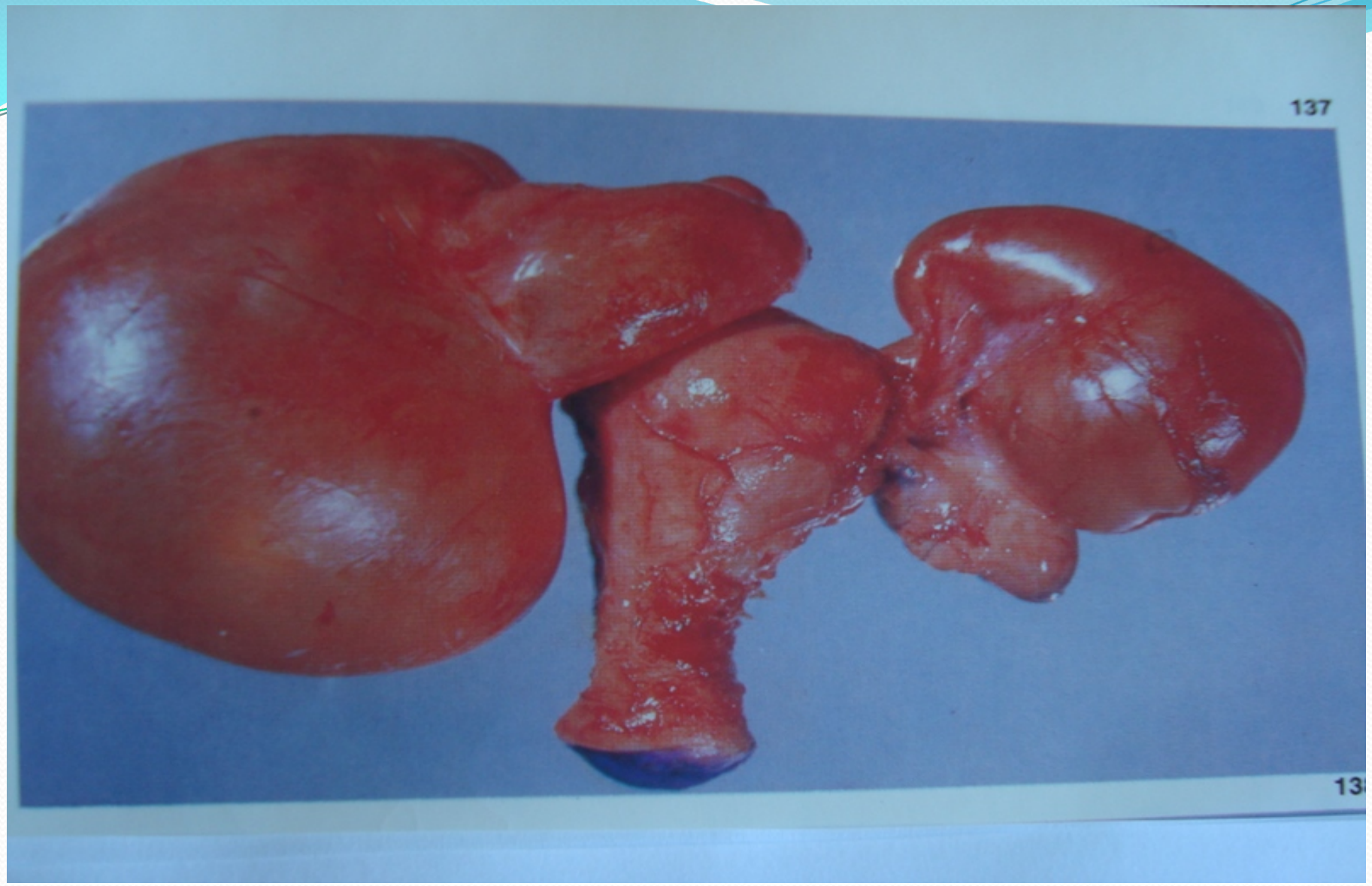

Hidrosalpinx bilateral

Parametrită purulentă cu perforare în cavitatea abdominală

- Inflamaţia parametrului cu realizarea consecutivă primară în formă de infiltrat apoi împuroiere;
- Clinic: - dureri în regiunea hipogastrică;

  - ridicarea temperaturii corpului, leucocitoză;

  - la *tactul vaginal* – aprecierea retrouterin şi/sau lateral de uter a unui infiltrat dolor de diverse dimensiuni, uneori cu semne de fluctuaţie şi risc de perforare în fornex, rect sau cavitatea abdominală;
- Tratament – puncţia fornixului posterior cu colpotomie ulterioară, drenare şi tratament antibacterial, detoxicant, etc.

Abces al sacului Douglas

- Se localizează în bazinul mic și este deobicei o consecință a pelvioperitonitei;
- Clinic – semne caracteristice unui proces inflamator acut cu depistarea fluctuației în fornixul posterior la *tactul vaginal*;
- Confirmarea prin USG;
- Tratament – puncția abcesului cu drenarea prin colpotomie, tratament antibacterial, detoxicant, etc.

Abcese tubovariene cronice

Peritonita în ginecologie

Definiţie

- Maladie inflamatorie acută a peritoneului, care se pronunţă prin simptome generale severe cu progresarea dereglărilor funcţionale ale organelor vital importante, cât şi a celor sistemice cu realizarea ulterioară a insuficienţei poliorganice.

Epidemiologie

- Frecvenţa peritonitei după naştere variază în diverse staţionare între 0,1 şi 0,5%;
- În 98% cazuri peritonita apare după operaţie cezariană;
- În 1-2% cazuri peritonita se realizează după naştere *per vias naturalis*

Anatomie şi Fiziologie

- Suprafaţa peritoneului (visceral şi parietal) este de 2 m^2;
- Lichidul liber 60-120ml;
- Inervaţia foiţei viscerale – organovegetativă, mai puţin sensibilă, pe când cea parietală – inervaţia tip somatic, alterarea căreea evocă senzaţii de durere;
- Vascularizaţie bogată, cât şi reţeaua de vaselor limfatice;
- Ascită – transudat; în inflamaţie transudat (seros, purulent);
- Puterea de rezorbţie a peritoneului este extrem de pronunţată – în 24 ore ea poate absorbi o cantitate de lichid egală cu greutatea corpului pacientei;
- Funcţia de apărare – “o poliţie celulară fără odihnă” (G. Laurence).

Clasificare

I. În dependenţă de localizare:

- Localizată (1%);
- Difuză (95%);
- Toatală (4%).

II. După evoluţia clinică.

- Faza reactivă;
- Faza toxică;
- Faza terminală.

Clasificare

III. După caracterul exudatului:

- Seros;
- Sero-fibrinos;
- Purulent;
- Lichid biliar cu resturi alimentare;
- Lichid cu aspect şi miros fecaloid (în perforaţiile intestinului);
- Lichid hemoragic (în SE şi apoplexia ovariană).

Clasificare

IV. În dependență de caracterul infectării peritoneului:

- Primar – intraoperator;
- Secundar – provocat de dehiscența suturilor pe uter, de endometrită, salpingooforită, prin lezarea intestinului sau vezicii urinare;
- Terțiar – translocație bacteriană din intestinul meteriorizat.

Cauzele principale:

- Peritonita cauzată de procese purulente ale organelor genitale interne, torsiunea de pedicul a tumorii sau necroză a nodulului sunseros;
- Peritonită după operaţii ginecologice, naşteri, operaţii cezariene;
- Peritonita provocată de patologia irganelor extragenitale intraabdominale (perforaţia uterului, etc.).

Agenţii patogeni în declanşarea peritonitei*

Aerobi	Anaerobi	Alţi germeni
Streptococi gr. A,B,D; Enterococi; Grami negativi: •Escherihia coli; •Klebsiella; •Specii de proteus; •Stafilococus aureus	Peptococus; Peptostreptococus; Bacteroides; B. fragilis; B.disiens; Clostridium; Fusobacterium	Micoplasma hominis Chlamidia trachomatis

* Mai frecvent asociaţii de microbi de la 2 la 15 tipuri.

Modalitatea de difuziune:

- Calea directă (intraoperatorie);
- Calea tubară (ascendentă);
- Claea sanguină;
- Difuziunea limfatică (prin limfaticele tubare – 41%; prin cele uterine – 22%; parametrale – 14%).

Patogenia

Agentul patogen (septic, chimic, mecanic, vascular, etc.)

Excitarea receptorilor peritoneali

•Discoordonarea sistemului neuro-vegetativ cu creșterea activității sistemului adreno- simpatic;
•Blocarea sistemului colinergic;
•Diminuarea serotoninei (mediator receptor – celula musculară netedă intestinală);
•Eliberarea în exces a aminelor active (histamine, kinine). Toate fenomenele scad motricitatea intestinală.

•Hiperemia perineului cu transudație, exudație, migrația leucocitelor (puroi);
•Dereglări de resorbție;
•Transmineralizație cu scăderea K^+ și Na^+.

Catabolismul crescut al proteinelor (200g/24 ore) cu pierderi în exces de K^+ și Na^+ cu hipoproteinemie (>45g/l - deces).

Reacții secundare (endocrine - ↑ funcției suprarenalelor; răspunsul cardiac, respirator, renal, metabolic cu realizarea sindromului de insuficiență poliorganică și polisistemică).

Deshitratare extracelulară cu scăderea VSH, returului venos; scăderea debitului cardiac, apoi deshidratarea celulară (↓K^+, sete), vomă până la șoc hipovolemic.

Dereglări de microcirculație cu stază, sladj-sindrom, microcoagulare, hipoxie celulară, acidoză.

Șoc hipovolemic și toxic

Insuficiență cardio-respiratorie acută

Deces

Patogenia:

- *Primele ore* – leziunea peritoneului se manifestă prin:
  - hiperemie;
  - apariția exudatului peritoneal (specific sursei de contaminare – lichid biliar, resturi alimentare, lichid cu miros fetid în perforația colonului).
- *După 6-12 ore*:
  - peritoneul este îngroșat, acoperit cu fibrină;
  - anse dilatate cu pereții îngroșați;
  - revărsatul peritoneal – purulent, ocupând totalmente abdomenul.
- *Peste 24 ore* (peritonită terminală sau neglijată):
  - toată suprafața peritoneului îngroșată, acoperită cu fibrină;
  - ansele intestinale extrem de dilatate, pline cu lichid;
  - acumulări abundente de conținut purulent.

Tabloul clinic

I. Faza reactivă (iritație) – primele 24 ore.

Semnele locale:

- Simptom dolor pronunțat;
- Defans a mușchilor abdominali;
- extabilitate motorie.

Semnele generale:

- Tahistolia (Ps până la 120 b/min);
- Creșterea TA;
- Tahipnoe;
- Temperatura în limitele 38°C;
- Semne moderate de toxicitate în formula sângelui;
- Intoxicația nu este pronunțată.

Tabloul clinic

II. Faza toxică (24-72 ore)

Semnele locale:

- Diminuarea simptomului dolor;
- Defans muscular;
- Dispariția peristaltismului;
- Meteorism.

Semne generale:

- Ps mai mare de 120 b/min;
- Scăderea TA;
- Grețuri, vomă;
- Temperatura corpului hectică;
- O deviere pronunțată în formula sângelui de caracter toxico-purulent

Tabloul clinic

III. Faza terminală (după 72 ore)

Semne generale:

- Intoxicație generală aprofundată;
- Adinamie;
- Prostrație;
- Dereglări exagerate de respirație și a sistemului cardio- vascular;
- Vomă pronunțată cu miros fecaloid;
- Scăderea temperaturii corpului pe fon de deviere pronunțată toxico-purulentă în formula sângelui.

Semne locale:

- Absența peristaltismului;
- Meteorism pronunțat;
- Durere difuză pe toată suprafața abdomenului.

Metode de investigații

I. De laborator:

- Microbiologice (în sânge, conținutul intrauterin și intraabdominal, eliminări din drenaj) cu aprecierea cantitativă a florei respective.
- Hemograma (leucocitoza cu devierea formulei în stânga);
- Biochimia (metabolismul proteic, acidoză metabolică și alcaloză respiratorie, metabolismul lipidic,etc.);
- Examinarea sistemului de hemostază: determinarea hipercoagulației, uneori a coagulopatiei de consum;
- Analiza urinei: proteinuria, leucocitoza, cilindruria.

Metode de investigații

II. USG organelor abdominale, starea suturilor, lichid liber în abdomen;

III. Investigații radiologice;

IV. Tomografia computerizată;

V. Laparoscopia diagnostică.

Principii de tratament

I. Pregătirea preoperatorie

- Reechilibrarea dinamică și electrolitică preoperatorie de urgență (timp de 4, 6, 8 ore);
- Antibioticoterapie cu antibiotice cu spectru larg;
- Bilanțul preoperator (grupa de sânge și Rh factor, hemoleucograma, glicemie, uree, ionograma, coagulograma, probele ficatului, bilirubina, hemocultura, urocultura, radiologie pulmonară și abdominală, ECG, USG, etc., sonda nasogastrală, sonda vezicală).

II. Tratamentul chirurgical

- Suprimarea sursei de declanșare a peritonitei prin laparotomie sau laparoscopie;
- Toaleta minuțioasă a cavității abdominale;
- Drenarea cavității abdominale eficace (drenaj activ, pasiv, abdomen deschis);

III. Tratament postoperator

- Aspirația digestivă, PCV, sondă urinară;
- Corectarea dezechilibrului hidro-electrolitic și acido-bazic;
- Terapia insuficienței cardio-vasculare și respiratorii;
- Tratamentul insuficienței renale;
- Tratament simptomatic, antibacterial.

Examinarea paraclinică și de laborator
(indicat pacientelor în perioada reproducerii care prezintă durere pervină acută)

- Testul de sarcină;
- Hemoleucograma, hematocritul;
- VSH;
- Examenul sumar de urină;
- Teste hepatice;
- Ecografia pelviană;
- Tomografie computerizată;
- Rezonanță magnetică nucleară;
- Urografie;
- Examen cu bariu al intestinelor;
- Laparoscopie.

MULȚUMESC
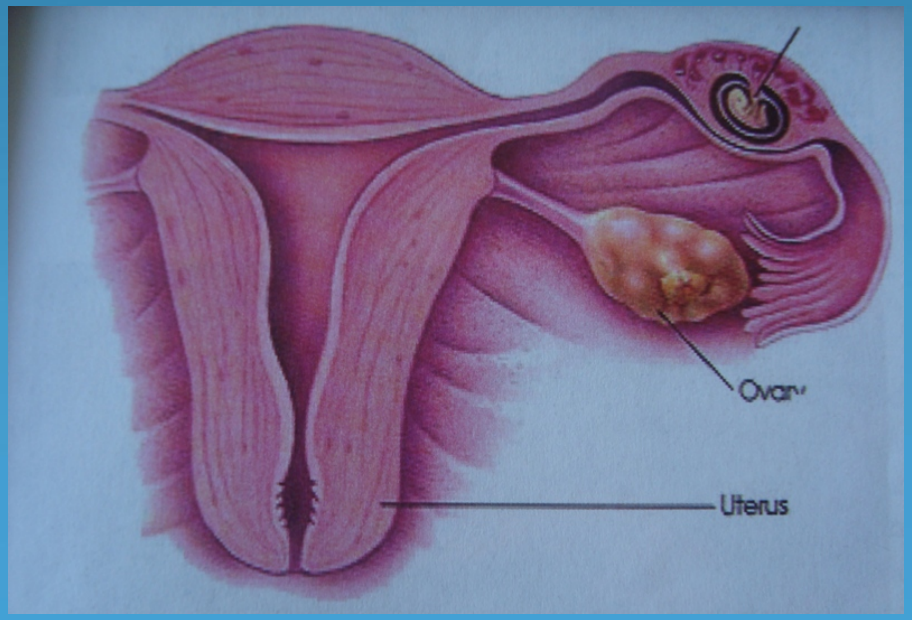
PENTRU ATENȚIE!